



Journal Homepage: - [www.journalijar.com](http://www.journalijar.com)

## INTERNATIONAL JOURNAL OF ADVANCED RESEARCH (IJAR)

Article DOI: 10.21474/IJAR01/16757

DOI URL: <http://dx.doi.org/10.21474/IJAR01/16757>



### RESEARCH ARTICLE

#### CANCER DU COL UTERIN ET GROSSESSE DE 22 SA : A PROPOS D'UN CAS

H. Chraibi-Kaadoud, H.Karam, B.Fakhir, H. Asmouki, A. Aboufalah and A. Soummani

Service de Gynécologie Obstétrique Chu Mohammed Vi Marrakech.

#### Manuscript Info

##### Manuscript History

Received: 28 February 2023

Final Accepted: 31 March 2023

Published: April 2023

#### Abstract

The occurrence of cancer during pregnancy is a delicate event for the obstetrician and the oncologist, because many diagnostic and therapeutic procedures usually used are inapplicable during pregnancy. We report here the case of cervical cancer at 15 SA of pregnancy discovered by the occurrence of recurrent post-coital metrorrhagia. We are going to try to describe a care in case of cervical cancer discovered during pregnancy. Their clinical diagnosis is delayed by the non-specific character of the symptomatology and the histological aspects the non-detection in time of the precancerous lesions (FCV). The difficulty of the question lies in the balancing of maternal and fetal well-being. The intrinsic prognosis of cancer is not modified by pregnancy, and Adeno-colpo-hysterectomy must be concomitant with cesarean section.

Copy Right, IJAR, 2023,. All rights reserved.

#### Introduction:-

L'association du cancer invasif du col utérin (CCU) et d'une grossesse est un phénomène rare avec une incidence de 1.2 cas pour 10.000 grossesses. 30% des patientes atteintes de cancer du col utérin sont en âges de procréer. 1 à 3% de ces cancers sont découverts aux moments de la grossesse [1].

Le cancer du col utérin est dû essentiellement à HPV (papillomavirus humains oncogène type 16-18) et non hormono-dépendants.

Que la patiente soit enceinte ou non, l'histologie de ce cancer est la même : 95% carcinomes épidermoïdes et 5% adénocarcinomes [2].

La prise en charge du cancer du col utérin lors d'une grossesse est délicate car il faut trouver et préserver un équilibre entre le bien-être maternel (voir le pronostic vital de la maladie) et le bien-être fœtal.

Selon la stadification et l'avancée du CCU au moment du diagnostic, et le désir de la patiente à conserver ou non la grossesse, une conduite thérapeutique peut être établie.

Mais devant l'agressivité du CCU, une interruption médicale de la grossesse est généralement indiquée.

Nous rapportons le cas d'une patiente ayant un CCU qui a subi une Adéno-colpo-hystérectomie élargie (intervention de weirthem) avec fœtus in-situ viable pendant la grossesse.

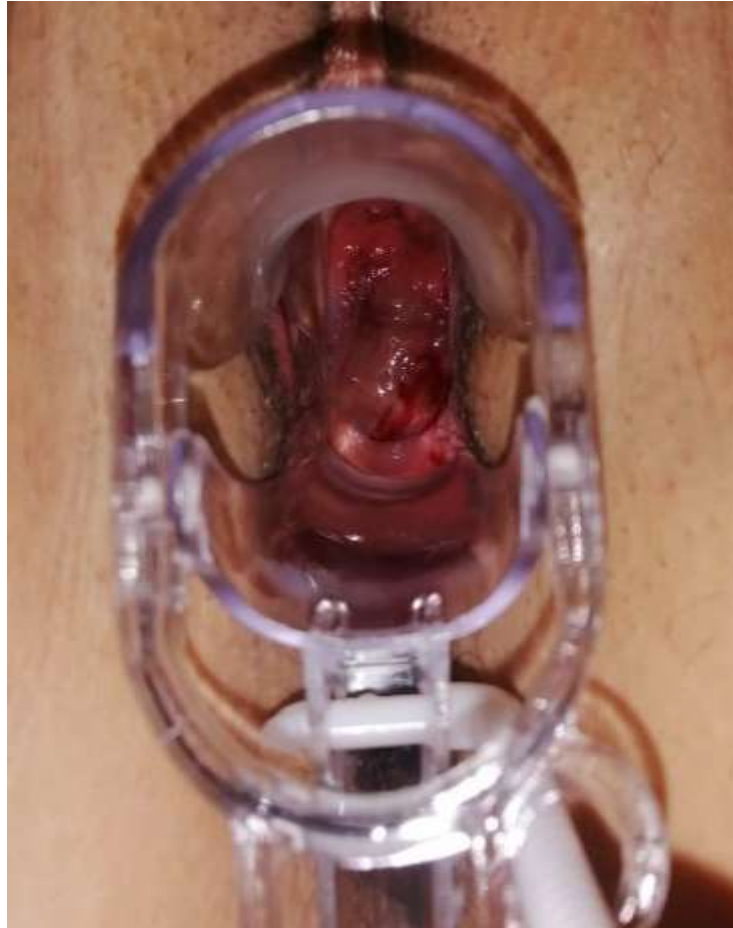**Corresponding Author:- H. Chraibi-Kaadoud**

Address:- Service de Gynécologie Obstétrique Chu Mohammed Vi Marrakech.

**Cas clinique :**

Nous rapportant le cas d'une patiente âgée de 38 ans 4G4P3EV/VB, sans antécédents pathologiques notables, adressée par un médecin de libre pratique pour prise en charge d'un CCU sur une grossesse de 22 SA.

Initialement, la patiente a consulté un médecin de libre pratique pour une métrorragie survenue lors d'une grossesse de 15 SA. L'examen au spéculum a objectivé la présence d'une lésion ulcéro- bourgeonnante saignante de 2 cm de diamètres à 15h, au niveau de la lèvre antérieure du col avec une légère infiltration paramétriale gauche.



**Figure A :-** Aspect du col : Lésion ulcéro-bourgeonnante saignante de 2 cm de diamètres à 15h, au niveau de la lèvre antérieure du col avec une légère infiltration paramétriale gauche

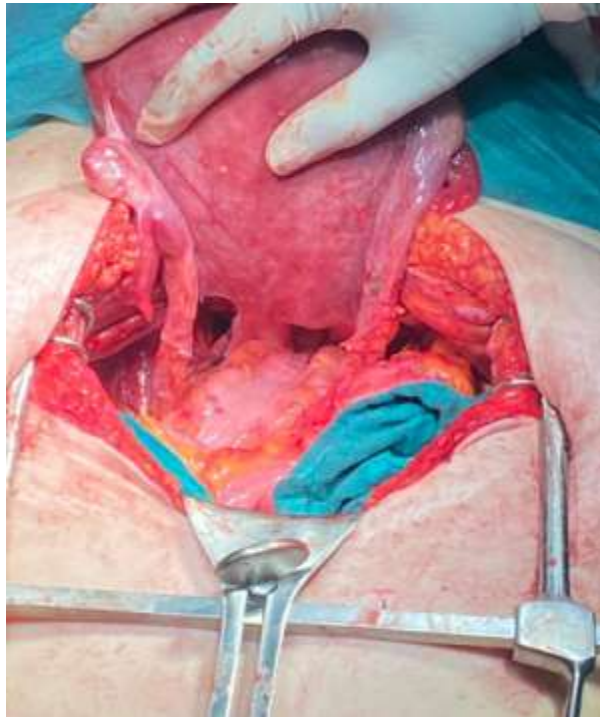
Une biopsie réalisée a permis d'objectiver ce qui suit : un carcinome épidermoïde bien différencié avec une composante intra-épithéliale prédominante.

Afin de stadifier la maladie, une IRM pelvienne a été demandée et a permis de révéler : un processus lésionnel du col utérin localisée au niveau du col sans infiltration paramétriale avec une ADP iliaque droit suspect classée IIb de FIGO.

Après un entretien avec la patiente et son mari, devant le caractère agressif de la maladie, une intervention chirurgicale de type adéno-colpo-hystérectomie élargie (intervention de weirthem) avec indication d'une interruption médicale de la grossesse a été décidée.

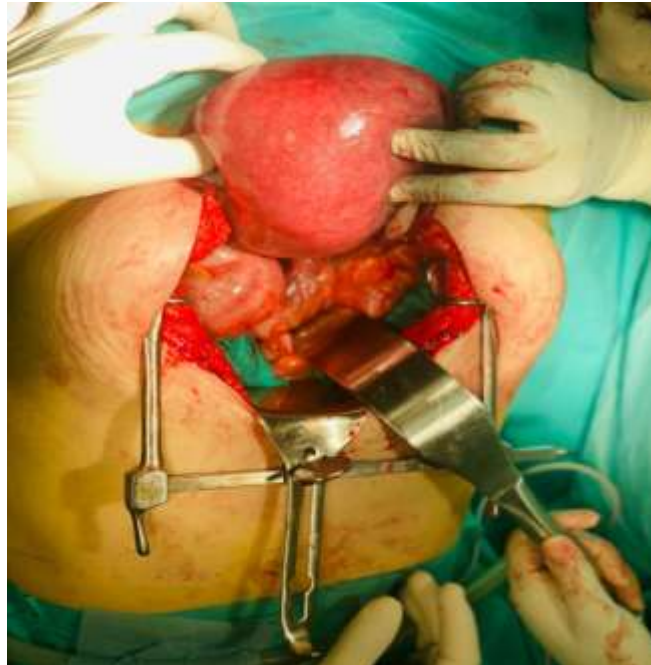

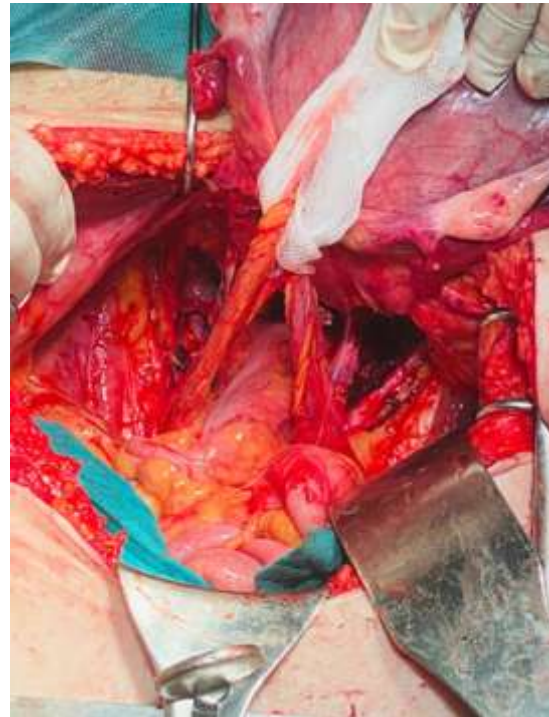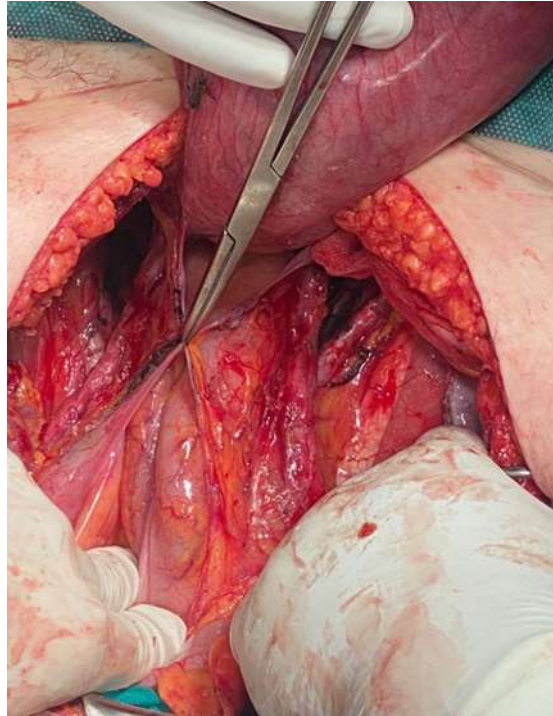
Figure B:- Exposition de la face postérieure de l'utérus gravide.



(C)

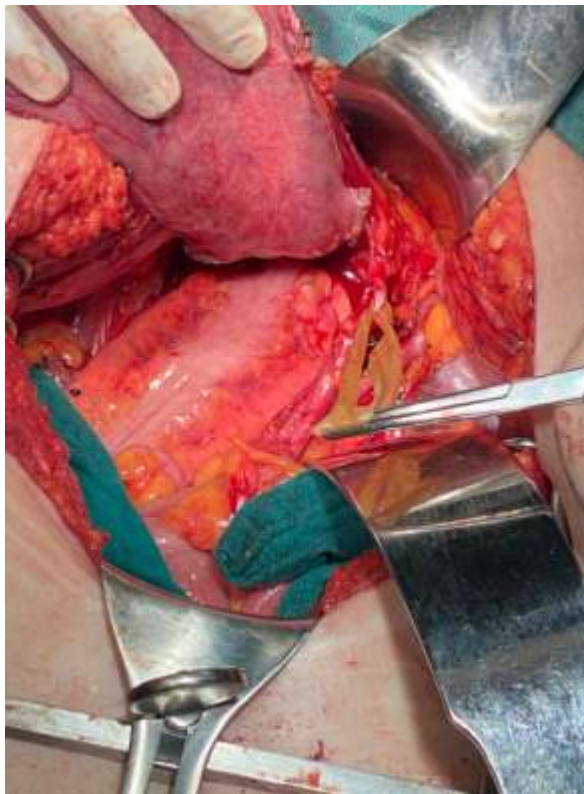


(D)

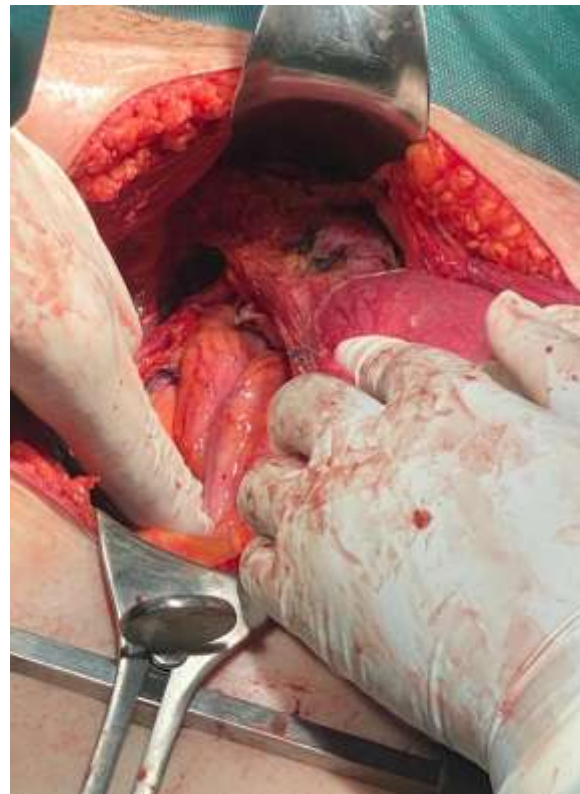


(E)

**Figure C, D et E:-** Lymphadénectomie pelvienne complète de la fosse para vésicale et pararectale :Lymphadénectomie pelvienne iliaque externe et primitive bilatérale et lomboaortique

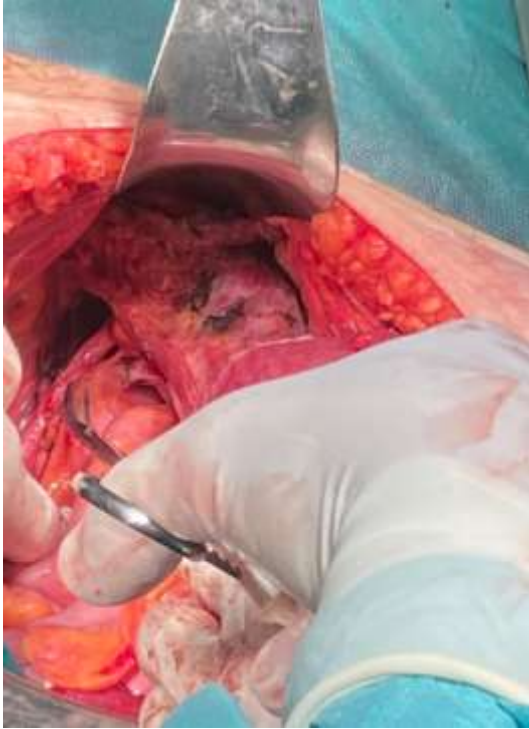

(F)

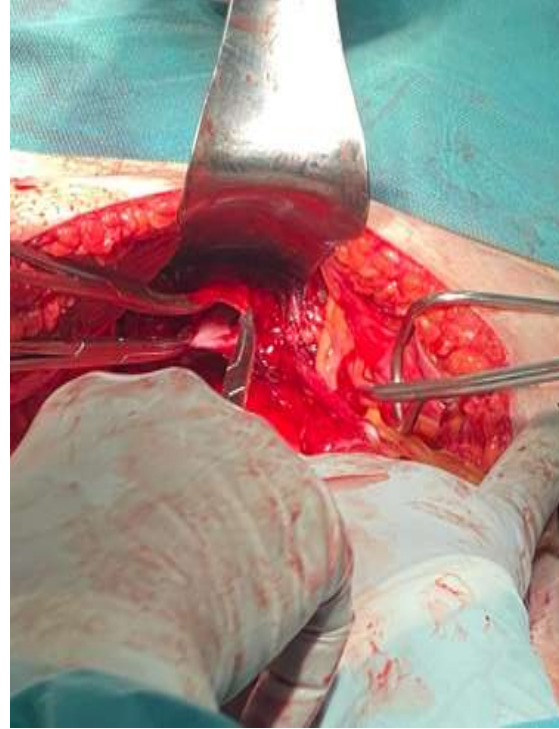


(G)

**Figure F, G:-** Ligature section de ligament rond avec décollement de la vessie ouverture du ligament large et libération du paracervix et écartement de l'urètre qui surcroise l'artère utérine.

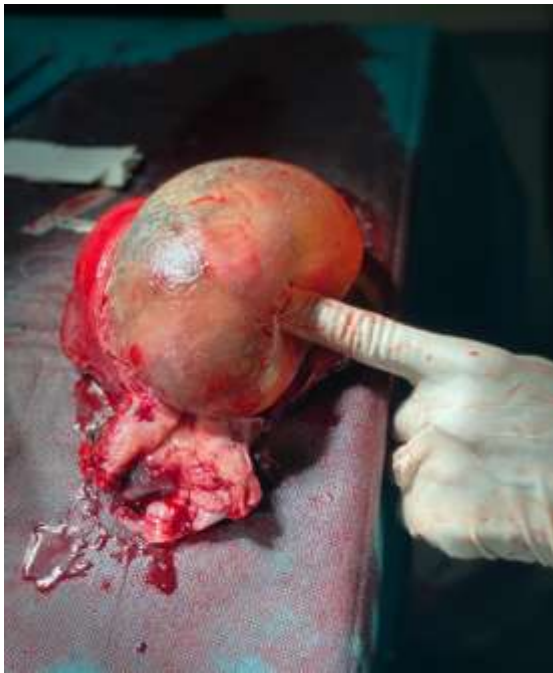

(H)

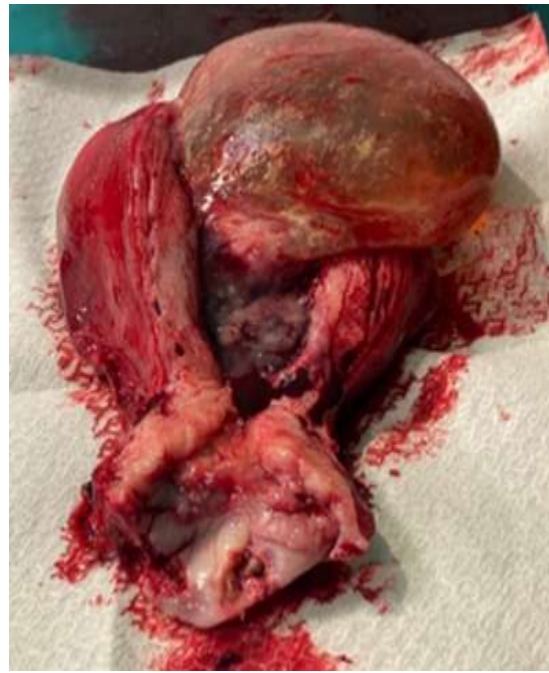

(I)

**Figure H, I:-** Dégagement de la paroi vaginale et résection vaginale Saisie fermement de la tranche vaginale par pinces à griffes et fermeture de celle-ci.

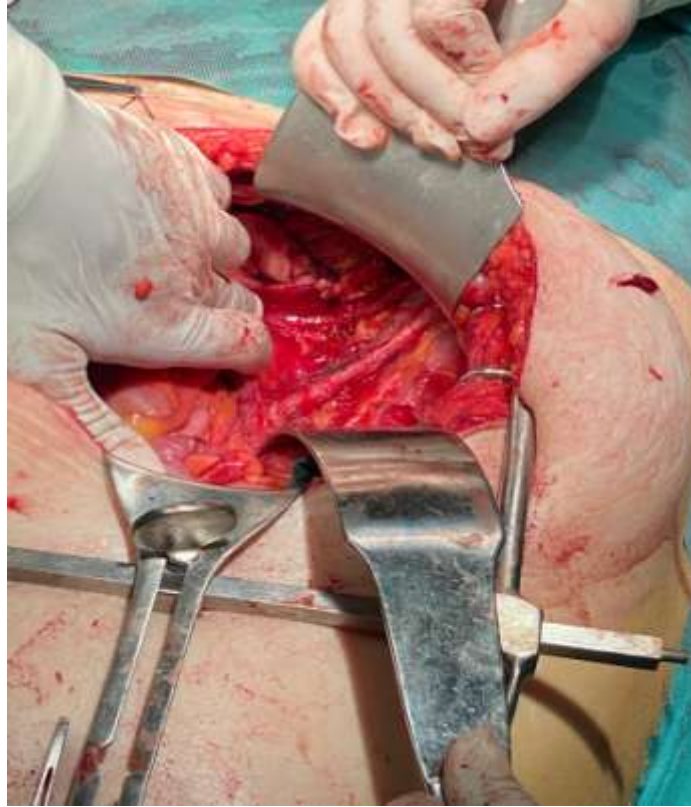

(J)



(K)

**Figure J,K:-** Pièce opératoire : utérus gravide avec son fœtus à 22 SA.



**Figure L.:-** Vue de la région pelvienne en fin d'intervention après une hystérectomie élargie et lymphadénectomie pelvienne complète.

**Temps opératoire colpohystérectomie élargie avec curage ganglionnaire avec fœtus viable.**

Par ailleurs, l'anatomopathologie a confirmé le caractère invasif du cancer du col utérin :

Carcinome épidermoïde non kératinisant moyennement différencié et infiltrant du col utérin avec extension en surface de 5 cm et en profondeur de 1 cm avec présence d'embolies vasculaires et d'engrainement péri nerveux. La collerette vaginale, les paramètres droit et gauche ainsi que les trompes sont sains. Le curage ganglionnaire bilatéral a rapporté 2 ganglions massivement envahis sur 12 ganglions et le curage lombo-aortique a rapporté 3 ganglions atteints sur 8.

Les suites opératoires immédiates étaient sans complications et la patiente a été adressée au service d'oncologie pour suivre une radiothérapie vue l'atteinte ganglionnaire.

**Discussion:-**

La survenue du cancer du col utérin chez les patientes enceintes est un phénomène rare, mais qui est de plus en plus facilement diagnostiqué lorsqu'il survient grâce notamment au développement des moyens de dépistage (FCV). Lors de la grossesse, les femmes ont plus tendance à faire un suivi minutieux par crainte pour la santé de leur fœtus. C'est l'occasion alors de mener un examen clinique complet et systématique. Les signes cliniques qui s'observent sont :

1. Métrorragie spontanée ou post coïtal [3]
2. Algie pelvienne, leucorrhée muco-purulente, œdème [4]

Ces signes peuvent être confondus avec les signes cliniques liés à la grossesse. Ainsi un examen au speculum est nécessaire afin d'identifier l'origine des saignements. Devant la présence d'une masse bourgeonnante ou ulcéro-bourgeonnante saignante au contact, une biopsie doit être impérativement réalisée [4].

Différentes formes histologiques peuvent se voir [5] :

1. Carcinomes épidermoïdes les plus fréquents dû essentiellement à l'HPV oncogène de type 16,18,33 (96%)

2. Adénocarcinomes (5%)
3. Carcinome anaplasique (2,6%)
4. Carcinomes mixtes adéno-squameux (1,1%)
5. Adenoacanthomes (0,1%)

Une fois que le caractère malin a été confirmé par l'histopathologie, un bilan d'extension doit être demandé en fonction des rayonnements ionisants délétères pour le fœtus [6] :

1. Une échographie abdomino-pelvienne
2. Une IRM abdomino-pelvienne afin d'évaluer le volume tumoral les rapports anatomiques et la présence des adénopathies. Elle permet aussi d'adopter une stratégie thérapeutique.
3. Radiographie du thorax avec ceinture de protection après le premier trimestre.

A la somme de toute cette investigation, une stratégie thérapeutique doit être envisagée en fonction du stade tumoral (taille), de l'atteinte ganglionnaire, du type histologique de la tumeur, du terme de la grossesse (au moment du diagnostic) et du désir de la patiente de conserver ou non la grossesse. La date de l'accouchement sera décidée alors en fonction du terme au moment du diagnostic et de la gravité de la lésion cervicale. Cette prise en charge est multidisciplinaire et doit impliquer les gynécologues, les oncologues, les radiothérapeutes ainsi que les pathologistes afin d'obtenir un meilleur compromis entre le pronostic maternel et fœtal [7].

Morice et al ont établie plusieurs recommandations en fonction du terme de la grossesse, du diagnostic, de la stadification ganglionnaire (lymphadénectomie réalisable avant 24 SA le volume utérin ne peut gêner), du type histologique et de la stadification de FIGO [7].

1) Si le terme du diagnostic **avant 20-24 SA** :

1. Si stade précoce (stade 0, Ia) avec curage négatif, une surveillance pendant la grossesse sans traitement cervical doit être proposée (IRM toutes les 4 à 8 semaines)
2. Si Stade Ib avec carcinome limité au col et inférieur à 2 cm, alors une lymphadénectomie peut être faite afin de réaliser une stadification ganglionnaire. Ainsi, s'il n'y a pas d'atteinte ganglionnaire et si la patiente exprime un désir de conserver la grossesse, une colpohystérectomie élargie avec curage sera différée jusqu'à la maturation pulmonaire du fœtus et sera concomitante à la césarienne. Mais si l'atteinte ganglionnaire est confirmée, une interruption thérapeutique de grossesse doit être proposée et une radio chimiothérapie doit être démarrée dès l'obtention de la vacuité utérine
3. Si Stade Ib carcinome limitée au col dont la taille est comprise entre 2 et 4 cm, alors l'interruption thérapeutique de la grossesse est à envisager en premier lieu: une colpohystérectomie élargie avec curage sur utérus gravide et fœtus viable doit être réalisée vu le risque important d'extension extra-cervical.

2) Si le terme du diagnostic est **après 20-24 SA** :

1. Si Stade Ib dont le volume tumoral de la lésion est inférieur à 2 cm, alors une surveillance clinique et radiologique (IRM) peut être envisagée en attendant la maturation fœtale. Dès que cette maturation survient, une colpohystérectomie élargie avec curage sera réalisée en même temps que la césarienne.
2. Si Stade Ib dont le volume tumoral de la lésion est compris entre 2 et 4 cm, alors on peut proposer soit une surveillance clinique et radiologique (identique au lésion inférieur à 2 cm) soit une chimiothérapie néoadjuvante qui peut être envisagée si la patiente désire poursuivre la grossesse.

Pour les tumeurs à un stade plus avancé, une radio chimiothérapie reste le traitement de première intention que ça soit sur un utérus vide ou fœtus in utero vu le pronostic maternel engagé.

L'accouchement se fait par césarienne. La voie basse est contre-indiquée car elle peut engendrer plusieurs complications telles que l'hémorragie lacérations cervical infection post partum ou la colonisation vaginale du cancer du col. [1,8,5]

### **Conclusion:-**

La grossesse est une situation privilégiée où le dépistage des cancers doit se faire. Un FCV ou une colposcopie doivent être réalisés afin de dépister toute anomalie cervicale et permettre de sensibiliser ces patients au cancer du col utérin.

La prise en charge des néo du col sur la grossesse est délicate et nécessite une concertation multidisciplinaire, d'autant plus que ces situations sont à analyser au cas par cas. Selon le terme de la grossesse, le stade de la lésion

tumorale, le désir ou non de conserver la grossesse et de la gravité de l'atteinte : plusieurs stratégies thérapeutiques peuvent être envisagées. Le traitement radical : une colpohystérectomie élargie avec curage se fera en concomitance avec une césarienne. La chimiothérapie néoadjuvante est réservée pour les stades plus avancés de la tumeur. Toutefois cela est à appliquer avec précaution au vu des risques carcinologiques puisque l'échec du traitement et la progression tumorale peuvent mettre le pronostic vital des patientes en jeu.

**Bibliographie:-**

- [1] Prise en charge de volumineux cancers invasifs du col de l'utérus pendant la grossesse Gynéco-obstétrique et fertilité 36 (2008),365-372
- [2] Cancer du col utérin invasif et grossesse :5 cas observés à Lille de 2002 à 2009. Evaluation des pratiques en référence aux recommandations françaises
- [3] PEC de volume cancer invasif du col de l'utérus pendant la grossesse Gynéco-obstétrique et fertilité 36(2008), 365-372
- [4] Cancer du col durant la grossesse imagerie de la femme 2011 ;21 ;17-20
- [5] Lésion Cervicale utérines pendant la grossesse diagnostic et prise en charge J Gynéco-obstétrique biologie reprod 2006 ;35 :227-236
- [6] Précanerous Cervical lesions during pregnancy: diagnostic and treatment. J Gynecolobstetricbiolreprod 2008;37 suppl:131-138
- [7] Recommandations de la société française d'urologie gynécologique ; de la société française de chirurgie pelvienne et du collège national des gynécologues et obstétriciens français sur la PEC des cancers invasifs du col utérin pendant la grossesse. Gynécologie obstétrique et fertilité 37(2009) 959-963.
- [8] cancer et grossesse : aspects obstétricaux.J GynécolObstetric Bio Reproduct 2004 ;33(Supp n°1) :1S15-1S22.