

# Síndrome de Kartagener e Insuficiencia Cardíaca

## Carta al Editor

Juan Sebastián Theran-León<sup>1</sup>, Luis Andrés Dulcey-Sarmiento<sup>2</sup>, Laura Yibeth Esteban-Badillo<sup>1</sup> y Stephania Julieth Nariño-Anaya<sup>3</sup>

<sup>1</sup> Médico residente de medicina familiar de la Universidad de Santander, Bucaramanga, Colombia

<sup>2</sup> Médico especialista en medicina interna Universidad de los Andes, Venezuela

<sup>3</sup> Médico residente de medicina familiar de la universidad de Santander, Bucaramanga, Colombia

<sup>3</sup> Médico general de la de la Universidad Autónoma de Bucaramanga, Bucaramanga, Colombia

**Fecha de recepción del manuscrito:** 12/Enero/2023

**Fecha de aceptación del manuscrito:** 15/Febrero/2023

**Fecha de publicación:** 15/Febrero/2023

**DOI:** 10.5281/zenodo.7644707

**Creative Commons:** Esta obra está bajo una Licencia Creative Commons Atribución-No Comercial-Sin Derivadas 4.0 Internacional.

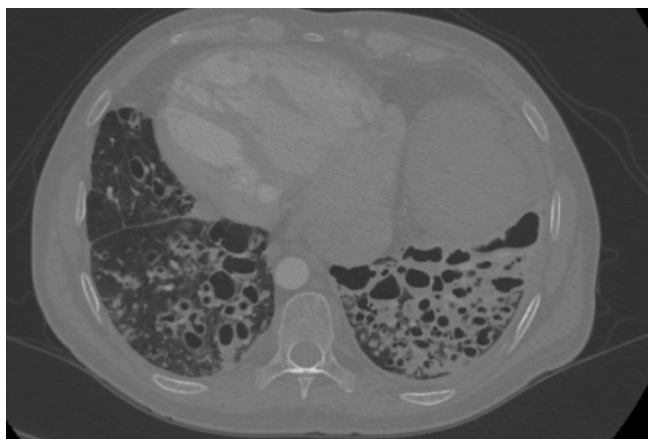
### SR. EDITOR

El Síndrome de Kartagener (SK) es una enfermedad rara con herencia autosómica recesiva, fue descrito por primera vez por el neumólogo Manes Kartagener en 1933 y se define por la tríada clínica característica de situs inversus total, sinusitis crónicas y bronquiectasias.<sup>1</sup> El SK es uno de los subtipos de discinesia ciliar primaria (DCP), que representa aproximadamente el 50% de los casos de DCP y el 20% de los casos de situs inversus.<sup>2</sup> Teniendo en cuenta su baja prevalencia y el hecho de que el tratamiento adecuado y precoz mejora el pronóstico en personas con este síndrome, se presenta el siguiente caso diagnosticado en un adulto joven.

Presentamos el caso de un paciente de 40 años procedente de zona rural con antecedentes de infecciones respiratorias a repetición sin asistir a valoración médica y consumo crónico de bebidas alcohólicas, padre con hipertensión arterial, sin otros antecedentes familiares conocidos. Consulta por clínica de aproximadamente una semana de evolución con disnea pequeños esfuerzos acompañado de fatiga, edema miembros inferiores y deterioro clase funcional III de la New York Heart Association. Al examen físico alerta, orientado, no álgico, con suplencia oxígeno 1 lt/min, tórax sin signos de dificultad respiratoria, abdomen sin dolor a la palpación, extremidades sin signos de hipop-

erfusiones, al examen paraclínico pro péptido natriurético tipo b elevado 1,577.60 pg/mL, función renal conservada, sodio potasio hormona estimulante de tiroides ultrasensible y tiempos coagulación rango normal, hemograma con leucocitosis (8,170/ $\mu$ L) y neutrofilia (5,940/ $\mu$ L; 72%), Linfocitos 950/uL (11%), hemoglobina 16 g/dL, hematocrito 50%, plaquetas 228,000/uL, proteína C reactiva elevada 135.03 mg/L, baciloscopias negativas, PCR para COVID 19 negativa. Se toma tomografía axial computarizada de tórax simple con reporte de situs inversus total asociado a bronquiectasias pulmonares quísticas basales bilaterales, nódulos centrolobulillares, vidrio esmerilado focal y nivel líquido al interior de las bronquiectasias (Figura 1). En conjunto sugieren sobreinfección, presencia de cardiomegalia con signos indirectos de hipertensión pulmonar. Ecocardiograma con función sistólica del ventrículo izquierdo normal (FeVI: 62%) con insuficiencia tricúspide moderada, hipertensión pulmonar (PSVD: 45 mm/Hg) y dilatación de cavidades derechas. Se considera paciente cursando con síndrome de Kartagener con sobreinfección e insuficiencia cardíaca por lo que se inicia manejo antibiótico y manejo neurohumoral.

El Síndrome de Kartagener también conocido como síndrome de Afzelius, tríada de Kartagener, síndrome de Siewert o síndrome de dextrocardia-bronquiectasia-sinusitis; se trata de una variante clínica de la discinesia ciliar primaria (DCP), con herencia autosómica recesiva, afecta a hombres y mujeres por igual y tiene una baja incidencia, calculada en 1:15.000 a 1:30.000 casos en la población general.<sup>3</sup> Se caracteriza por la presencia de bronquiectasias (dilatación patológica de los bronquios originado por infecciones crónicas de las vías respiratorias), sinusitis crónica (inflamación de uno o más senos paranasales) y situs inversus (corazón a la derecha, dextrocardia), este último puede ser parcial (sólo



**Figure 1:** Se observa dextraposición cardíaca y al parecer situs inversus abdominal con posicionamiento del bazo en el hemiabdomen superior derecho y del hígado en el hemiabdomen superior izquierdo. Cámara gástrica en el hemiabdomen superior derecho.

afecta al corazón) o total (asociado a imagen en espejo de las vísceras abdominales con hígado a la izquierda y corazón a la derecha) probablemente debido a la disposición aleatoria de los órganos internos durante la embriogénesis, por la falta de actividad ciliar que determina la posición normal de los órganos.<sup>4</sup> Teniendo en cuenta la ausencia de bronquiectasias y sinusitis en el período neonatal, se puede sospechar el SK con la presencia de DCP y situs inversus.<sup>5</sup>

La función ciliar normal es esencial para la protección de las vías respiratorias, la motilidad de los espermatozoides y la orientación visceral normal durante la embriogénesis. El término discinesia se refiere a la alteración del movimiento ciliar y puede generarse por causas externas (discinesia secundaria) o, en la mayoría de los casos, de tipo hereditaria (discinesia primaria); la alteración del transporte mucociliar de las vías respiratorias provoca estasis de moco y en consecuencia infecciones recurrentes que explicarían las respectivas manifestaciones clínicas y complicaciones del síndrome de Kartagener,<sup>3</sup> de esta manera, las manifestaciones del tracto respiratorio superior e inferior son los puntos cardinales, así como, la predisposición a la infertilidad en relación a la afectación de los flagelos de las células reproductoras masculinas como femeninas.<sup>6</sup>

Los síntomas varían con la edad. En el período neonatal, más del 75% de los casos tienen dificultad respiratoria inexplicable que requiere oxígeno. En la infancia son frecuentes la expectoración crónica, la otitis media, la secreción nasal y la obstrucción bronquial recurrente, mal diagnosticada como asma pero con pobre respuesta al tratamiento; en los adolescentes y adultos es común la presencia de bronquiectasias, sinusitis, dolor de cabeza e infertilidad.<sup>5</sup>

El diagnóstico suele retrasarse, incluso en niños que tienen alta sospecha de DCP por sus características clínicas, este retraso se debe en parte a las limitaciones de las pruebas de diagnóstico disponibles, el cual se ha basado durante más de cuatro décadas en la presencia de defectos ultraestructurales en el axonema ciliar mediante análisis microscópica

electrónica de transmisión (TEM), sin embargo, no es una prueba certera ya que los procesos infecciosos o la exposición a contaminantes ambientales pueden inducir cambios ciliares inespecíficos similares a los observados en la TEM de pacientes con DCP, adicionalmente, la ausencia de defectos axonémicos no excluye la DCP, porque el 30% de todos los individuos afectados tienen una ultraestructura ciliar normal.<sup>7</sup> Pese a que no existe un "estándar de oro" y que ninguna prueba por sí sola tiene la suficiente sensibilidad y especificidad suficiente, han surgido otras pruebas de diagnóstico, como la medición del óxido nítrico nasal (nNO), las pruebas genéticas, la videomicroscopía digital de alta velocidad con análisis del patrón de latidos ciliares (HSVM) y las imágenes de inmunofluorescencia para proteínas axonemáticas específicas, de estas, la guía de práctica clínica de la Sociedad Americana de Tórax (ATS por sus siglas en inglés) recomienda en pacientes que presentan un fenotipo clínico fuerte para DCP, usar un panel genético extendido como prueba de diagnóstico sobre la prueba ciliar TEM y/o prueba de panel genético estándar ( $\leq 12$  genes), sin embargo, el comité no pudo recomendar enfáticamente una sola prueba de diagnóstico de PCD y recomienda que se aplique un panel de pruebas para apreciar el valor diagnóstico agregado de múltiples pruebas positivas, específicamente la medición de nNO con genética o TEM.

Si bien las manifestaciones respiratorias están presentes desde el nacimiento, el diagnóstico es difícil por la naturaleza inespecífica de los síntomas. En el caso mencionado, el diagnóstico tardío podría deberse a una combinación de varios factores como la residencia en área rural, no asistir a consulta médica al presentar síntomas respiratorios con lo cual se pudo obtener una radiografía de tórax previamente, no consultar para asesoría y valoración por su infertilidad y el antecedente de alcoholismo crónico que en cierta manera le llevan a subestimar su condición de salud.

El tratamiento precoz y adecuado de las infecciones de las vías respiratorias superiores e inferiores puede prevenir consecuencias permanentes, especialmente la sinusitis crónica y las bronquiectasias. Como terapia de rutina en pacientes con DCP se recomienda la limpieza de las vías respiratorias mediante fisioterapia torácica diaria y se espera que la limpieza de las vías respiratorias sea bastante beneficiosa, por lo tanto, se considera la piedra angular de tratamiento a largo plazo. Además, se recomienda el ejercicio cardiovascular diario, ya que la capacidad de ejercicio deficiente está relacionada con la disminución de la función pulmonar en la DCP y la actividad física puede mejorar la eliminación de la mucosidad; para las exacerbaciones respiratorias agudas leves se recomienda el tratamiento con antibióticos orales durante al menos 2 a 3 semanas, las exacerbaciones más graves, o en fracaso a la terapia oral, pueden requerir antibióticos parenterales, como opción para el manejo de exacerbaciones respiratorias han surgido los antibióticos inhalados, pero por lo general se reservan para pacientes con infección por *Pseudomonas aeruginosa*.<sup>10</sup>

En la práctica médica y seguimiento de estos pacientes se debe tener en cuenta las diferentes localizaciones de sus

órganos de acuerdo a la presencia del situs inversus parcial o total, las medidas de prevención que contemple tantos factores ambientales, del estilo de vida y vacunación y el manejo temprano con antibióticos.<sup>11</sup>

El diagnóstico tardío empeora el pronóstico debido a cambios estructurales persistentes en las vías respiratorias, mientras que su confirmación temprana permite el inicio de fisioterapia respiratoria para ayudar a eliminar las secreciones y un tratamiento más intensivo de las infecciones del tracto respiratorio superior, lo que puede mejorar el pronóstico. En general, los pacientes afectados tienen un pronóstico y esperanza de vida igual al de la población general, pero cerca de un tercio de los niños con enfermedad grave desarrollan daño pulmonar progresivo e insuficiencia respiratoria.<sup>12</sup>

Debido a que la discinesia ciliar primaria se hereda de forma autosómica recesiva, se requiere realizar un asesoramiento genético adecuado para proporcionar a las personas y las familias información sobre la naturaleza, los modos de herencia y las implicaciones de los trastornos genéticos para ayudarlos a tomar decisiones médicas y personales informadas; asimismo, la importancia de hacer un diagnóstico temprano durante el período intrauterino o el primer mes de vida lleva a la realización oportuna de un asesoramiento genético y multidisciplinario pertinentes.

## FINANCIAMIENTO

El financiamiento del trabajo fue cubierto por los autores.

## CONFLICTO DE INTERÉS

Los autores niegan presentar conflictos de interés en éste trabajo

## REFERENCES

- [1] Hosemann W, Graf S. Flujo mucociliar en las fosas nasales y los senos paranasales. In: Tratado de Otorrinolaringología y Cirugía de Cabeza y Cuello (eBook online) [Internet]. 2nd ed. Buenos Aires: Médica Panamericana; 2007 [cited 2023 Jan 10]. p. 503–4. Available from: <https://books.google.com.co/books?id=25hz9yDn4Cpg=PA504dq=sindrome+de+kartagenerhl=ensa=Xved=2ahUKEwi3jei0wL78AhUGQzABHa9kB5sQ6AF6BAgFEA#v=onepageq=sindrome+de+kartagenerf=false>
- [2] Liu B cui, Huang T xuan, Liu CT. Kartagener Syndrome. The American Journal of the Medical Sciences. 2020 Jun 1;359(6):390–1.
- [3] Carrasco C, Parra P. Caso Clínico: Discinesia Ciliar Primaria (Síndrome de Kartagener). Revista Médica HJCA. 2019;11(2):163–7.
- [4] Caballero Iglesias R, Sánchez López F, Iribarren Marín MA. Síndrome de Kartagener. Imagen Diagnóstica [Internet]. 2012 Jan 1 [cited 2023 Jan 10];3(1):32–3. Available from: <https://www.elsevier.es/es-revista-imagen-diagnostica-308-articulo-sindrome-kartagener-S2171366912700483>
- [5] Quiles A, Malagón P, Ballester A, García-Giralda M. Síndrome de Kartagener [Internet]. GAES Médica - Hospital Comarcal de Baza (Granada). 2021 [cited 2023 Jan 10]. Available from: <https://www.gaesmedica.com/es-es/articulos-cientificos/sindrome-de-kartagener>
- [6] Fajardo G., Cárcamo G., Rivera V., Flores B. Síndrome de Kartagener: Reporte de caso. Int J Med Surg Sci. 2017;4(2):1174–7.
- [7] Kouis P, Yiallourous PK, Middleton N, Evans JS, Kyriacou K, Papatheodorou SI. Prevalence of primary ciliary dyskinesia in consecutive referrals of suspect cases and the transmission electron microscopy detection rate: a systematic review and meta-analysis. Pediatric Research 2017 81:3 [Internet]. 2016 Dec 9 [cited 2023 Feb 8];81(3):398–405. Available from: <https://www.nature.com/articles/pr2016263>
- [8] Shapiro AJ, Davis SD, Polineni D, Manion M, Rosenfeld M, Dell SD, et al. Diagnosis of primary ciliary dyskinesia: An official American thoracic society clinical practice guideline. American Journal of Respiratory and Critical Care Medicine [Internet]. 2018 Jun 15 [cited 2023 Feb 8];197(12):e24–39. Available from: <http://www.atsjournals.org/doi/suppl/>
- [9] Javier González Sendra F, Jesús M, García-Altare S, Luz M, Gordo P, Laganã C, et al. Síndrome de Kartagener Kartagener's syndrome. Medicina General y de Familia Edición digital [Internet]. 2015 [cited 2023 Feb 8];4:136–9. Available from: <http://dx.doi.org/10.1016/j.mgyf.2015.08.009>
- [10] Shapiro AJ, Zariwala MA, Ferkol T, Davis SD, Sagel SD, Dell SD, et al. Diagnosis, monitoring, and treatment of primary ciliary dyskinesia: PCD foundation consensus recommendations based on state of the art review. Pediatric Pulmonology [Internet]. 2016 Feb 1 [cited 2023 Feb 8];51(2):115–32. Available from: <https://onlinelibrary.wiley.com/doi/full/10.1002/ppul.23304>
- [11] Sánchez-Muñoz LA, Sanjuán Portugal FJ, Naya Manchado J, Castiella Herrero J. Síndrome de Kartagener de diagnóstico tardío. Medicina de Familia SEMERGEN [Internet]. 2011 Nov 1 [cited 2023 Jan 11];37(9):520–1. Available from: <https://www.elsevier.es/es-revista-medicina-familia-semergen-40-articulo-sindrome-kartagener-diagnostico-tardio-S113835931100270X>
- [12] Portuondo Leyva R, Dra Carmen Adela Brito Portuondo I, DraC Gladys Abreu Suárez I Hospital Pediátrico Centro Habana La Habana II. Discinesia ciliar primaria. Revista Cubana de Pediatría [Internet]. 2014 [cited 2023 Jan 11];86(4):514–20. Available from: [http://scielo.sld.cu/scielo.php?script=sci\\_arttextpid=S0034-75312014000400012lng=esnrm=isotlng=es](http://scielo.sld.cu/scielo.php?script=sci_arttextpid=S0034-75312014000400012lng=esnrm=isotlng=es)