

Flutter auricular neonatal: presentación de tres casos

Neonatal atrial flutter: Presentation of three cases

Marta Marín-Andrés^{1*}, Aída M. Gutiérrez-Sánchez¹, Daniel Palanca-Arias², Ariadna Ayerza-Casas² y Lorenzo Jiménez-Montañés²

¹Departamento de Pediatría; ²Unidad de Cardiología Pediátrica. Hospital Infantil Universitario Miguel Servet, Zaragoza, España

Resumen

Introducción: El flutter auricular es un tipo poco frecuente de arritmia fetal y neonatal. A pesar de que puede conducir a graves morbilidades, como hidrops fetal o incluso el fallecimiento, el diagnóstico y tratamiento precoz confieren un buen pronóstico a la mayoría de los casos. **Pacientes y métodos:** Se presentan tres casos de flutter auricular, dos de inicio en periodo fetal y uno en periodo neonatal, y se revisa la literatura en relación con las características clínicas, diagnósticas y terapéuticas del flutter auricular fetal y neonatal. **Resultados y discusión:** En el flutter auricular fetal la terapia materna con fármacos antiarrítmicos es el tratamiento más empleado durante la gestación. El tratamiento postnatal más utilizado es la cardioversión eléctrica sincronizada. El flutter auricular no suele asociar cardiopatía estructural; la recidiva neonatal es poco habitual y normalmente no precisa la administración de tratamiento profiláctico.

Palabras clave: Flutter auricular. Antiarrítmicos. Cardioversión.

Abstract

Introduction: Atrial flutter is a rare type of fetal and neonatal arrhythmia. Although it can lead to serious morbidities such as fetal hydrops or even death, diagnosis and early treatment confer a good prognosis in most cases. **Patients and methods:** Three cases of atrial flutter are presented, two of which start in the fetal period and one in the neonatal period. The literature is reviewed in relation to the clinical, diagnostic and therapeutic characteristics of fetal and neonatal atrial flutter. **Results and discussion:** In fetal atrial flutter maternal therapy with antiarrhythmic drugs is the most used treatment during pregnancy. The most used postnatal treatment is synchronized electrical cardioversion. Atrial flutter does not usually associate structural heart disease, neonatal recurrence is uncommon and usually does not require prophylactic treatment.

Key words: Atrial flutter. Antiarrhythmics. Cardioversion.

Introducción

La taquicardia en el periodo neonatal se define por una frecuencia cardíaca mantenida, superior a 180 latidos por minuto (lpm). Las alteraciones asintomáticas

y temporales del ritmo cardiaco ocurren constantemente en el período fetal y neonatal; sin embargo, las arritmias clínicamente significativas son poco frecuentes. Las taquiarritmias fetales ocurren en 1 al 2 % de todas las gestaciones^{1,2}. El flutter auricular fetal es la segunda

Correspondencia:

*Marta Marín-Andrés

E-mail: marta_marin91@hotmail.com

0120-5633 / © 2020 Sociedad Colombiana de Cardiología y Cirugía Cardiovascular. Publicado por Permanyer. Este es un artículo open access bajo la licencia CC BY-NC-ND (<http://creativecommons.org/licenses/by-nc-nd/4.0/>).

Fecha de recepción: 28-05-2019

Fecha de aceptación: 18-05-2020

DOI: 10.24875/RCCAR.M21000014

Disponible en internet: 19-03-2021

Rev Colomb Cardiol. 2021;28(1):86-89

www.rccardiologia.com

taquiarritmia más común entre las arritmias diagnosticadas de manera prenatal tras la taquicardia supraventricular, y constituye alrededor del 30 % de todas las arritmias cardíacas neonatales^{2,3}.

Se describen tres casos de *flutter* auricular, dos de inicio en el periodo fetal y uno en el periodo neonatal, y se revisa la literatura en relación con las características clínicas, diagnósticas y terapéuticas del *flutter* auricular fetal y neonatal.

Caso 1

Gestante controlada por taquicardia fetal sugestiva de *flutter* auricular (Fig. 1), diagnosticado a las 32+5 semanas de edad gestacional (SEG), que precisó tratamiento materno con dos antiarrítmicos. Finalmente, se indujo el parto a las 34+6 SEG por refractariedad al tratamiento materno. La recién nacida debutó con taquicardia a 200 lpm, de QRS estrecho y sin ondas p. Se administraron tres dosis de adenosina, evidenciándose patrón electrocardiográfico sugestivo de *flutter* auricular (Fig. 2). Se realizó cardioversión eléctrica sincronizada que revirtió a ritmo sinusal; sin embargo, presentó nuevo episodio de *flutter* a las 33 horas de vida, que requirió cardioversión en dos ocasiones para revertir a ritmo sinusal. Ante la presencia de *flutter* recidivante se inició tratamiento de mantenimiento con flecainida. Pese a ello, a las 67 horas de vida presentó un nuevo episodio que se resolvió con cardioversión eléctrica sincronizada, por lo que se incrementó la dosis de flecainida. Posteriormente, no presentó nuevos episodios, por lo cual se retiró el tratamiento de manera definitiva a los 3 meses de vida; permaneció asintomática y sin nuevos eventos arrítmicos. Se realizó estudio genético con secuenciación masiva dirigida de un panel de 85 genes asociados a arritmias familiares y no se evidenciaron hallazgos patogénicos.

Caso 2

Recién nacido varón, con seguimiento ecográfico prenatal sin hallazgos, quien fue producto de cesárea urgente a las 37+2 SEG por taquicardia fetal objetivada en monitorización cardiotocográfica. Al nacimiento se remitió a un hospital terciario de referencia donde se confirmó taquicardia en torno a 250 lpm con QRS estrecho y sin ondas p. Se administró una dosis de adenosina objetivándose *flutter* auricular. Se realizó cardioversión eléctrica sincronizada que requirió dos choques eléctricos para revertir a ritmo sinusal a

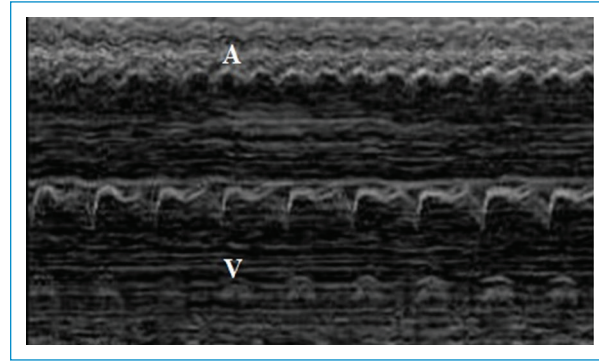


Figura 1. Imagen de ecocardiografía fetal (modo M) en la que se visualiza la contracción auricular y ventricular sugestiva de *flutter* auricular (ratio auricular-ventricular >1:1). V: ventrículo; A: aurícula.

150 lpm. Posteriormente se mantuvo estable sin repetir nuevos episodios de taquicardia. En el ecocardiograma no se detectó cardiopatía estructural.

Caso 3

Recién nacido varón, segundo gemelo, con seguimiento ecográfico prenatal normal, quien nació por cesárea a las 31 SEG. Ingresó en la UCI neonatal en donde requirió soporte respiratorio no invasivo las primeras 24 horas. A las 36 horas de vida presentó episodio de taquicardia con QRS estrecho y tras administración de adenosina se evidenció *flutter* auricular. Se realizó cardioversión eléctrica sincronizada revirtiendo a ritmo sinusal. A los 10 días de vida presentó episodio de taquicardia con QRS ensanchado (Fig. 3), el cual cedió con adenosina sin evidenciarse ondas f, y repitió posteriormente con un QRS estrecho y longitud de ciclo similar, interpretándose como taquicardia recíproca aurículo-ventricular ortodrómica mediada por vía accesoria oculta, que en el primer caso conduce de forma aberrante. Se inició tratamiento con flecainida y a los 17 días de vida presentó un episodio de características similares. Posteriormente se mantuvo asintomático; el tratamiento se retiró a los 4 meses de vida. En un estudio genético de canalopatías se detectó mutación c.2730C>A del gen HCN4, probablemente benigna, pero relacionada con el síndrome de Brugada. Durante el seguimiento se realizó estudio electrofisiológico, el cual demostró la ausencia de conducción por vías anómalas; así mismo, se realizó test de flecainida, el cual fue negativo. Permaneció asintomático durante su evolución.

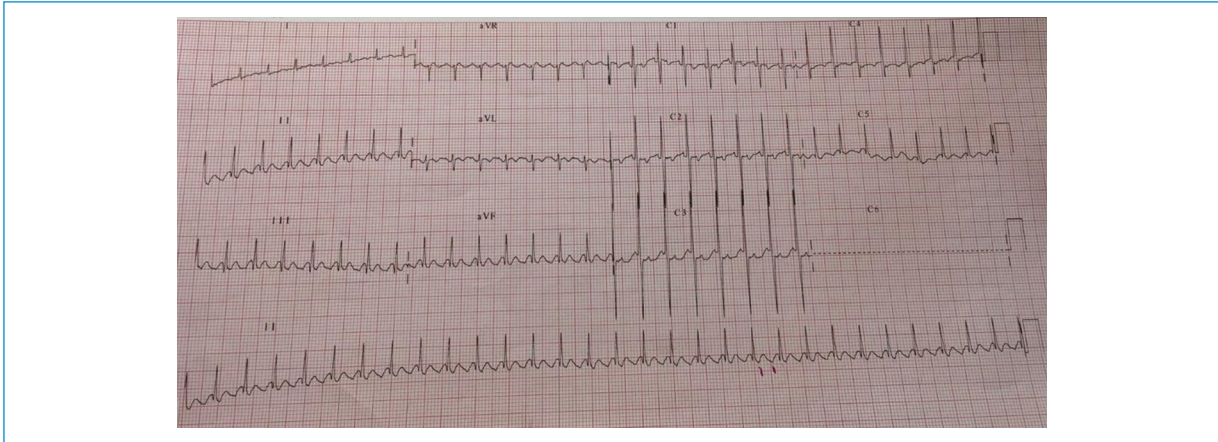


Figura 2. Imagen de electrocardiograma con taquicardia de QRS estrecho a 180 latidos por minuto con conducción 2:1 sugestiva de *flutter* auricular.

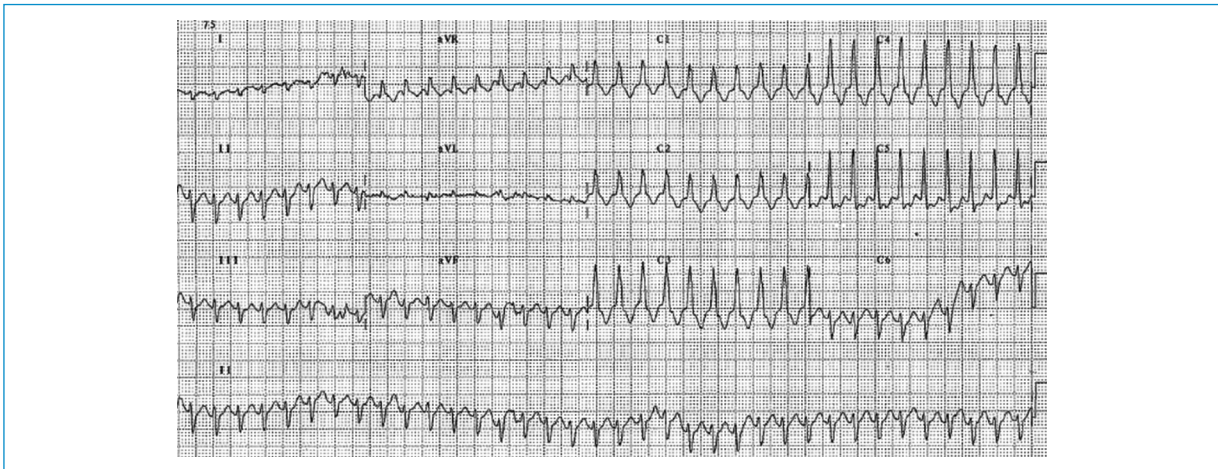


Figura 3. Imagen de taquicardia de QRS ancho a 230 latidos por minuto con conducción aberrante.

Discusión

El *flutter* auricular supone menos del 10 % de las arritmias en la época fetal⁴. El mecanismo subyacente es una macroentrada auricular^{2,5} y habitualmente se desarrolla después de la 30 SEG porque la aurícula fetal alcanza un tamaño crítico entre las 27 y 30 SEG^{4,6}. En los casos presentados el diagnóstico se realizó pasadas las 30 SEG. Se trata de una taquicardia caracterizada por una actividad auricular de alrededor de 400 a 600 lpm, acompañada por una frecuencia ventricular variable debido a la existencia de diversos grados de bloqueo aurículo-ventricular (AV, en cuyo caso el bloqueo AV 2:1 es el más frecuente⁴. Se estima que el 6 % de los fetos con *flutter* auricular presentan alteraciones

estructurales asociadas, incluyendo defecto del tabique auricular, síndrome del corazón izquierdo hipoplásico, malformación de Ebstein y miocardiopatía⁴. En esta serie no se halló cardiopatía estructural.

En el diagnóstico prenatal de las arritmias, la ecocardiografía fetal resulta de gran utilidad ya que permite estudiar el tipo de arritmia y evaluar la repercusión hemodinámica³. En el primer caso, la sospecha inicial mediante ecocardiografía fetal fue *flutter* auricular, el cual se confirmó tras el nacimiento. En el segundo caso no se disponía de datos ecográficos prenatales dado que el seguimiento de la gestación y el nacimiento se produjeron en otro centro, y el tercer caso debutó en periodo neonatal.

Las taquiarritmias fetales sostenidas elevan la presión venosa central y disminuyen el gasto cardiaco, lo cual puede originar compromiso hemodinámico fetal y desarrollo de hidrops fetal. Este último ocurre aproximadamente en la mitad de los casos de taquiarritmias sostenidas, y causa muerte fetal en el 9 % de los pacientes no tratados¹. El desarrollo de hidrops fetal se ha relacionado con una menor edad gestacional en el momento del diagnóstico y con el carácter incesante de la arritmia (fetos con *flutter* auricular con respuesta ventricular alta)⁷. Ante un feto con taquicardia existen diferentes opciones: actitud expectante, inducción del parto y administración de tratamiento posnatal, tratamiento intrauterino administrado a la madre y tratamiento intrauterino fetal directo. El tipo de tratamiento depende de la edad gestacional, la afectación del feto, el estado materno y el posible riesgo del tratamiento para la madre y el feto. La actitud expectante se suele reservar para casos de taquicardia no sostenida y sin repercusión hemodinámica ya que se han descrito casos de resolución espontánea de la taquicardia. El objetivo del tratamiento es restablecer el ritmo sinusal o disminuir la frecuencia cardiaca para evitar la disfunción ventricular^{7,8}. Durante la gestación, la terapia materna con fármacos antiarrítmicos es el tratamiento más empleado⁴. La digoxina es el fármaco utilizado como primera línea en *flutter* fetal en la mayoría de los centros españoles, posiblemente debido a su seguridad al no haberse relacionado con mortalidad fetal ni con toxicidad materna grave⁷. El tratamiento materno con digoxina ha demostrado buenos resultados en el *flutter* auricular en fetos sin hidrops. En los casos con hidrops, la tendencia es administrar sotalol asociado a digoxina, debido a la limitación de la digoxina para atravesar la barrera placentaria^{7,8}.

El tratamiento posnatal más empleado en el *flutter* auricular es la cardioversión eléctrica sincronizada^{4,9}. A diferencia de lo ocurrido en los casos primero y tercero, la recidiva neonatal del *flutter* auricular es poco habitual y, en general, no precisa tratamiento profiláctico^{2,5,9}; además, su asociación con vías accesorias es excepcional.

En esta serie se realizó estudio genético dirigido a canalopatías a los pacientes que presentaron recidiva de la arritmia. En el primer caso se descartaron canalopatías asociadas al *flutter* auricular y en el tercero se detectó una mutación, probablemente benigna, pero relacionada con el síndrome de Brugada.

En conclusión, el *flutter* auricular es un tipo poco frecuente de arritmia fetal y neonatal. La terapia materna con fármacos antiarrítmicos es el tratamiento más empleado durante la gestación en el caso del *flutter* auricular fetal. El tratamiento posnatal más utilizado es la cardioversión eléctrica sincronizada. El *flutter* auricular no suele asociar cardiopatía estructural; la recidiva neonatal es poco habitual y normalmente no precisa la administración de tratamiento profiláctico.

Financiamiento

Los autores declaran que el artículo no dispone de financiamiento.

Conflicto de intereses

Los autores declaran que no existe conflicto de intereses.

Responsabilidades éticas

Protección de personas y animales. Los autores declaran que para esta investigación no se han realizado experimentos en seres humanos ni en animales.

Confidencialidad de los datos. Los autores declaran que han seguido los protocolos de su centro de trabajo sobre la publicación de datos de pacientes.

Derecho a la privacidad y consentimiento informado. Los autores han obtenido el consentimiento informado de los pacientes y/o sujetos referidos en el artículo. Este documento obra en poder del autor de correspondencia.

Bibliografía

1. Alsaied T, Baskar S, Fares M, Alahdab F, Czosek RJ, Murad MH, et al. Firstline antiarrhythmic transplacental treatment for fetal tachyarrhythmia: a systematic review and metaanalysis. *J Am Heart Assoc.* 2017;6:e007164. DOI: 10.1161/JAHA.117.007164.
2. Yılmaz-Semerci S, Bornaun H, Kumaz D, Cebeci B, Babayigit A, Büyükkale G, et al. Neonatal atrial flutter: three cases and review of the literature. *Turk J Pediatr.* 2018; 60: 306-309. DOI: 10.24953/turkjped.2018.03.011.
3. Inzaurrealde D, Pose G. Hidrops fetal por flutter auricular: a propósito de un caso. *Arch Pediatr Urug.* 2015;86(4):304-8.
4. Rauf M, Sevil E, Ayse B, Ebru C, Cemsi K. A case of fetal atrial flutter treated successfully by cardioversion in the postnatal period. *Biomed Res.* 2017; 28:3098-100.
5. Wren C. Cardiac arrhythmias in the fetus and newborn. *Semin Fetal Neonatal Med.* 2006;11:182-190. DOI:10.1016/j.siny.2005.12.001.
6. Das B. Fetal tachycardia as neonatal atrial flutter- a case report. *IJRRMS.* 2012;2.
7. Perin F, Rodríguez-Vázquez MM, Ferrer-Mendiúña Q, Deiros-Bronte L, Rueda-Núñez F, Centeno-Malfaz F et al. Taquicardia fetal: estudio multicéntrico retrospectivo en 9 hospitales españoles. *Acta Pediatr Esp.* 2015;73(4):88-95.
8. Ortiz-Garrido A, Cuenca-Peiró V, Conejo-Muñoz L, Picazo-Angelín B, de Mora-Martín M, Zabala-Argüelles JI. Arritmias fetales: diagnóstico, tratamiento y resultado perinatal. *Rev Esp Cardiol.* 2015;68:817-9.
9. Jaeggi E, Öhman A. Fetal and neonatal arrhythmias. *Clin Perinatol.* 2016;43(1):99-112.