



## ORQA MIYA O'SMALARI HAQIDA ASOSIY MA'LUMOTLAR

**Madaminova Mahfuza Abduvali qizi**

Andijon Davlat Tibbiyot Instituti

<https://doi.org/10.5281/zenodo.6949354>

### ARTICLE INFO

Received: 28<sup>th</sup> June 2022

Accepted: 01<sup>st</sup> July 2022

Online: 30<sup>th</sup> July 2022

### KEY WORDS

Orqa miya , o'sma ,  
saraton , metastaz ,  
sarcoma

### ABSTRACT

*Hurmatli mutoolachi , ushbu maqolamizda orqa miya o'smalari haqida ma'lumotlar beramiz . Har bir inson bu ma'lumotlarni bilgani tibbiyot hodimlari uchun osonlik tug'diradi. Aholini tibbiy bilimni va madaniyatini oshirsak biz kasalliklarga erta tashxis qo'yishga erishamiz . Erta tashxis qo'yish esa ko'plab odamlarni o'limdan saqlab qolishi mumkin*

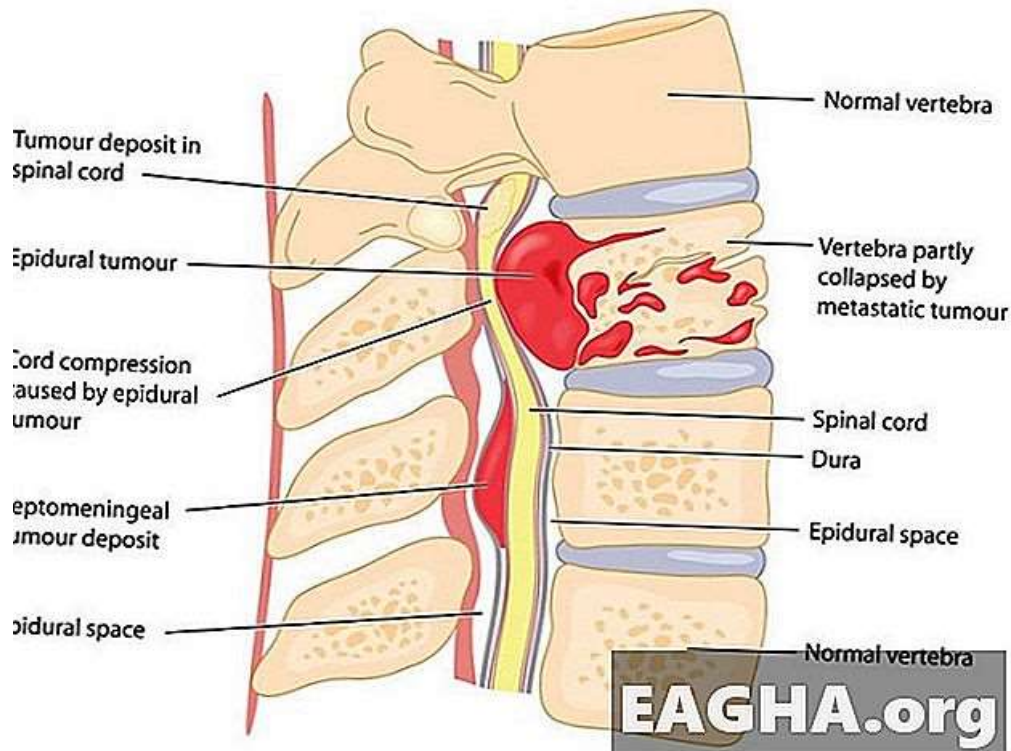
Orqa miya saratoni va orqa miya o'smalari Orqa miya shishi - bu umurtqa pog'onasini tashkil etuvchi to'qimalardan biri natijasida yuzaga keladigan g'ayritabiiy o'sish. Orqa miya o'smalarining ko'p turlari mavjud va ularning hammasi ham saraton (orqa miya saratoni) emas.

Orqa miyaning birlamchi va metastatik o'smalari

Orqa miyaning birlamchi o'smalari umurtqa pog'onasidan kelib chiqadigan o'smalardir. Ular nisbatan kam uchraydi, odatda benign (saraton emas) va o'murtqa o'smalarning kichik foizini tashkil qiladi. Xatarli o'smalar umurtqa pog'onasida ham

rivojlanishi mumkin, ammo ular tananing boshqa joylaridan umurtqa pog'onasiga tarqalish ehtimoli ko'proq.

Orqa miyaning metastatik o'smalari - bu tananing boshqa joylaridan umurtqa pog'onasiga tarqalgan. Agar o'simta tarqalishi mumkin bo'lsa, bu odatda uning malign ekanligini anglatadi. Saraton kasalligi bilan og'rigan bemorlarning 30 dan 70 foizigacha metastatik o'murtqa saratoni o'z kasalliklari davomida rivojlanadi. O'pka, prostata va ko'krak saratoni umurtqa pog'onasiga tarqaladigan uchta eng keng tarqalgan saratondir.



Orqa miya o'smalari qayerda hosil bo'ladi?

Orqa miya bitta joy emas. U sizning orqangizning uzunligi bo'ylab, bo'yin va tos suyagiga o'tadigan turli xil to'qimalardan iborat. O'sma deyarli har qanday turdagi to'qimalarda paydo bo'lishi mumkin.

Orqa miya tashqi qatlamlaridan boshlab, umurtqa pog'onasida o'smalar va saraton rivojlanishi mumkin bo'lgan ba'zi to'qimalar:

- Umurtqa pog'onasini tashkil etuvchi suyaklar, shu jumladan ulardagi suyak iligi
- Umurtqalardagi bo'g'inlarni himoya qiluvchi xaftaga
- Umurtqalar orasidagi bo'shliqni to'ldiradigan intervertebral disklar
- Orqa miyaga ozuqa moddalarini etkazib beradigan qon tomirlari
- Umurtqa suyagidan chiqadigan periferik nervlar
- Dura mater, pia mater va araxnoid mater - orqa miyani qoplaydigan uchta qatlamli membranalar
- Orqa miya

O'simtaning orqa miyaga nisbatan joylashishiga qarab, orqa miya o'smalari uch guruhga bo'linadi:

- Ekstradural o'smalar (shuningdek, epidural o'smalar deb ataladi) umurtqa pog'onasida hosil bo'ladi va umurtqa pog'onasiga ta'sir qilishi mumkin, lekin odatda orqa miya ta'sir qilmaydi. Ular ko'pincha epidural bo'shliqda, tashqi dura membranasi o'rab turgan va o'murtqa shnurni himoya qiladigan sohada joylashgan.
- Intradural o'smalar dura ichida shakllanadi va orqa miyaga ta'sir qilishi yoki ta'sir qilmasligi mumkin.
- Intramedullar o'smalar - orqa miyada o'sadigan intradural o'smalar.

Agressivligiga ko'ra orqa miya shishi turlari

Orqa miyada bir necha turdagi massalar mavjud:



- Ba'zilar xatarli o'smalar (orqa miya saratoni), ya'ni ular tananing boshqa joylariga tarqalishi mumkin.
  - Ba'zilar yaxshi xulqli o'smalardir, ya'ni ular tajovuzkor emas va tarqalmaydi, lekin bu ularning zararsiz ekanligini anglatmaydi.
  - Ba'zilar shishlarga o'xshab ko'rinishi mumkin, lekin aslida kistlar, blyashka yoki shunga o'xshash massalardir.
- Orqa miya saratoni: umurtqa pog'onasining xavfli o'smalari
- Ko'pincha o'murtqa saraton umurtqa pog'onasida paydo bo'ladi va odatda orqa miya ta'sir qilmaydi. Orqa miya ishtirok etishi mumkin bo'lgan ba'zi saraton kasalliklariga quyidagilar kiradi:
- **Osteosarkoma:** umurtqa pog'onasida paydo bo'lishi mumkin bo'lgan, ammo son va boldir suyaklarida tez-tez uchraydigan suyak saratoni turi.
  - **Xondrosarkoma:** Suyak atrofida xaftaga hujayralaridan kelib chiqadigan o'simta. U umurtqa pog'onasida g'ayrioddiy bo'lsa-da, ba'zida umurtqa pog'onasini tashkil etuvchi suyaklarda asosiy saraton sifatida rivojlanishi mumkin.
  - **Ko'p miyelom:** qondagi plazma hujayralariga ta'sir qiluvchi saraton. Ta'sirlangan hujayralar suyak iligida va suyakning tashqi qatlamida - ko'pincha umurtqa pog'onasida to'planadi.
  - **Limfoma:** Immun tizimining hujayralariga ta'sir qiluvchi saraton guruhi limfotsitlar deb ataladi. U umurtqa pog'onasida asosiy o'sma sifatida rivojlanishi mumkin, lekin ko'pincha u boshqa joylarda paydo bo'ladi va umurtqa pog'onasiga tarqaladi.
  - **Chordoma:** umurtqa pog'onasining uzunligi bo'ylab har qanday joyda rivojlanishi mumkin bo'lgan xavfli suyak shishi. Biroq, u ko'pincha sakrumda

(umurtqa pog'onasidagi suyak) paydo bo'ladi.

- **Ewing sarkomasi:** Suyak va uning atrofida yumshoq to'qimalarga ta'sir qilishi mumkin bo'lgan saraton. Kattalarda kamdan-kam uchraydi va bolalardagi saraton kasalliklarining taxminan 1 foizini tashkil qiladi.

Orqa miyaning yaxshi xulqli o'smalari

Aksariyat hollarda bu o'murtqa o'smalari yaxshi xulqli bo'lsa-da, ularning kichik bir qismi saratonga aylanishi mumkin. Orqa miyaning yaxshi xulqli o'smalari, agar ular orqa miya yoki boshqa tuzilmalar to'qimalariga bosim o'tkazish uchun etarlicha katta bo'lsa, muammolarga olib kelishi mumkin.

Yaxshi epidural o'smalar

- **Gemangioma:** umurtqa pog'onasi ichidagi qon tomirlari to'qimalaridan hosil bo'lgan o'sish. Bu o'smalar teri yuzasida, ayniqsa chaqaloqlarda tez-tez uchraydi, lekin ichki organlarga ham ta'sir qilishi mumkin.
- **Osteoid osteoma:** Bolalar va yosh kattalarda tez-tez uchraydigan suyakdagi kichik shish.
- **Osteoblastoma:** osteoid osteomaga o'xshaydi, lekin odatda kattaroq va tajovuzkorroq.
- **Osteoxondrom:** xaftaga va suyakning haddan tashqari o'sishi, odatda o'sish plastinkasi yaqinida suyakning oxirida paydo bo'ladi.
- **Gigant hujayrali o'smasi (GCT):** Mikroskop ostida qanday ko'rinishi uchun nomlangan o'simta. Odatda u bir-biri bilan birlashgan bir nechta hujayralar shaklida hosil bo'lgan bir nechta yadroli "gigant hujayralarni" o'z ichiga oladi. Orqa miyadagi GCTlar odatda vertebra suyaklariga ta'sir qiladi.



Yaxshi xulqli intradural o'smalar

- **Meningioma:** Miyada tez-tez uchraydigan o'simta, lekin meninkslardan biri bo'lgan dura materga ham ta'sir qilishi mumkin - orqa miya shilliq qavati.

- **Nerv qobig'ining o'smalari B.** Shvannomalar va neyrofibromalar umurtqa pog'onasidan chiqadigan periferik nerv ildizlarida shakllanishi mumkin.

- **Glioma:** Miya va orqa miya faoliyatiga yordam beruvchi glial hujayralardan o'sadigan o'simta. Orqa miyada gliomalarning eng keng tarqalgan turlari:

- **Ependimoma va subependimoma:** Miya va orqa miya yo'llarining shilliq qavatida rivojlanadigan o'smalar. Ular ba'zan miya umurtqa pog'onasiga oqimni to'sib qo'yishi mumkin, bu esa miyadagi bosimni oshiradi.

- **Astrocitoma:** Bolalarda eng ko'p uchraydigan o'murtqa o'smasi, yomon yoki yaxshi bo'lishi mumkin.

- **Gemangioblastoma:** Markaziy asab tizimiga, jumladan, miya va orqa miya bilan bog'langan qon tomirlaridan rivojlanadigan o'sma.

Orqa miya kistalari va o'simtaga o'xshash massalar

- **Eozinofil granuloma:** kattalarda kamdan-kam uchraydigan va suyaklarga ta'sir qiladigan va umurtqalarning yiqilib ketishiga olib kelishi mumkin bo'lgan benign lezyonlar; Ular ko'pincha orqa tomonning o'rtasida joylashgan.

- **Epidural lipomatoz:** epidural bo'shliqda ortiqcha yog'o'sishi.

- **Sinovial kist:** Odatda umurtqa pog'onasida (pastki orqa) umurtqali bo'g'imlarning atrofida hosil bo'ladigan suyuqlik bilan to'ldirilgan qop, odatda degenerativ jarayon tufayli va yaxshi xulqli.

- **Araxnoid kist:** Orqa miya atrofidagi membranalarda ajralishga olib kelishi va

epidural bo'shliqqa chiqib ketishi mumkin bo'lgan suyuqlik bilan to'ldirilgan qop.

- **Anevrizmal suyak kistasi:** Suyuqlik bilan to'ldirilgan lezyon, birinchi navbatda, bolalarga ta'sir qiladi va uchinchi eng keng tarqalgan benign suyak o'smasi.

- **Epidermoid va dermoid kistalar:** orqa miya kanaliga joylashtirilgan teri elementlaridan tashkil topgan ichi bo'sh o'smalar.

- **Siringomiyeliya:** O'simtaga taqlid qilishi mumkin bo'lgan, lekin odatda yaxshi xulqli bo'lgan orqa miyadagi kist.

- **Ko'p skleroz (MS):** Progressiv MSda rivojlanishi mumkin bo'lgan blyashka ba'zan umurtqa pog'onasi o'smalari bilan bir xil belgilarga olib kelishi mumkin.

- **Transvers miyelit:** Omurilik o'simtasining belgilari va paydo bo'lishiga taqlid qilishi mumkin bo'lgan umurtqa pog'onasida shikastlanishlar paydo bo'lishiga olib keladigan yallig'lanish kasalligi.

Orqa miya o'smalari va orqa miya saratoni

Orqa miya saratoni va orqa miya o'smalarining belgilari o'simtaning turiga va joylashishiga qarab farq qilishi mumkin. Ular quyidagilarni o'z ichiga olishi mumkin, lekin ular bilan cheklanmaydi:

- Orqa miya o'smalarining eng keng tarqalgan belgilari bo'lgan orqa va bo'yin og'rig'i. Og'riq nervlarni yoki o'murtqa shnurni bosgan shish bilan bog'liq bo'lishi mumkin. Yoki bu o'simtaga ta'sirlangan umurtqa pog'onasining moslashuvdagi o'zgarishlardan kelib chiqishi mumkin.

- Orqa miya o'smalari bilan bog'liq nevrologik muammolar. Bular bo'lishi mumkin:

- Radikulopatiya (nerv ildizlarini chimchilash)

- Miyelopatiya (orqa miyaning siqilishi)



- Ichak va siydik pufagi bilan bog'liq muammolar, bu organlarga sezuvchanlik va ish beruvchi nervlarning siqilishi tufayli
- Uyqusizlik, karıncalanma va mushaklar kuchsizligi
- Yurish qiyinligi
- falaj
- Agar o'simta umurtqa pog'onasi chizig'ini o'zgartirish uchun etarlicha katta bo'lsa, u skolyoz, kifoz va shunga o'xshash deformatsiyalarga ham olib kelishi mumkin.

Orqa miya shishi va o'murtqa saraton tashxisi

O'simta umurtqa pog'onasining biron bir joyida topilsa, birinchi qadam odatda uning asosiy yoki metastatik o'simta ekanligini aniqlashdir. Sizning shifokoringiz umurtqa pog'onasini, shuningdek saraton rivojlanishi mumkin bo'lgan boshqa muhim organlar va tizimlarni tekshirish uchun bir qator testlarni buyurishi mumkin. Ushbu testlar va boshqa diagnostika usullari quyidagilarni o'z ichiga olishi mumkin:

- Sizning to'liq tibbiy tarixingiz
- Jismoniy tekshiruv
- Nevrologik tekshiruv, shu jumladan og'riq va funktsiyani baholash
- rentgen nurlari
- MRI va kompyuter tomografiyasi

- Miyelografiya
- Suyakni skanerlash
- Pozitron emissiya tomografiyasi (PET skanerlash)

O'simtaning aniq turini tasdiqlash uchun biopsiya kerak bo'lishi mumkin, ayniqsa bu asosiy o'simta bo'lsa. Biopsiya operatsiyani talab qilishi mumkin, ammo ba'zi hollarda o'simtaga etib borish va namuna olish uchun igna ishlatilishi mumkin.

Orqa miya o'smalari va o'murtqa saratonni davolash

Orqa miya saratoni va o'murtqa o'smalarini davolash o'simta turiga, uning qanchalik tajovuzkor ekanligiga va boshqa ko'plab omillarga bog'liq. Sizning davolanish variantlaringiz quyidagilarni o'z ichiga olishi mumkin:

- kimyoterapiya
  - Radiatsiya terapiyasi, shu jumladan maqsadli proton terapiyasi kabi terapevtik radiologiyadagi so'nggi yutuqlar
  - O'simtani to'liq yoki qisman jarrohlik yo'li bilan olib tashlash
  - Shish va bel og'rig'i uchun steroidlar
- Ba'zi yaxshi xulqli o'smalar va umurtqa pog'onasi kistalari, agar ular simptomlarni keltirib chiqarmasa, davolanishga muhtoj bo'lmasligi mumkin.

## References:

1. Gromova, N. I. Clinical relevance of HGVY RNA detection in patienta with chronic viral hepatitin / N. I. Gromova, 1. A. Gordeychuk // Journal of n Epidemi ology and Infectious Diseanes. - 2012.- Na. 2.- P. 35-41.
2. Mamadaliyev A.M. , Aliyev M.A ., Orqa miya o'smalari “ o'quv qo'llanmasi.
3. Zakirkhajaen, A. X. Viral hepatitis / A. X. Zakirkhajaev, B. Tajiev.- Tashkent, 20o09.-P. 26-50.
4. Kudasheva, L. V. Organizational foundations of the fight against viral hepatitis in the Republic of Uzbeki- stan / L. V. Kudasheva // Journal of Infection, Immunity and Pharmacology. - 2010. - No. 1-2,- P. 124-128.
5. Matkarimou, B. D. Toward the epidemiology of viral hepatitis B in the Republic of Uzbekistan / B. D. Mat- karimov, D. A. Turnunova // Jounal of Infection, IImmunity and Pharmacology.- 2010. - No. 1-2. -C. 136-139.



6. Mukasheva, GK. Clinical and laboratory characteristics of the course of HCV-infection in children / G. K. Muka- sheva // Journal of Epidemiology and Infectious Diseases. - 2012. - No. 2.- P. 46-50.

<https://internationaljournals.co.in/index.php/giirj/article/view/1159> , Salomov Sh. Aliyev H.M. Rakhmonov . R.R . MORPHOMETRIC INDICATORS OF THE GROWTH OF THE THICKNESS OF THE LAYERS OF THE VISUAL CORTEX (FIELD 17, 18, and 19) OF THE LEFT AND RIGHT HEMISPHERES OF THE BRAIN IN A HUMAN IN POST-NATAL ONTOGENESIS .

[https://scholar.google.com/citations?view\\_op=view\\_citation&hl=ru&user=us2lVBQAAAAJ&authuser=1&citation\\_for\\_view=us2lVBQAAAAJ:u-x6o8ySG0sC](https://scholar.google.com/citations?view_op=view_citation&hl=ru&user=us2lVBQAAAAJ&authuser=1&citation_for_view=us2lVBQAAAAJ:u-x6o8ySG0sC) , Ruzieva Dilshoda Mavlonovna, Muzaffarova Vazira Akbarovna . PROVISION OF FAMILY STABILITY AS A PRIORITY OF STATE POLICY .

Salomov Shoxabbos Nozimjon o'g'li ,  
<http://conf.iscience.uz/index.php/yumti/article/download/72/66> , INTRAEPITHELIAL IN VARIOUS PARTS OF THE SMALL INTESTINE QUANTITATIVE INDICATORS OF LYMPHOCYTES  
Salomov Shoxabbos Nozimjon o'g'li, Abdusalomov Asadbek Xasanboy o'g'li ,  
<http://www.innovatus.es/index.php/ejine/article/view/29> , Quantitative Indicators of Villi Cells in the Intraepithelial Part of the Small Intestine