

## ARTICOLE ORIGINALE



DOI: 10.5281/zenodo.6850565

UDC: 616.37-002.1-089.83

# DIAGNOSTICUL ȘI TRATAMENTUL PANCREATITEI ACUTE BILIARE ÎN ERA CHIRURGIEI MINIM INVAZIVE

## DIAGNOSIS AND TREATMENT OF ACUTE BILIARY PANCREATITIS IN THE ERA OF MINIMALLY INVASIVE SURGERY

Liuba Strelțov<sup>1</sup>, Sergiu Revencu<sup>1</sup>, Eugen Beschieru<sup>1</sup>, Romeo Gaidău<sup>2</sup>, Gheorghe Rojnovanu<sup>1</sup>

<sup>1</sup> Catedra de Chirurgie nr.1 „Nicolae Anestiadi”, Universitatea de Stat de Medicină și Farmacie „Nicolae Testemițanu”, Chișinău, Republica Moldova

<sup>2</sup> IMSP Spitalul Clinic Municipal „Sfântul Arhangel Mihail”, Chișinău, Republica Moldova

### Rezumat

**Obiective.** Studiile existente relevă că pancreatita acută biliară reprezintă 35-60% din totalitatea cazurilor de pancreatită acută. Concepțiile actuale de diagnostic și tratament expuse în literatură sunt diverse și, în unele cazuri, chiar contradictorii. Scopul studiului a fost de a analiza experiența în diagnosticul și tratamentul pancreatitei acute biliare asociată cu icter colestatic.

**Material și metode.** Materialul reprezintă un studiu clinic prospectiv, ce a cuprins pacienți tratați în IMSP Spitalul Clinic Municipal „Sfântul Arhangel Mihail”, în perioada anilor 2006-2017. Rezultatele expuse includ evaluarea diagnostică și curativă a unui lot de 63 cazuri de pancreatită acută biliară asociată cu coleemie colestatică, selectate din numărul total de 191 pacienți cu sindrom de icter mecanic, prezent în complicațiile benigne ale litiazei biliare.

**Rezultate și discuții.** Analiza a prezentat prevalența sexului feminin – 76.1%. Comparativ cu alte complicații, pancreatita acută biliară apare mai precoce în litiaza biliară, iar în 6.4% – fără un anamnezic litiatic cunoscut. Diagnosticul clinic a prezentat un tablou de pancreatită acută combinată cu coleemie colestatică și colangită variabilă. Investigațiile instrumentale au relatat: coledocul cu diametrul >0.8cm la toți pacienții, dimensiunile cefalopancreasului >3.5cm, coledocolitiază (33 cazuri), absența calculilor în coledoc (30), papilită stenozantă (16), papilită fără stenoză (15) și diverticul parapapilar (2). Diagnosticul de laborator a evidențiat elevarea enzimelor pancreatice în asociere cu coleastă și citoliză hepatică variabilă. S-a practicat tratamentul secvențial cu soluționarea primară a simptomatologiei pancreatice și sindromului icteric, cu colecistectomie ulterioară, care a fost efectuată în termeni adaptați fiecărui caz. Papilosfincterotomia endoscopică imediată a fost practică în 4 cazuri de absență totală a fluxului biliar în duoden. În cazul prezenței fluxului biliar a fost instituit un tratament medicamentos complex pentru 4-5 zile, care în 32.1% s-a estimat cu o diminuare evidentă a simptomatologiei pancreatice și restabilirea fluxului biliar. La acești pacienți, colecistectomia laparoscopică a fost efectuată în termeni de 6-7 zile de la spitalizare. Alți 44 bolnavi au necesitat decompresie biliară cu sau fără litextracție (n=42), dintre care 16 papilosfincterotomie endoscopice „oarbe” și 2 duodenotomie suprapapilare în diverticulul parapapilar. În coledocolitiază reziduală (4), papilosfincterotomia endoscopică a reprezentat rezolvarea definitivă. Din 39 pacienți ce au necesitat colecistectomie, în 5 cazuri de lipsă a calculilor în coledoc s-a intervenit peste 24-48 ore după Papilosfincterotomia endoscopică, 19 bolnavi suportând colecistectomie peste 3-4 zile după decompresie. În 16 cazuri de menținere a valorilor alaninaminotransferazei majorate, colecistectomia s-a practicat la diminuarea acestora, peste 18-26 zile de la decompresie, în perioada spitalizării repetate.

**Concluzii.** Spitalizarea precoce, diagnosticul etiologic și un tratament argumentat în pancreatita acută biliară are o influență majoră în evitarea formelor severe de pancreatită și a complicațiilor acesteia. Diagnosticul în faza de debut a pancreatitei acute biliare este de preferință în următoarea consecutivitate: ultrasonografie complexă, fibroesofagogastroduodenoscopie, Rezonanță Magnetică Nucleară în regim Colangiografic. Tomografia Computerizată la această etapă prezintă informații net inferioare Rezonanței Magnetice Nucleare în regim Colangiografic. Colangiopancreatografia endoscopică are indicații limitate în etapa diagnostică a pancreatitei acute biliare, fiind de mare utilitate în etapa curativ-intervențională. Tratamentul conservativ constituie pilonul de bază în managementul inițial în cazul pancreatitei acute biliare cu flux biliar păstrat. Fluxul biliar absent este o indicație absolută pentru decompresie biliară, premergătoare tratamentului conservativ. O oportunitate de restabilire a fluxului biliar, în cazul calculilor mici și stenozelor oddiene, este papilosfincterotomia endoscopică „oarbă”, în cadrul căreia sunt mai puține șanse pentru o pancreatită acută biliară recurentă. Colecistectomia are indicații certe, neîntârziate în evitarea recurenței pancreatitei acute biliare, însă pentru selectarea momentului sunt necesare condiții speciale: restabilirea totală a fluxului biliar intern și regresarea completă a semnelor de inflamație pancreatică și hepatică.

**Cuvinte cheie:** pancreatită acută biliară, litiază biliară, CPGR endoscopică, colangiografie RMN, PST endoscopică, colecistectomie

### Summary

**Objectives.** Existing studies show that acute biliary pancreatitis accounts for 35-60% of all cases of acute pancreatitis. Current concepts of diagnosis and treatment set out in the literature, are diverse and, in some cases, even contradictory. The aim of the study was to analyze the experience of diagnosis and treatment of patients with acute biliary pancreatitis and associated cholestatic jaundice.

**Material and methods.** This material represents a prospective clinical study, which included patients treated in the Municipal Clinical Hospital „Saint Archangel Michael”, in the period of 2006-2017 years. The results presented include the diagnostic and curative evaluation of 63 cases of acute biliary pancreatitis associated with cholestatic colemia, selected from a total of 191 patients with mechanical jaundice syndrome, present in benign complications of gallstones.

**Results and discussions.** The analysis showed the prevalence of females – 76.1%. Compared to other complications, acute biliary pancreatitis occurs earlier in gallstones, in 6.4% without a known lithiasis history. The clinical diagnosis presented the features of acute pancreatitis combined with data

on cholestatic colema and variable cholangitis. Instrumental investigations reported: dilated choledochus with diameter >0.8cm in all patients, size of the cephalopancreas >3.5cm, choledocholithiasis (33 cases), absence of choledocholithiasis (30), papillitis with stenosis (16), papillitis without stenosis (15) and parapapillary diverticulum (2). Laboratory data revealed elevated pancreatic enzymes in association with cholestasis and variable hepatic cytolysis. The sequential treatment was used, with the primary solution of pancreatic symptoms and jaundice syndrome, with subsequent cholecystectomy, which was performed in terms adapted to each case. Endoscopic papillotomy was in 4 cases of total absence of biliary flow. In the presence of biliary flow, a complex drug treatment was instituted for 4-5 days, which in 32.1% was estimated with an obvious decrease in pancreatic symptoms and restoration of biliary flow. In these patients, laparoscopic cholecystectomy was performed within 6-7 days of hospitalization. Another 44 patients required biliary decompression with or without litextractions – 42 endoscopic papillotomy, of which 16 „blind” endoscopic papillotomy and 2 suprapapillary duodenotomies in parapapillary diverticulum. In residual choledocholithiasis (n=4) the endoscopic papillotomy was a definitive solution. Out of 39 patients who needed cholecystectomy, in 5 cases of lack of stones in the choledochus, surgery was performed over 24-48 hours after endoscopic papillotomy, and 19 patients underwent cholecystectomy more than 3-4 days after decompression. In 16 cases of maintaining the increased alanine aminotransferase values, cholecystectomy was performed after reduction them in values, over 18-26 days after decompression in repeated hospitalization.

**Conclusions.** Early hospitalization, etiological diagnosis and reasoned treatment in acute biliary pancreatitis have a major influence in avoiding severe forms of pancreatitis and complications. Diagnosis in the early stages of acute biliary pancreatitis is preferably in the next sequence: ultrasonography, Fibroesophagogastroduodenoscopy, Magnetic resonance imaging cholangiography. Computer Tomography at this stage presents information clearly inferior to Magnetic resonance imaging cholangiography. Endoscopic retrograde cholangiopancreatography has limited indications in this diagnostic stage, being very useful in the curative-interventional stage. Conservative treatment is the basic pillar in the initial management of acute biliary pancreatitis with preserved biliary flow. Absent biliary flow is an absolute indication for biliary decompression, prior to conservative treatment. An opportunity to restore bile flow in small stones and oddian stenoses is „blind” endoscopic papillotomy, in which there is less chance of recurrent pancreatitis. Cholecystectomy has certain indications, not delayed in avoiding the recurrence of acute biliary pancreatitis, but for the selection of time special conditions are necessary: total restoration of internal bile flow and complete regression of both pancreatic and hepatic signs of inflammation.

**Keywords:** acute biliary pancreatitis, gallstones, ERSP, MRI cholangiography, endoscopic PST, cholecystectomy

## Introducere

Incidența globală a pancreatitei acute (PA) este evaluată în mediu între 5-80/100.000 locuitori și variază în funcție de etiologie, vârstă, sex, areal, obiceiuri alimentare. Studiile recente au demonstrat că riscul pancreatitei acute la pacienții cu litiază biliară preexistentă este de 35 de ori mai mare decât în populația generală [1, 2]. Conform statisticilor, pancreatita acută biliară (PAB) reprezintă 35-60% din totalitatea cazurilor de pancreatită acută [3, 4]. A fost raportată o incidență mai mare a puseelor de pancreatită acută la pacienții cu litiază biliară multiplă și calculi cu dimensiuni mici. Există studii care afirmă că microlitiază nedagnosticată, în 80% cazuri poate fi considerată o cauză a pancreatitei acute idiopatice [5]. Relatăta ipotetic de Fitz (1889) și Opie (1901), conexiunea anatomo-clinică dintre litiază biliară și pancreatita acută în timp a acumulat dovezi noi, argumentate și confirmate prin metode moderne de diagnosticare [1]. Achizițiile actuale de diagnostic, tratament și terapie intensivă, corelate cu experiența acumulată de-a lungul mai multor decenii de observație a bolii au stat la baza modificărilor permanente ale concepțiilor majore de diagnostic și tratament în patologie, fiind adoptate de numeroase conferințe de consens (Marsilia, 1963 și 1984; Cambridge, 1983; Atlanta, 1992; Atlanta, 2000; Cambridge, 2019). Însă, indiferent de existența ghidurilor internaționale (UK Guidelines 1998; IAP – Guidelines 2002; Ghidul Conferinței de Consens a Societății Naționale Franceze de Gastroenterologie, 2011 și 2019 WSES Guidelines for the management of severe acute pancreatitis), care au stabilit un algoritm de diagnostic și tratament, numărul de pacienți diagnosticați cu pancreatită acută de diferită etiologie, inclusiv biliară, rămâne mare și, conform unor autori, prezintă o creștere semnificativă [6, 7, 8]. Acest moment, cât și existența unor concepții diferite, iar, în unele cazuri, chiar și contradictorii, în diagnosticul și tactica de abordare a pacienților cu pancreatită acută biliară, crează premise, ca problema să rămână permanent în discuție, în

cautarea de noi soluții și tehnici de rezolvare.

Studiul a avut ca **scop** analiza experienței diagnosticului și tratamentului pacienților cu pancreatită acută biliară și icter colestatic asociat.

## Material și metode

Studiul clinic prospectiv a cuprins pacienții tratați în secția de chirurgie a IMSP Spitalul Clinic Municipal „Sfântul Arhanghel Mihail” (Chișinău), în perioada anilor 2006-2017. Rezultatele expuse includ evaluarea unui lot de 63 cazuri de pancreatită acută biliară asociată cu coleemie colestatică, selectate din numărul total de 191 pacienți cu sindrom de icter mecanic, prezent în complicațiile benigne ale litiazei biliare. Au fost analizate cazurile curente, evaluate fișele de observație din baza de date a IMSP Spitalul Clinic Municipal „Sfântul Arhanghel Mihail”. Cercetarea a fost efectuată cu aviz pozitiv aprobat de Comitetul de etică instituțional.

### Criterii de includere în studiu:

1. pacienți cu vârsta > 18 ani;
2. pacienți cu litiază biliară, pancreatită acută și coleemie colestatică;

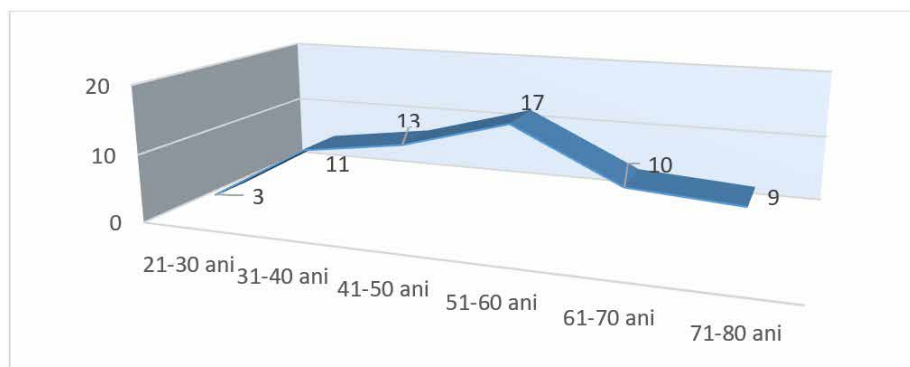
3. acordul verbal pozitiv al pacientului;

### Criterii de excludere din studiu:

1. pacienți cu litiază biliară și sindrom icteric, fără date de pancreatită acută;
2. pacienți cu pancreatită acută cauzată de alți factori etiologici;
3. refuzul verbal al pacientului de a fi inclus în studiu.

Parametrii de diagnostic etiologic și biologic pozitivi ai pancreatitei acute biliare asociate cu sindrom de icter colestatic au înțrunit:

- criterii clinice: anamnestic de litiază biliară și colici biliare la debut, tablou tipic de pancreatită acută la spitalizare, prezența icterului sclerelor și tegumentelor;
- sindrom biologic: baterii de teste caracteristice, ce au



**Figura 1.** Repartizarea pacienților după vârstă

relatat – amilazemie și lipazemie, amilazurie, valori elevate ale leucocitelor, fibrinogenului, ureei serice și proteinei C reactive (PCR) valori crescute ale bilirubinei serice din contul fracției directe, valori marcate ale alaninaminotransferazei (ALAT), valori elevate ale fosfatazei alcaline, asociate cu confirmare imagistică – calea biliară principală > 0.8cm.

A fost elaborat un chestionar, care a cuprins: rezultatele examenului primar, cu evidențierea manifestărilor clinice caracteristice, rezultatele investigațiilor de laborator și instrumentale. Metodele de examinare paraclinică au inclus: ultrasonografia (USG), fibroesofagogastroduodenoscopia (FEGDS), colangiopancreatografia retrogradă endoscopică (CPGR endoscopică), Rezonanța Magnetică Nucleară în regim colangiografic (colangiografia RMN), Tomografia Computerizată (TC).

De asemenea, a fost analizată metodologia de tratament: tratamentul conservativ, metodele și etapele tratamentului chirurgical aplicat, concretizarea momentului și volumului intervenției și analiza rezultatelor postoperatorii precoce. Datele fiecărui caz au fost înregistrate în cadrul unei fișe standardizate și procesate, utilizând programul MS Excel.

### Rezultate

Analiza materialului relevă rata marcată a sexului feminin în patologie – 48 femei (76.1%) și 15 bărbați (23,9%), prezentând date coincidente cu cele existente în literatură. Vârsta medie a fost  $X_n \pm ES = 53,19 \pm 1,79$  ani. Prevalența s-a constatat în grupele de vârstă 31-40 ani; 41-50 ani și 51-60

ani (Figura 1).

Patologii concomitente au fost prezente în 37(58.7%) cazuri, la pacienții cu vârsta peste 45 ani. În 26(41.3%) cazuri pancreatita acută biliară s-a declanșat pe un teren neagrav.

Anamnestical de litiază biliară cunoscut a variat  $X_n \pm ES = 4.98 \pm 0.03$  ani, în 4 cazuri patologia litiatică a fost primar depistată, prezentând ca motiv de adresare un puseu de dureri severe epigastrice după abuz alimentar. Conform datelor studiului, toți pacienții au solicitat asistență medicală în primele 24-48 ore, manifestând un tablou clinic zgomotos caracteristic: dureri pronunțate difuze epigastrice, grețuri, vome abundente (Tabelul 1).

Prezența icterului muco-tegumentar la spitalizare a impus utilizarea cât mai precoce a metodelor paraclinice de diagnostic în confirmarea sau infirmarea componentei obstructive. Investigațiile instrumentale practicate în studiu au relatat: coledocul dilatat cu diametrul (d) > 0.8cm la toți pacienții, dimensiunile cefalopancreasului mai mari de 3.5cm, prezența coledocolitiazii (n=33), absența calculilor în coledoc (n=30), papilită stenozantă (n=16), papilită fără stenoză (n=14) și prezența unui diverticul parapapilar (n=2).

USG ca metodă de primă intenție, efectuată în primele ore de spitalizare, nu a oferit permanent informații ample despre planșeul hepato-bilio-pancreatic, în 22(35%) cazuri fiind nevoie de examinări repetate. Datele obținute la USG au caracterizat detaliat litiiza biliară colecistică cu informații numai sugestive pentru litiiza căii biliare principale, dimensiunile pancreasului au fost prezentate

**Tabelul 1**

Semne clinice evidențiate la pacienții incluși în studiu

SEMNE CLINICE		PAB și coleemie colestatică (n=63)	
		n	(%)
DURERE	colicativă postprandială în hipocondrul drept, cu extindere în centură și iradiere în omoplatul stâng	63	100%
ICTER	ictericitate nepronunțată a tegumentelor și sclerelor	59	93.66%
	icter pronunțat al tegumentelor și sclerelor	4	6.34%
GREȚURI		63	100%
FEBRĂ		14	22.22%
URINĂ COLURICĂ		63	100%
SCAUNE HIPOCOLURICE		63	100%
PRURIT CUTANAT		33	52.38%

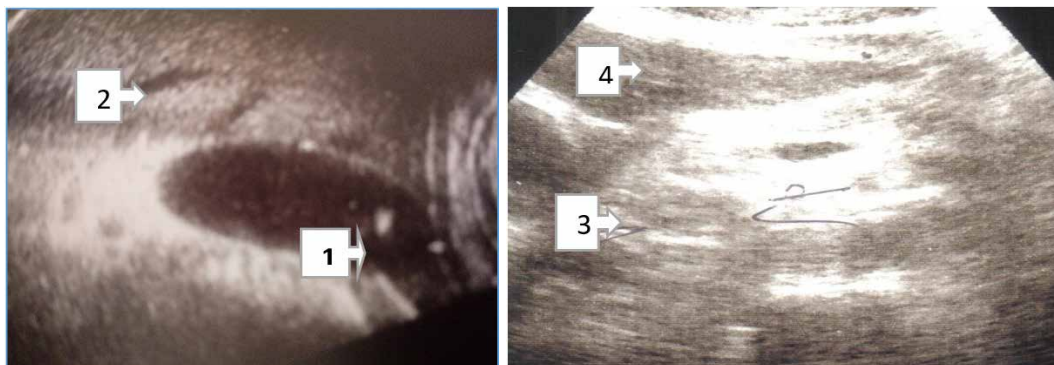


Figura 2. USG în diagnosticul PAB (1 – litiază veziculară; 2 – cale biliară intrahepatică dilatată; 3 – cefalopancreas mărit; 4 – coledoc dilatat)

mai frecvent la examenul repetat peste 24-48 ore. Diametrul coledocului la pacienții din lotul de studiu a variat de la 0.8 la 1.2cm,  $Xn \pm ES = 0.97 \pm 0.079$  cm, dimensiunile medii ale cefalopancreasului  $Xn \pm ES = 3.74 \pm 1.02$  cm. Litiazia biliară colecistică cu manifestări cronice a fost constatată în 58(92%) cazuri, dintre care în 5(8.6%) cazuri – cu semne de hidrops vezicular, colecistită acută ce a regresat sub tratament conservativ – un caz (1,7%). La 4 pacienți cu un anamnezic de colecistectomie recentă, la interval de timp de 3-6 luni, dar spitalizați cu tablou cert de pancreatită acută și icter, la USG s-a constatat dilatarea căii biliare principale, care a confirmat caracterul mecanic al icterului, însă coledocolitiază nu a fost vizualizată, fiind doar suspectată (Figura 2).

FEGDS a avut ca scop aprecierea particularităților structurii anatomice ale papilei Vater și a fluxului biliar, fiind efectuată la toți pacienții în primele 24-72 ore. Vizual, flux biliar absent s-a înregistrat în 4(6.34%) cazuri, flux biliar redus considerabil s-a constatat în 42(66,6%) cazuri, în 17(27.06%) cazuri fluxul biliar redus ușor. O papilă deformată cu date de odită stenozantă s-a apreciat în 16(25,39%) cazuri, date de papilită fără stenoză s-au evidențiat în 15(23.22%) cazuri, prezența unui diverticul parapapilar – 2(3,17%) cazuri. Absența totală a fluxului biliar a sugerat necesitatea manevrelor imediate de drenare. În 40(63.4%) cazuri de flux biliar redus, duodenoscopia a fost aplicată repetat, peste 5-6 zile, la ameliorarea valorilor enzimelor pancreatice și regresarea icterului, pentru a evalua fluxul biliar și starea papilei Vater și pentru papilosfincterotomie „oarbă” la necesitate.

CPGR endoscopică a fost pe larg folosită în prima etapă de studiu, fiind considerată, în acea perioadă, metoda electivă de diagnostic a posibilei obstrucții de cale biliară principală și ca o oportunitate de tratament minim invaziv. Procedura a fost realizată în 28 cazuri cu scop diagnostic și curativ. Însă, numai la 15(53.57%) pacienți s-a constatat prezența litiazei coledociene, în alte 13(46.43%) cazuri calea biliară a fost ușor dilatată, fără semne de coledocolitiază. În etapa a doua de studiu procedura a fost aplicată la 8 pacienți numai cu scop curativ, pentru papilosfincterotomie endoscopică (PST) cu litextracție postcolangiografie RMN, care a prezentat calculi cu  $d > 0.7$ cm, amplasați în porțiunile I-III ale coledocului. Am pledat pentru efectuarea procedurii la micșorarea valorilor enzimelor pancreatice și cedarea semnelor clinice de pancreatită, dar cu menținere de flux redus biliar, constatată la FEGDS. Însă în 2 cazuri de absență

totală a fluxului biliar, constatată la duodenoscopia, manevra a fost practică în primele 2 zile de spitalizare. Pentru evitarea recurenței puseelor de pancreatită post CPGR endoscopică, în toate cazurile s-au administrat 5ml de 5-fluoruracil în perfuzie în primele ore după procedură. Totuși, în 2 cazuri s-au constatat semne de reactivitate pancreatică mai severă: un caz post PST într-o manipulație efectuată la un pacient cu flux biliar absent în primele 48 ore de la spitalizare, iar altul – PST efectuată peste 4 zile de medicație terapeutică. În ambele cazuri puseul de pancreatită acută recurentă a cedat după tratamentul medicamentos.

Considerată actualmente drept standard de aur în studiul permeabilității căii biliare principale, **colangiografia RMN** a fost practică în 35 cazuri. Procedura a relatat prezența litiazei coledociene în 19(54.2%) cazuri și a confirmat absența calculilor în calea biliară în 16(45.8%) cazuri. A expus informații ample despre fluxul biliar și coafectarea organelor componente ale planșeului hepato-bilio-pancreatic, elucidând dimensiuni certe ale litiazei coledociene, dimensiunile și structura cefalopancreasului cu sugestii de variante de tratament: indicații pentru decompresia biliară de urgență imediată sau în urgență amânată (Figura 3).

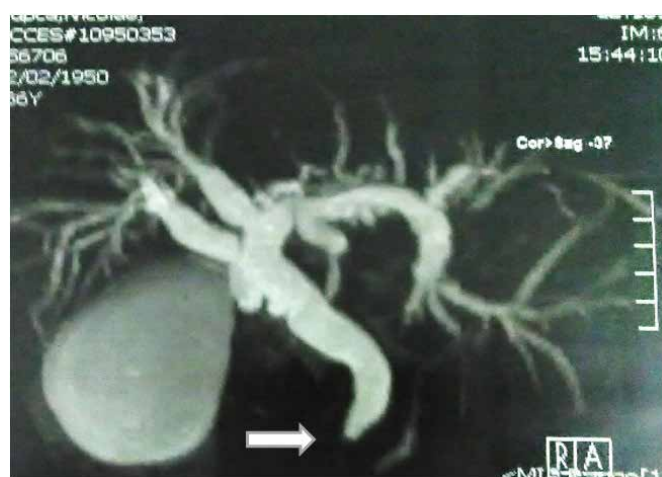


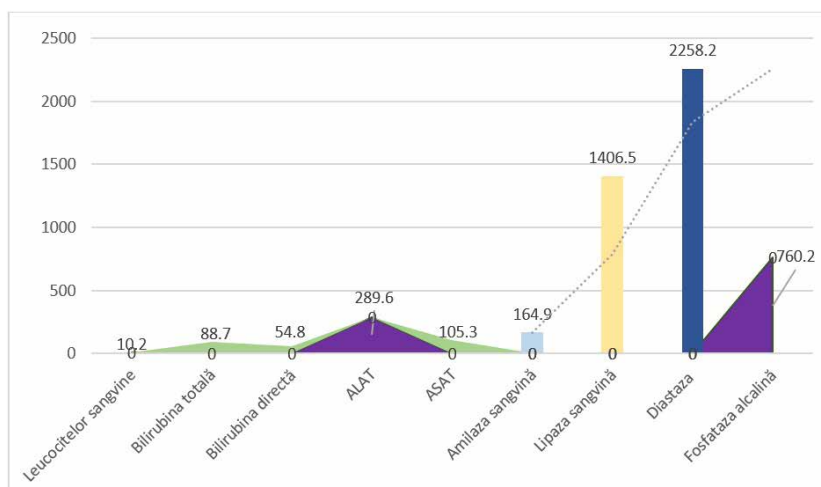
Figura 3. Colangiografie RMN: obstrucție completă a sfincterului Oddi prin calcul biliar inclavat

TC a fost utilizată la 6(9.52%) pacienți în prima etapă a studiului, având ca indicații informații derizorii la examenul USG. Evoluția pacienților fără complicații ale PAB a limitat necesitatea acestei investigații în studiu. În cadrul examinării s-au constatat dimensiunile și extinderea edemului

pancreatic, starea țesuturilor peripancreatice, dilatarea căii biliare principale și un caz de coledocolitiază.

Examenul de laborator la spitalizare a relatat un sindrom inflamator variabil cu valori medii ale leucocitelor sangvine  $X_n \pm ES = 10.24 \pm 0.43$ , valorile medii ale fibrinogenului  $X_n \pm ES = 4.48 \pm 0.13$  u/e, valorile medii ale ureei serice –  $X_n \pm E = 8.8 \pm 0.48$  u/e, valorile medii ale proteinei C-reactive (PCR) elevate. S-a constatat marcarea valorilor bilirubinei serice din contul fracției conjugate. Din investigații am constatat că 18(28.57%) pacienți au prezentat valori caracteristice formei medii de icter colestatic (101-200 mmol/l), în celelalte 45(71.43%) cazuri valorile au corespuns formei ușoare (20-100 mmol/l). Bilirubina totală a prezentat valori medii  $X_n \pm ES = 80.28 \pm 4.9$  mmol/l, fracția directă –  $X_n \pm ES = 54.84 \pm 3.46$  mmol/l. Fermeții de citoliză s-au

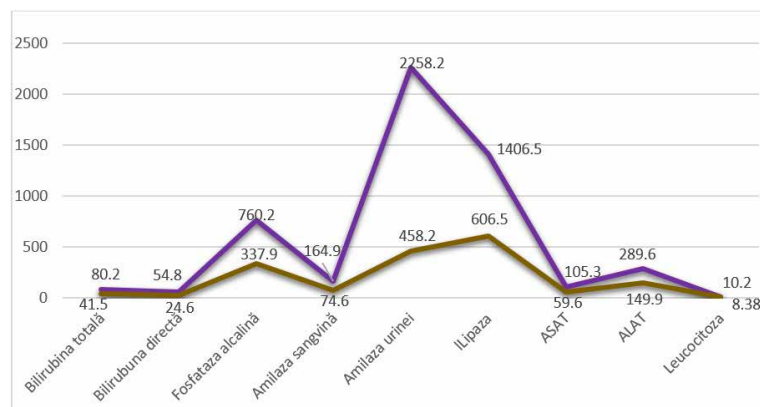
estimat: ALAT –  $289.62 \pm 9.49$  u/e, Aspartataminotransferaza (ASAT) –  $105.34 \pm 7.21$  u/e. Valorile medii ale componentei enzimatică la spitalizare au fost considerabil marcate, amilaza sangvină –  $X_n \pm ES = 164.97 \pm 9.75$  u/e, lipaza sangvină –  $X_n \pm ES = 1406.5 \pm 117.8$  u/e, amilaza în urină –  $X_n \pm ES = 2258.25 \pm 146.8$  u/e, nefiind în corelație cu valorile bilirubinei serice, ci cu valorile crescute ale leucocitozei sangvine, ureei serice, PCR, fibrinogenului și a fermeților de citoliză. Valorile medii elevate ale fosfatazei alcaline –  $X_n \pm ES = 760.25 \pm 83.07$  u/e au demonstrat componenta colestatică asociată (Figura 4). Studiul a confirmat că, nivelul elevat al parametrilor de laborator testați a fost în corespundere cu datele clinice și rezultatele investigațiilor instrumentale.



**Figura 4.** Corelația valorilor bateriilor de teste la pacienții din lotul de studiu la spitalizare

Coexistența litiarei biliare, icterului colestatic și pancreatitei acute au solicitat o determinare tactică clară în oportunitatea de rezolvare. Am optat pentru tratamentul secvențial în etape, cu soluționarea primară a simptomatologiei pancreatice și sindromului icteric, care, la necesitate, a fost corijat prin intervenții de drenaj endoscopic (PST), cu colecistectomie ulterioară. În acest scop în cazul prezenței fluxului biliar, imediat după stabilirea diagnosticului, a fost instituit un tratament medicamentos complex pentru 4-5 zile. În 4 cazuri de absență totală a fluxului biliar s-a efectuat decompresia biliară de urgență,

premergătoare sau concomitentă cu medicația terapeutică. Tratamentul medicamentos administrat a inclus: terapie volemică de reechilibrare și detoxicare, analgetice (preferențial antiinflamatoare nesteroidice), spasmolitice, inhibitori ai secreției gastrice (preferențial – inhibitori ai pompei  $H^+$  administrați parenteral), antisecretoare pancreatice (sandostatină, octreotidă administrate în două prize, timp de 4-5 zile), antiproteazice (contrical în doze de atac 4-5 zile), antibioterapie profilactică (preferențial cefalosporine generația III). Răspunsul terapeutic a fost semnificativ cu regresare evidentă clinică



**Figura 5.** Corelația valorilor parametrilor biologici în colema colestatică în PAB după tratament conservativ

și imagistică a simptomatologiei de pancreatită acută la a 4-5-a zi în 59(93.64%) cazuri. Monitorizarea sindromului biologic la a 5-a zi de tratament medicamentos a relatat o descreștere evidentă a valorilor medii a parametrilor studiați: leucocitoza –  $Xn \pm ES = 8.38 \pm 0.32$ ; fibrinogenul –  $Xn \pm ES = 3.83 \pm 0.13$  u/e; urea serică –  $Xn \pm ES = 6.51 \pm 0.25$  u/e; fosfataza alcalină –  $Xn \pm ES = 337.91 \pm 22.62$  u/e; bilirubina totală –  $Xn \pm ES = 41.51 \pm 2.67$  mmol/l; fracția directă –  $Xn \pm ES = 24.63 \pm 2.01$  mmol/l; amilaza sangvină –  $Xn \pm ES = 74.6 \pm 2.64$  u/e; lipaza sangvină –  $Xn \pm ES = 606.5 \pm 37.8$  u/e; amilaza în urină –  $Xn \pm ES = 458.25 \pm 32.8$  u/e; ASAT –  $Xn \pm ES = 59.66 \pm 5.69$  u/e. Mai îndelungat s-au menținut elevate valorile ALAT –  $Xn \pm ES = 149.95 \pm 5.63$  u/e (Figura 5). Însă, nu în toate cazurile medicația terapeutică care a contribuit la regresia simptomatologiei pancreatice, a constituit varianta de rezolvare definitivă a colemiei colestactice.

În concordanță cu rezultatele investigațiilor instrumentale, pentru soluționarea sindromului de icter colestatic persistent s-au practicat procedee endoscopice de drenare biliară internă. Ameliorarea fluxului biliar prin PST a fost utilizată în 34 cazuri de coledocolitiază, dintre care 7 bolnavi au prezentat concomitent stenoza a papilei Vater, iar 8 – odită stenozană în absența coledocolitiazii. În 2 cazuri de coledocolitiază cu diverticul parapapilar s-a efectuat duodenotomie endoscopică suprapapilară cu litextracție ghidată de CPGR endoscopică. În prima etapă de studiu, PST cu litextracție, ghidată de CPGR endoscopică, a fost efectuată în 15 cazuri de litiază coledociană și în 3 cazuri de odită stenozană în absența coledocolitiazii. În etapa a II-a de studiu frecvent s-a practicat PST „oarbă”, aplicată la 11 bolnavi cu litiază coledociană și calculi coledocieni cu  $d < 0.7$ cm apreciați la colangiografia RMN și 5 cazuri de odită stenozană în absența coledocolitiazii. PST cu litextracție, ghidată de CPGR endoscopică a fost efectuată în 8 cazuri de litiază coledociană cu calculi coledocieni cu  $d > 0.7$ cm. De obicei, PST s-a efectuat peste 5-6 zile de tratament conservativ, la diminuarea valorilor elevate ale parametrilor enzimelor pancreatice și ameliorarea clinică a pacienților. Însă, în cele 4 cazuri de absență totală a fluxului biliar, constatată la duodenoscopie, manevra a fost exercitată în primele 24-48 ore și asociată cu papilofincterotomie și litextracție imediată. Procedura a fost ghidată de CPGR endoscopică în 2 cazuri, în alte 2 cazuri de calcul inclavat s-a efectuat o papilofincterotomie „oarbă”. Datele de evaluare au relatat că în 2 cazuri de obstrucție totală, unde s-a practicat papilofincterotomia imediată, ghidată de CPGR endoscopică, ameliorarea pacienților cu cedarea manifestărilor pancreatice s-a constatat la a 7-a și, respectiv, la a 11-a zi. Pacienții cu calcul inclavat și PST „oarbă” efectuată în 2 cazuri au prezentat o regresare clinică și paraclinică a simptomatologiei la a 6-a zi.

Rezolvarea definitivă a litiazii biliare, care poate fi cauza majoră a puseelor recurente de pancreatită acută biliară, a fost practicată în lotul de față diferențiat. Colectectomia laparoscopică a fost opțiunea prioritară, însă în 2 cazuri de anatomie dificilă a fost conversată în intervenție clasică, fiind asociată cu drenare intraoperatorie a căii biliare principale și fistulografie postoperatorie la a 6-a zi. Criteriile de apreciere

a momentului colectectomizării au întrunit: cedarea simptomelor clinice în asociere cu diminuarea parametrilor biologici pancreatici și hepatici după tratamentul conservativ și manevrele de decompresie biliară. O importanță deosebită a prezentat modificarea valorilor ALAT, care a fost indicatorul de bază în oportunitatea chirurgicală în aceeași etapă de spitalizare, sau la spitalizarea repetată. Numai în 19(32.1%) cazuri tratamentul conservativ administrat a prezentat o diminuare evidentă a simptomatologiei afecțiunii pancreatice și restabilirea unui flux biliar adecvat constatat la FEGDS de control. La acești pacienți colectectomia laparoscopică a fost efectuată la interval de 6-7 zile de la spitalizare. Alți 44 bolnavi au necesitat decompresie biliară cu sau fără litextracție – 42 PST endoscopice, dintre care 4 aplicate pentru coledocolitiază reziduală și 2 duodenotomii suprapapilare în cazul pacienților cu diverticul parapapilar. Din acești 39 pacienți, ce au necesitat colectectomizare, în 5 cazuri de lipsă a calculilor în coledoc s-a intervenit peste 24-48 ore după PST, iar 19 bolnavi au suportat colectectomie peste 3-4 zile după decompresie. În 16 cazuri de menținere a valorilor ALAT majorate, colectectomia s-a practicat la diminuarea acestora, peste 18-26 zile de la decompresie în spitalizarea repetată. Indiferent de termenii colectectomizării, piesele operatorii au demonstrat microlitiază multiplă colecistică în majoritatea cazurilor.

Durata medie la spitalizarea primară a fost de  $Xn \pm ES = 15.83 \pm 0.39$  zile, la spitalizarea repetată –  $Xn \pm ES = 7.39 \pm 0.32$  zile. Dintre complicațiile postoperatorii precoce s-au constatat 2 cazuri de pancreatită acută recurentă post PST endoscopică, care au cedat după tratamentul medicamentos. Decese în lotul de studiu nu s-au înregistrat.

### Discuții

Pancreatita acută reprezintă o inflamație nespecifică, poli etiologică a pancreasului exocrin, asociată cu leziuni ale celulelor acinare, cu un răspuns inflamator local și sistemic. Fiind expusă și studiată ca o entitate nozologică separată, în una dintre formele sale etiologice, cu o pondere de 35-60%, pancreatita acută, de fapt, poate fi o complicație evolutivă a litiazii biliare [1, 9]. PAB nu are o limită strictă de vârstă, dar, în conformitate cu datele existente, incidența maximă este caracteristică incidenței litiazii biliare și se întâlnește mai frecvent în decadele V și VI de viață [8]. Comparativ cu aceste date, frecvența patologiei în studiul de față este prezentă în grupe mai tinere de vârstă cu prevalență în decadele IV și V.

Este considerat, că PAB este o consecință a unei colici biliare și este indusă de refluxul bilei infectate sau neinfectate în canalul pancreatic, ca rezultat al unei obstrucții tranzitorii a ampulei Vater în cadrul deplasării calculilor biliari în coledoc. Dintre factorii predispozanți dereglării pasajului biliar mai frecvent sunt enumerați: litiază colecistică cu  $d < 5$ mm, variații anatomice ale papilei Vater, forme particulare de confluență a ductului biliar și pancreatic, stenoze papilare, diverticuli parapapilari, etc [10].

Creșterea presiunii în căile biliare și pancreatice activează cascada de enzime proteolitice digestive, producând activarea tripsinei cu autodigestia parenchimului pancreatic. Acest mecanism este considerat a fi „teoria clasică a tripsinei”. Însă,

recent a devenit controversat, odată cu demonstrarea ipotezei că factorul nuclear kappa B (NF-kB) este activat în celulele acinare independent de prezența tripsinei. Actualmente, ambele mecanisme sunt considerate cauze de eliberare a unei cantități masive de enzime pancreatice active, ce provoacă digerarea pancreasului, evoluând spre o gamă largă de complicații locale și sistemice, ce poate duce în forme severe la insuficiență multiplă de organ [11, 12].

Diagnosticul PAB include diagnosticul pozitiv de pancreatită acută, diagnosticul etiologic și diagnosticul de gravitate [13]. Diagnosticul pozitiv de pancreatită bazat pe semne clinice caracteristice și elevarea fermenților pancreatici constituie primul indiciu de afecțiune a pancreasului. Investigațiile instrumentale, însă, prezintă o specificitate și sensibilitate diferită la etapa precoce de spitalizare a pacientului. Chiar și TC, fiind considerată investigația de elecție în diagnosticul de gravitate a pancreatitei, la această etapă nu prezintă un tablou concludent atât în depistarea cauzei, cât și în posibila evoluție a procesului.

Diagnosticul etiologic în PAB, la această etapă, are o importanță determinantă în selectarea corectă a unei atitudini medico-chirurgicale. Cert este faptul că aproximativ 3/4 dintre pacienți prezintă la adresare un anamnezic de litiază biliară veziculară. Aceasta nu înseamnă însă că etiologia pancreatitei este totdeauna biliară. De multe ori în practică se întâlnesc cauze mixte, mai frecvent asocierea litiazei cu etilismul cronic, care impune dificultăți în aprecierea statistică a repartiției PA pe etiologii strict definite [14, 15].

De asemenea, conform literaturii de specialitate, în 8-40% cazuri este menționată prezența semnelor clinice de pancreatită acută drept prima manifestare a litiazei biliare [2]. În studiul de față pacienții care nu au relatat antecedente de litiază și colici biliare au constituit 6.4%, în cazul acestor bolnavi prioritare în diagnostic au fost semnele clinice și rezultatele investigațiilor paraclinice. Manifestările clinice caracteristice pacienților cu PAB sunt în corelație cu timpul scurs de la debutul bolii până la spitalizare. Dependent de timpul trecut de la debutul colicii biliare și localizarea calculului migrat, la spitalizare pacienții se prezintă cu un tablou zgomotos de PAB, manifestările biliare fiind însă variabile. Poate fi constatată: o coleastă reziduală datorată migrării unui calcul mic cu consecințe de edem pancreatic, o coleastă stabilă datorată persistenței calculului în căile biliare, care, totodată, poate asocia colangită și, foarte rar, absența semnelor de coleastă. Lipsa coleastei în primele 48 ore de la debut pune sub întrebare etiologia biliară a pancreatitei acute [5].

În lotul de studiu toți pacienții au fost spitalizați în termeni de 24-48 ore de la debut și au prezentat un tablou clinic tipic de pancreatită acută asociat cu icter colestatic variabil și în 22,2% – cu colangită. Colestaza a fost confirmată prin elevarea unor parametri știuți: Fosfataza alcalină elevată, bilirubina serică din contul fracției directe, însă au fost evidențiate și valori mărite ale ALAT, care caracterizează mai frecvent un sindrom hepatocitolitic. În literatură ALAT > de 3 ori decât limita superioară a normei este cunoscut drept un factor predictiv pozitiv de PAB [16, 17].

Până în prezent rămâne neclar mecanismul prin care

transaminazele cresc în PAB. Mossberg și Ross (1963) au propus trei ipoteze pentru a explica elevarea enzimelor hepatice în PAB: a) pătrunderea în sânge a ALAT și ASAT în cazul măririi presiunii intraductale în staza biliară; b) prezența unui mecanism de dirijare a creșterii ALAT, odată cu creșterea producției de enzime pancreatice și c) secreția crescută de transaminaze de către hepatocite ca răspuns la presiunea intrabiliară crescută [18].

În studiu s-a constatat o corelație în creșterea concomitentă a nivelului enzimelor pancreatice, nivelului ALAT și numărului de leucocite, valorilor fibrinogenului și PCR, cât și involuția mai tardivă a ALAT, în cazul asocierii sindromului inflamator, indiferent de aplicarea decompresiei biliare. Considerăm că hepatita-satelit, apărută la acești pacienți, contribuie la instalarea unei coleaste intracelulare, care menține condiții pentru o secreție crescută a transaminazelor și o involuție mai tardivă a valorilor ALAT. Acest moment ne-a sugerat ideea de a utiliza nivelul ALAT nu numai ca un nivel predictiv de PAB, dar și drept indice predictiv în alegerea momentului colecistectomiei, deoarece persistența hepatocitolizei prezintă impact sever în posibilitatea apariției complicațiilor hemoragice intra- și postoperatorii.

Conform literaturii, investigațiile instrumentale dețin un rol major în diagnosticul și prognosticul evolutiv al PAB [19, 20]. Din păcate, în faza inițială a PAB, USG hepato-biliară, folosită ca metodă de primă intenție de diagnostic, prezintă o sensibilitate de 20-30% în depistarea coledocolitiazei, venind numai cu date sugestive pentru dilatarea ductului biliar. De asemenea, TC prezintă o sensibilitate de 40%, însă CPGR endoscopică și colangiografia RMN – 80-98% [20-24]. Totodată, în multiple cazuri, calculii intraductali nu sunt depistați nici în una dintre investigațiile menționate, însă există anamnezic de colică biliară, litiază biliară colecistică confirmată și date clinice de pancreatită acută [25, 26].

În studiul de față, USG, de asemenea, a prezentat o sensibilitate redusă în diagnosticul litiazei căii biliare principale, dar cu evidențiere la examenul primar sau repetat a măririi în dimensiuni a cefalopancreasului. Datele USG de dilatare nesemnificativă a căii biliare (de la 0.8 la 1.2cm) în lotul pacienților cu PAB evaluat, sunt în favoarea microlitiazei drept cauză etiologică, însă literatura prezintă informații: că "dilatarea căii biliare principale în PAB nu totdeauna se datorează prezenței unui calcul în calea biliară, dar mai poate fi susținută de edemul pancreatic sau de inflamația papilei duodenale cu sau fără stenozare a sfincterului oddian" [27], confirmate, de asemenea, în studiu, prin examene conexe.

CPGR endoscopică și colangiografia RMN, utilizate în studiu, au confirmat absența calculilor în coledoc în 43% cazuri. Rata de sensibilitate diagnostică a ambelor proceduri, pentru evidențierea litiazei coledociene, a fost similară, însă involuția manifestărilor clinice pancreatice și valorilor amilazei serice după CPGR endoscopică a fost de  $5.38 \pm 0.34$  zile, iar după colangiografia RMN –  $4.89 \pm 0.39$  zile. Diferența statistică este semnificativă  $t=0.94$  ( $p>0.05$ ). Totodată, post CPGR endoscopică s-au constatat date de acutizare a pancreatitei în 2 cazuri, iar după colangiografia RMN – complicații absente.

Studiile clinice randomizate existente care abordează

pancreatita biliară sunt interpretate de unii autori pentru a susține CPGR endoscopică timpurie în pancreatita biliară. Este expusă utilitatea și siguranța procedurii de rutină în diagnosticul coledocolitiazii existente în PAB, care servește și ca metodă de tratament. Deși studiile abordează aspecte importante ale problemei, analiza minuțioasă a acestora nu demonstrează nici un beneficiu dovedit al procedurii în absența obstrucției totale și colangitei asociate [28, 29, 30, 31].

Expunem pentru discuții concepția folosirii colangiografiei RMN ca metodă de diagnostic de primă linie la pacienții cu nivelul crescut al fermenților pancreatici și icter colestatic, deoarece procedura nu prezintă condiții pentru agravarea autolizei pancreatice și datele prezentate de investigație vizează nu numai căile biliare, ci și date de structură anatomică pancreatică și parapancreatică. În plus, susținem opinia propusă de Okan și coautorii (2012) de utilizare a colangiografiei RMN în scopul reducerii efectuării inutile a CPGR endoscopice, care este cunoscută ca o investigație invazivă, una dintre complicațiile severe ale căreia este și pancreatita acută [24].

Pentru evaluarea fluxului biliar și vizualizarea papilei Vater, considerăm utilă FEGDS drept manevră tehnică mai simplă, însă cu un volum mare informativ, care nu necesită o pregătire specială a pacientului, dar poate fi utilizată drept un indiciu în necesitatea imediată a decompresiei biliare sau posibilității continuării tratamentului conservativ.

Majoritatea pacienților cu PAB prezintă forme ușoare de pancreatită și sunt, de obicei, recuperați fără complicații semnificative [32]. Conform criteriilor de severitate, utilizate în studiul de față: scorul Glasgow simplificat, lipsa complicațiilor locale și absența criteriilor pozitive de insuficiență de organ, toți pacienții din eșantionul de studiu au prezentat date de pancreatită acută în forma ușoară. Este cunoscut însă că 15-30% dintre pacienți fac episoade de pancreatită severă, care necesită un tratament multidisciplinar [27]. Este știut că un tratament argumentat și instituit la timp poate ameliora semnificativ evoluția ulterioară a bolii. În cazul unui pacient cu PAB, ce prezintă semne de coleemie colestatică, acesta va include rezolvarea a trei probleme majore: a) tratamentul pancreatitei acute; b) restabilirea fluxului biliar și c) înlăturarea factorului cauzal – tratamentul definitiv al litiazii biliare. De aceea, terapia medicamentoasă, momentul operator, tipul și amploarea intervenției chirurgicale rămân în continuare probleme de discuție.

Ameliorarea drenajului intern biliar și stoparea autolizei pancreatice rămân a fi prerogative primare dominante în tactica de tratament. Tratamentul conservativ medicamentos complex al pancreatitei acute, în cazul unui flux biliar păstrat, de regulă, conduce la remisă totală clinică a inflamației pancreasului în majoritatea cazurilor, lucru demonstrat și în studiul de față, în care nu s-au constatat complicații evolutive pancreatice. Acest tratament, însă, dependent de caz și condiții anatomice, poate fi insuficient pentru restabilirea totală a fluxului biliar, unde, mai frecvent, este necesară o asociere cu drenajul biliar intern prin PST. 70% dintre pacienții incluși în studiu au fost supuși unei decompresii biliare interne prin PST.

Rămân însă discutabili termenii de efectuare a procedurii. Unii autori susțin, că această atitudine aplicată în primele 24-48 ore de la spitalizare, fiind asociată cu un tratament conservativ patogenetic al pancreatitei, are priorități în reducerea incidenței pancreatitei recurente în primele 6 săptămâni, servind drept o alternativă colecistectomiei [33]. Chang și colab. (2000) pledează pentru o PST timpurie efectuată în timpul CPGR endoscopice la pacienții cu PAB, indiferent de forma clinică [34]. Moretti și colab. (2008) susțin că PST în primele 48 ore este benefică numai în cazul pacienților cu PAB severă, contribuind la micșorarea complicațiilor evolutive pancreatice [35]. Publicațiile recente recomandă CPGR endoscopică cu PST în primele 24-48 ore numai în cazul unei dovezi clare de litiază coledociană sau colangită severă [36, 37, 38].

Considerăm că absența totală a fluxului biliar este o indicație absolută pentru PST precoce. Prezența fluxului biliar la duodenoscopie prezintă indicații pentru continuarea tratamentului conservativ, până la ameliorarea constantelor pancreatice cu PST ulterioară la necesitate. Am practicat PST precoce în cazul absenței totale a fluxului biliar, constatată numai la 6,2% dintre bolnavii din lot. În cazul calculului vizibil inclavat, am pledat pentru o papilosfincterotomie „oarbă”, fără CPGR endoscopică, care a prezentat avantaje în involuția mai rapidă a simptomatologiei pancreatice. La ameliorarea simptomatologiei clinice și biologice pancreatice la a 5-6-a zi de tratament conservativ, necesitatea PST a fost constatată după evaluarea rezultatelor FEGDS și colangiografiei RMN. Ne-am axat pe postulatul că în cazul prezenței microlitiazii, dezobstrucția spontană a căilor biliare, în cadrul tratamentului medicamentos administrat, este posibilă în 71-88% cazuri în primele 48 ore de la debutul PAB, fără modificări în evoluția patologiei [25]. Prezența unui calcul coledocian >7mm constat la colangiografia RMN, a servit drept indicație pentru CPGR endoscopică cu PST. Aprecierea odditei stenozante fără litiază sau a calculilor sub 7mm au prezentat condiții pentru PST „oarbă”, pe care o considerăm o procedură de primă alegere pentru evitarea puseelor de pancreatită recurentă.

În literatură există un consens clar că, pentru prevenirea puseelor de recurență, pacienții cu PAB trebuie să fie supuși colecistectomizării. Cu toate acestea, momentul optim al operației rămâne controversat. Unul dintre conceptele acceptate de tratament ale PAB, atât a formelor ușoare, cât și a celor severe, este tratamentul conservativ până la ameliorarea totală clinică și rezolvarea complicațiilor locale ale pancreatitei, cu recomandări de colecistectomizare peste 6-8 săptămâni [39, 40]. Un alt concept recomandă colecistectomia laparoscopică în primele 48-72 ore de spitalizare, indiferent de forma PAB, menționând avantajele intervenției prin eradicarea complicațiilor biliare, posibilitatea drenării spațiului peripancreatic și drept o modalitate de drenare miniinvazivă a căilor biliare. În ceea ce privește litiaza coledociană, aceasta poate fi rezolvată concomitent cu colecistectomia laparoscopică sau prin sfincterotomie endoscopică postoperatorie [41, 42]. Însă această abordare, ca și PST în cadrul CPGR endoscopice precoce, poate dezvolta în continuare inflamație pancreatică,



ce poate evolua spre necroză pancreatică și/sau insuficiență de organ, ambele considerate drept contraindicații pentru intervenții chirurgicale timpurii [43]. De asemenea, Kelly și Wagner (1988) susțin că colecistectomia în termene de până la 72 ore va fi asociată cu o disecție dificilă, mai multe complicații chirurgicale posibile și o rată mai mare de conversie la chirurgia deschisă [44]. Ultimele recomandări prezente în studii susțin că colecistectomia trebuie să fie efectuată în cursul primei spitalizări, de regulă după remisia clinică și biologică a episodului acut de PAB în termene de 5-10 zile [36]. Însă, există și autori care susțin că colecistectomia în timpul aceleiași spitalizări poate fi asociată cu dificultăți tehnice majore [45]. Metaanalizele ultimilor ani prezintă informații că majoritatea chirurgilor preferă colecistectomia cu intervale sau colecistectomia amânată, cu îndoile referitoare la eficacitatea și siguranța colecistectomiei timpurii [46].

Urmând recomandările internaționale și bazându-ne pe experiența proprie, considerăm că colecistectomia de preferință laparoscopică, trebuie să fie efectuată neîntârziat după accesul de PAB, însă, pentru selectarea momentului operator, sunt necesare condiții speciale: restabilirea totală a fluxului biliar intern și regresarea completă a semnelor de inflamație atât pancreatice, cât și hepatice. Am pledat pentru individualizarea momentului colecistectomizării în funcție de caz și condiții. Deși toți pacienții din studiu au fost spitalizați în primele 48 ore de la debut și au prezentat date de PAB forma ușoară, evoluând în timp fără complicații severe, numai în 32.1% cazuri colecistectomia a fost posibilă de efectuat în termene de 7-8 zile de la spitalizare, în alte 45.8% – la 9-16 zile de la spitalizare, după decompresie biliară în prima etapă. În 27.1% cazuri, însă, colecistectomia a fost posibilă în spitalizarea repetată, la ameliorarea totală a inflamației pancreatice și hepatice. Această atitudine ne-a

permis să ocolim evoluția severă a PAB cu o morbiditate scăzută de 3.4% și mortalitate nulă.

### Concluzii

Pancreatita acută biliară este o urgență medico-chirurgicală complexă, care, în lipsa unui diagnostic etiologic imediat și a unei atitudini terapeutice argumentate, poate evolua în complicații atât pancreatice, cât și biliare. Spitalizarea cât mai precoce a pacienților cu PAB are o influență majoră în evitarea formelor severe de pancreatită. Diagnosticul clinic dual recunoaște un tablou de pancreatită acută combinat cu date de coleemie colestatică și colangită. Diagnosticul de laborator evidențiază elevarea enzimelor pancreatice în asociere cu colestază și citoliză hepatică variabilă. Confirmarea imagistică a diagnosticului în fază de debut a PAB este de preferință în următoarea consecutivitate: USG, FEGDS, colangiografie RMN. TC la această etapă prezintă informații net inferioare colangiografiei RMN. CPGR endoscopică are indicații limitate la etapa diagnostică a PAB, fiind de mare utilitate în etapa curativ-intervențională, în cazul litiazei coledociene confirmate și angiolitei asociate. Tratamentul conservativ constituie pilonul de bază în managementul inițial în cazul PAB cu flux biliar păstrat. Fluxul biliar absent este o indicație absolută pentru decompresie biliară, premergătoare tratamentului conservativ. O oportunitate de restabilire a fluxului biliar la regresia simptomatologiei pancreatice, în cazul calculilor mici și a stenozelor oddiene, este PST „oarbă” în cadrul căreia sunt mai puține șanse pentru o pancreatită recurentă. Colecistectomia are indicații certe, neîntârziată în evitarea recurenței PAB, însă, pentru selectarea momentului operator, sunt necesare condiții speciale: restabilirea totală a fluxului biliar intern și regresarea completă a semnelor de inflamație pancreatică și hepatică.

### Bibliografie

1. Lancisch PG, Apte M, Banks PA. Acute pancreatitis [published correction appears in Lancet. 2015 Nov 21;386(10008):2058]. Lancet. 2015;386(9988):85-96. doi:10.1016/S0140-6736(14)60649-8
2. van Geenen EJ, van der Peet DL, Bhagirath P, Mulder CJ, Bruno MJ. Etiology and diagnosis of acute biliary pancreatitis. Nat Rev Gastroenterol Hepatol. 2010;7(9):495-502. doi:10.1038/nrgastro.2010.114
3. Alexakis N, Lombard M, Raraty M, et al. When is pancreatitis considered to be of biliary origin and what are the implications for management? Pancreatology. 2007;7(2-3):131-141. doi:10.1159/000104238
4. Sugiyama M, Atomi Y. Risk factors for acute biliary pancreatitis. Gastrointest Endosc. 2004;60(2):210-212. doi:10.1016/s0016-5107(04)01552-4
5. Ketan Vaghholkar Gallstone pancreatitis. International Journal of Medical Reviews and Case Reports. 2020;4(8):34-37. doi:10.5455/IJMRCR.2020-08-286
6. United Kingdom guidelines for the management of acute pancreatitis. British Society of Gastroenterology. Gut. 1998;42 (Suppl 2): S1-S13. doi:10.1136/gut.42.2008.s1
7. Koizumi M, Takada T, Kawarada Y, et al. JPN Guidelines for the management of acute pancreatitis: diagnostic criteria for acute pancreatitis. J Hepatobiliary Pancreat Surg. 2006;13(1):25-32. doi:10.1007/s00534-005-1048-2
8. Kimura Y, Arata S, Takada T, et al. Gallstone-induced acute pancreatitis. J Hepatobiliary Pancreat Sci. 2010;17(1):60-69. doi:10.1007/s00534-009-0217-0
9. Banks PA, Bollen TL, Dervenis C, et al. Classification of acute pancreatitis--2012: revision of the Atlanta classification and definitions by international consensus. Gut. 2013;62(1):102-111. doi:10.1136/gutjnl-2012-302779
10. Acosta JM, Pellegrini CA, Skinner DB. Etiology and pathogenesis of acute biliary pancreatitis. Surgery. 1980;88(1):118-125.
11. Samuel I, Yorek MA, Zaheer A, Fisher RA. Bile-pancreatic juice exclusion promotes Akt/NF-kappaB activation and chemokine production in ligation-induced acute pancreatitis. J Gastrointest Surg. 2006;10(7):950-959. doi:10.1016/j.gassur.2006.04.007
12. Imamura M. [Epidemiology of acute pancreatitis--incidence by etiology, relapse rate, cause of death and long-term prognosis]. Nihon Rinsho. 2004;62(11):1993-1997. (Japanese)

13. Tonsi AF, Bacchion M, Crippa S, Malleo G, Bassi C. Acute pancreatitis at the beginning of the 21st century: the state of the art. *World J Gastroenterol.* 2009;15(24):2945-2959. doi:10.3748/wjg.15.2945
14. Howard JM. Gallstone pancreatitis. In: Howard JM, Jordan GL, Reber HA, eds. *Surgical Diseases of the Pancreas.* Philadelphia: Lea & Febiger; 1987:256-283.
15. Nordestgaard AG, Wilson SE, Williams RA. Correlation of serum amylase levels with pancreatic pathology and pancreatitis etiology. *Pancreas.* 1988;3(2):159-161. doi:10.1097/00006676-198804000-00008
16. Tenner S, Dubner H, Steinberg W. Predicting gallstone pancreatitis with laboratory parameters: a meta-analysis. *Am J Gastroenterol.* 1994;89(10):1863-1866.
17. Liu CL, Fan ST, Lo CM, et al. Clinico-biochemical prediction of biliary cause of acute pancreatitis in the era of endoscopic ultrasonography. *Aliment Pharmacol Ther.* 2005;22(5):423-431. doi:10.1111/j.1365-2036.2005.02580.x
18. Díaz TDC, Regino WO, Zuleta MG. Acute Pancreatitis and Elevated Aminotransferases: What to Think? *Rev Col Gastroenterol.* 2015;30(4):475-479.
19. Neoptolemos JP, Hall AW, Finlay DF, Berry JM, Carr-Locke DL, Fossard DP. The urgent diagnosis of gallstones in acute pancreatitis: a prospective study of three methods. *Br J Surg.* 1984;71(3):230-233. doi:10.1002/bjs.1800710324
20. Sivak MV Jr. EUS for bile duct stones: how does it compare with ERCP? *Gastrointest Endosc.* 2002;56(6 Suppl): S175-S177. doi:10.1067/mge.2002.129017
21. Laing FC. The gallbladder and bile ducts. In: Rumack CM, Wilson SR, Charboneau JW, eds. *Diagnostic Ultrasound.* (2nd ed). St. Louis, MO: Mosby; 1998:175-223.
22. Mark DH, Flamm CR, Aronson N. Evidence-based assessment of diagnostic modalities for common bile duct stones. *Gastrointest Endosc.* 2002;56(6 Suppl): S190-194. doi:10.1067/mge.2002.129010
23. Hallal AH, Amortegui JD, Jeroukhimov IM, et al. Magnetic resonance cholangiopancreatography accurately detects common bile duct stones in resolving gallstone pancreatitis. *J Am Coll Surg.* 2005;200(6):869-875. doi:10.1016/j.jamcollsurg.2005.02.028
24. Okan I, Bas G, Sahin M, et al. „Diagnostic value of MRCP in biliary pancreatitis: result of long-term follow-up”. *Acta Chir Belg.* 2012;112(5):359-364. doi:10.1007/00015458.2012.11680852
25. Frossard JL, Hadengue A, Amouyal G, et al. Choledocholithiasis: a prospective study of spontaneous common bile duct stone migration. *Gastrointest Endosc.* 2000;51(2):175-179. doi:10.1016/s0016-5107(00)70414-7
26. Fogel EL, Sherman S. Acute biliary pancreatitis: when should the endoscopist intervene? *Gastroenterology.* 2003;125(1):229-235. doi:10.1016/s0016-5085(03)00806-0
27. Thomson SR, Hendry WS, McFarlane GA, Davidson AI. Epidemiology and outcome of acute pancreatitis. *Br J Surg.* 1987;74(5):398-401. doi:10.1002/bjs.1800740526
28. Neoptolemos JP, Carr-Locke DL, London NJ, Bailey IA, James D, Fossard DP. Controlled trial of urgent endoscopic retrograde cholangiopancreatography and endoscopic sphincterotomy versus conservative treatment for acute pancreatitis due to gallstones. *Lancet.* 1988;2(8618):979-983. doi:10.1016/s0140-6736(88)90740-4
29. Fan ST, Lai EC, Mok FP, Lo CM, Zheng SS, Wong J. Early treatment of acute biliary pancreatitis by endoscopic papillotomy. *N Engl J Med.* 1993;328(4):228-232. doi:10.1056/NEJM199301283280402
30. Kozarek R. Role of ERCP in acute pancreatitis. *Gastrointest Endosc.* 2002;56(6 Suppl): S231-S236. doi:10.1067/mge.2002.129006
31. Tse F, Yuan Y. Early routine endoscopic retrograde cholangiopancreatography strategy versus early conservative management strategy in acute gallstone pancreatitis. *Cochrane Database Syst Rev.* 2012;(5):CD009779. Published 2012 May 16. doi:10.1002/14651858.CD009779.pub2
32. Kingsnorth A, O'Reilly D. Acute pancreatitis. *BMJ.* 2006;332(7549):1072-1076. doi:10.1136/bmj.332.7549.1072
33. Bignell M, Dearing M, Hindmarsh A, Rhodes M. ERCP and endoscopic sphincterotomy (ES): a safe and definitive management of gallstone pancreatitis with the gallbladder left in situ. *J Gastrointest Surg.* 2011;15(12):2205-2210. doi:10.1007/s11605-011-1729-x
34. Chang L, Lo S, Stabile BE, Lewis RJ, Toosie K, de Virgilio C. Preoperative versus postoperative endoscopic retrograde cholangiopancreatography in mild to moderate gallstone pancreatitis: a prospective randomized trial. *Ann Surg.* 2000;231(1):82-87. doi:10.1097/00006658-200001000-00012
35. Moretti A, Papi C, Aratari A, et al. Is early endoscopic retrograde cholangiopancreatography useful in the management of acute biliary pancreatitis? A meta-analysis of randomized controlled trials. *Dig Liver Dis.* 2008;40(5):379-385. doi:10.1016/j.dld.2007.12.001
36. Tenner S, Baillie J, Dewitt J, Vege SS; American College of Gastroenterology. American College of Gastroenterology guidelines: management of acute pancreatitis. [published correction appears in *Am J Gastroenterol.* 2014 Feb;109(2):302]. *Am J Gastroenterol.* 2013;108(9):1400-1416. doi:10.1038/ajg.2013.218
37. Greenberg JA, Hsu J, Bawazeer M, et al. Clinical practice guideline: management of acute pancreatitis. *Can J Surg.* 2016;59(2):128-140. doi:10.1503/cjs.015015
38. Crockett SD, Wani S, Gardner TB, Falck-Ytter Y, Barkun AN; American Gastroenterological Association Institute Clinical Guidelines Committee. American Gastroenterological Association Institute Guideline on Initial Management of Acute Pancreatitis. *Gastroenterology.* 2018;154(4):1096-1101. doi:10.1053/j.gastro.2018.01.032
39. Taylor E, Wong C. The optimal timing of laparoscopic cholecystectomy in mild gallstone pancreatitis. *Am Surg.* 2004;70(11):971-975.
40. da Costa DW, Bouwense SA, Schepers NJ, et al. Same-admission versus interval cholecystectomy for mild gallstone pancreatitis (PONCHO): a multicentre randomised controlled trial. *Lancet.* 2015;386(10000):1261-1268. doi:10.1016/S0140-6736(15)00274-3
41. Bakker OJ, van Santvoort HC, Hagens JC, et al. Timing of cholecystectomy after mild biliary pancreatitis. *Br J Surg.* 2011;98(10):1446-1454. doi:10.1002/bjs.7587
42. Jee SL, Jarmin R, Lim KF, Raman K. Outcomes of early versus delayed cholecystectomy in patients with mild to moderate acute biliary pancreatitis: A randomized prospective study. *Asian J Surg.* 2018;41(1):47-54. doi:10.1016/j.asjsur.2016.07.010
43. Mofidi R, Duff MD, Wigmore SJ, Madhavan KK, Garden OJ, Parks RW. Association between early systemic inflammatory response, severity of multiorgan

- dysfunction and death in acute pancreatitis. Br J Surg. 2006;93(6):738-744. doi:10.1002/bjs.5290
44. Kelly TR, Wagner DS. Gallstone pancreatitis: a prospective randomized trial of the timing of surgery. Surgery. 1988;104(4):600-605.
45. Nguyen GC, Rosenberg M, Chong RY, Chong CA. Early cholecystectomy and ERCP are associated with reduced readmissions for acute biliary pancreatitis: a nationwide, population-based study. Gastrointest Endosc. 2012;75(1):47-55. doi:10.1016/j.gie.2011.08.028
46. Working Group IAP/APA Acute Pancreatitis Guidelines. IAP/APA evidence-based guidelines for the management of acute pancreatitis. Pancreatology. 2013;13(4 Suppl 2): e1-e15. doi:10.1016/j.pan.2013.07.063
- 

Recepționat – 11.04.2022, acceptat pentru publicare – 08.07.2022

**Autor corespondent:** Liuba Strelțov, e-mail: liuba.streltov@usmf.md

**Declarația de conflict de interese:** Autorii declară lipsa conflictului de interese.

**Declarația de finanțare:** Autorii declară lipsa de finanțare.

**Citare:** Strelțov L, Revencu S, Beschieru E, Gaidău R, Rojnoveanu Gh. Diagnosticul și tratamentul pancreatitei acute biliare în era chirurgiei minim invazive [Diagnosis and treatment of acute biliary pancreatitis in the era of minimally invasive surgery]. Arta Medica. 2022;83(2):4-14.