



Life and Medical Sciences

Konjenital Duktal Plak Malformasyonu Von Meyenburg Kompleksi: Olgu Sunumu Congenital Ductal Plate Malformation Von Meyenburg Complex: A Case Report

Mehmet TAHTABAŞI¹ [ID], Sadettin ER² [ID]

¹Department of Radiology, Mogadishu Somalia-Turkey Recep Tayyip Erdoğan Training and Research Hospital, Mogadishu, Somalia.

²Department of General Surgery, Mogadishu Somalia-Turkey Recep Tayyip Erdoğan Training and Research Hospital, Mogadishu, Somalia.

Article Info: Received; 03.01.2020. Accepted; 06.01.2020. Published; 06.01.2020.

Correspondence: Sadettin Er; MD, Department of General Surgery, Mogadishu Somalia-Turkey Recep Tayyip Erdoğan Training and Research Hospital, Mogadishu, Somalia. E-mail: ersadettin74@gmail.com

Cite as: Tahtabaşı M, Er S. Congenital Ductal Plate Malformation Von Meyenburg Complex: A Case Report. Life Med Sci 2022; 1(1): 27-29.

Özet

Von Meyenburg kompleksi (VMK), intrahepatik biliyer duktal plaklardan orijin alan konjenital bir hastalıktır. Genellikle, insidental olarak radyolojik görüntüleme yöntemleri ile saptanmakta olup, karakteristik manyetik rezonans (MR) bulguları ile histopatolojik incelemeye gerek kalmaksızın teşhis edilmektedir. VMK hastalığı, primer malignitesi bulunan olgularda metastatik karaciğer hastalığı ile karışabilmektedir. Bu çalışmada, VMK hastalığının karakteristik MR bulgularının bir olgu üzerinden sunulması amaçlandı.

Anahtar Kelimeler: Konjenital Malformasyon, Karaciğer Kisti, Manyetik Rezonans, Kolanjiopankreatikografi.

Abstract

The Von Meyenburg complex (VMC) is a congenital disease originating from intrahepatic bile ductal plates. It is usually detected incidentally by imaging methods and diagnosed by characteristic magnetic resonance (MRI) findings without histopathological examination. VMC disease may be confused with metastatic liver disease, especially in patients with primary malignancy. In this study, it was aimed to present the characteristic MRI findings of VMC disease through a case.

Keywords: Congenital Malformation, Liver Cyst, Magnetic Resonance, Cholangiopancreatography.

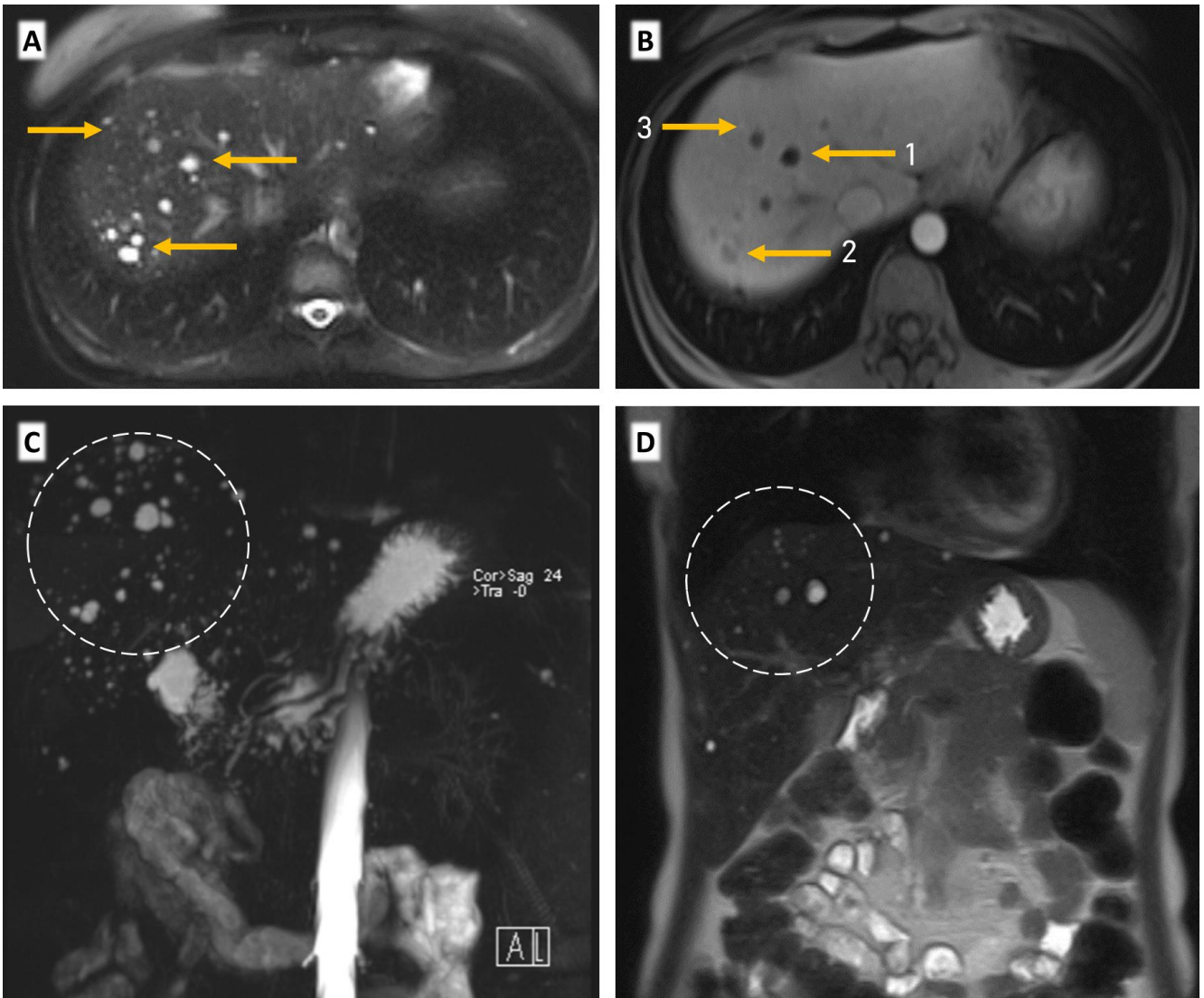
Giriş

Von Meyenburg kompleksi (VMK), biliyer mikro-hamartom olarak da bilinen biliyer duktal plak malformasyonlarından bir tanesidir. Embriyonik biliyer duktal plakların yetersiz involüsyonu sonucu oluşmaktadır. VMK izole olarak görülebildiği gibi konjenital hepatik fibrozis, Caroli hastalığı/sendromu, polikistik karaciğer ve böbrek hastalığı gibi diğer duktal plak malformasyonları ile birlikte de görülebilir [1,2]. Bu çalışmada, radyolojik olarak VMK tanısı almış olgunun karakteristik MR görüntülerinin sunulması amaçlandı.

Olgu

Ara ara oluşan müphem karın ağrıları nedeniyle başvuran 35 yaşındaki erkek hastanın fizik muayenesinde patolojik bulgu tespit edilmedi. Hastanın biyokimyasal parametrelerinde; AST (aspartat

aminotransferaz), alanin aminotransferaz (ALT), alkalin fosfataz (ALP), gamma-glutamil transferaz (GGT), bilirübin değerleri ve tümör belirteçleri normal bulundu. Özgeçmişinde herhangi bir hastalığı olmayan olguya yapılan ultrasonografi (USG) incelemesinde; karaciğer parankiminde 2-10 mm çaplarında diffüz dağılımlı çok sayıda hipoekoik ve hiperekoik görünümlü lezyonlar saptandı. MR görüntüleme, karaciğerin tüm segmentlerinde 2-10 mm çaplarında, bazıları lobüle konturlu izlenen, T1 ağırlıklı görüntülerde düşük sinyalli, T2 ağırlıklı görüntülerde belirgin yüksek sinyalli lezyonlar tespit edildi. Post-kontrast T1 ağırlıklı görüntülerde 3 tip kontrastlanma paterni görüldü. Lezyonların bir kısmında kontrastlanma görülmezken diğer bir kısmında periferik rim tarzında kontrastlanma görülmekteydi. Özellikle küçük boyutlarda olan lezyonların bir kısmında, solid bileşene (mural nodül) sekonder kontrastlanma izlendi. Manyetik rezonans kolanjiopankreatikografi (MRKP)'de karaciğerin tüm segmentlerinde diffüz dağılımlı, boyutları 2-10 mm aralığında ve biliyer sistem ile bağlantısı olmayan, tipik olarak beyin omurilik sıvısı (BOS) gibi oldukça yüksek sinyalli lezyonlar izlenmekteydi. Bunlara ilaveten, MRKP'de intrahepatik ve ekstrahepatik safra yolları normal genişlikteydi (Şekil 1).



Şekil 1: Karaciğer üst kısmından geçen aksiyal kesitlerde; (A). Yağ baskılı T2A görüntüde, boyutları küçük (<15mm) BOS sinyaline benzer şekilde hiperintens çok sayıda lezyon görülüyor (sarı oklar). (B). Postkontrast T1A görüntüde, kontrast tutmayan lezyonlar (bir nolu ok), periferik kontrastlanan lezyonlar (iki nolu ok), içeriğindeki mural nodüle ve fibröz stromanın yoğunluğuna bağlı parankimle izointens kontrastlanan (üç nolu ok) lezyonlar görülmektedir. (C) ve (D). MRKP ve koronal T2A görüntülerde tüm segmentlerde diffüz dağılımlı, yüksek sinyalli multipl lezyon izlenmektedir (beyaz daire içerisindeki alanlar).

Tartışma

VMK, en küçük safra duktuslarını etkileyen konjenital bir malformasyondur. Duktusların fokal olarak genişleyip bir araya toplanması sonucu oluşan kistik yapılar ile karakterize olup bu kistlerin duvarı yoğun fibröz stroma ve biliyer epitel ile kaplıdır. Bu stromalar, kist içerisine polipoid uzanım gösterebilmektedir. MR'daki kontrastlanmanın ve USG'de izlenen farklı eko yapılarının lezyonun kistik ve solid bileşeni ile ilişkili olduğu da gösterilmiştir [3].

Hastalık genellikle asemptomatik olup, laparotomi esnasında ve otopsi serilerinde veya görüntüleme yöntemleri ile insidental olarak tespit edilmektedir [4]. Otopsi serilerinde hastalığın prevalansı yetişkinlerde %5.6 olarak bulunmuştur [1]. Yapılan çalışmalarda, bu hastalığın diğer duktal plak malformasyonları ile birliktelik gösterebileceği ve ayrıca kolanjiokarsinom için bir prekürsör olabileceği bildirilmiştir [3,5].

MR'da tipik olarak, T2 ağırlıklı görüntülerde BOS gibi yüksek sinyalli, 15 mm'den küçük multipl lezyon şeklinde görülürler. MRKP'de safra kanalları ile bağlantısı olmayan diffüz dağılımlı ve "stary sky (yıldızlı gökyüzü)" görünümüne sahip lezyonlar olarak görülürler. Postkontrast T1A görüntülerde fibröz stromanın lezyon içerisine uzanımına göre periferik veya mural nodüler kontrastlanma görülmektedir [6]. Olgumuzda, postkontrast T1 ağırlıklı görüntülerde, kontrast tutmayan ve periferik kontrastlanma gösteren lezyonlara ilave olarak, periferik fibröz stromal dokunun bazı lezyonlarda fazla olması ve intralezyoner polipoid uzanımı sonucu karaciğerle izointens olacak şekilde kontrastlandığı görülmüştür. Ayrıca MRKP ve T2 ağırlıklı görüntülerde, karakteristik olarak biliyer hamartom ile uyumlu yüksek sinyal özellikleri görülmektedir. Lezyonların safra kanalları ile bağlantısı izlenmemiş olup, safra kanallarının genişliği normal olarak değerlendirilmiştir. Olgunun rutin biyokimyasal parametreleri, tümör belirteçlerinin negatif olması, primer malignitesi olmaması, ayrıca tipik MR ve MRKP bulguları VMK tanısı için yeterli olduğundan biyopsi yapılmasına gerek duyulmadı.

Sonuç

VMK ileri yaşlara kadar semptom oluşturmayıp, insidental olarak saptanan konjenital ve nadir görülen safra yolu anomalisidir. MR özelliklerinin karakteristik olması ve doğru bilinmesi gereksiz biyopsi girişimlerini önlemek açısından önemlidir.

Çıkar beyanı: Yazarlar çıkar çatışması bildirmemişlerdir ve yazının içeriğinden sadece yazarlar sorumludur.

This article previously published as: "Somalia Turkey Journal of Medical Science 2020; 1(1): 11-13." Currently, Somalia Turkey Journal of Medical Science was merged with Life and Medical Sciences.

Kaynaklar

1. Pech, Favelier S, Falcoz M, Loffroy R, Krause D, Cercueil J. Imaging of von Meyenburg complexes. *Diagn Interv Imaging* 2016; 97(4): 401-9. [[Crossref](#)] [[PubMed](#)]
2. Venkatanarasimha N, Thomas R, Armstrong E, Shirley J, Fox B, Jackson S. Imaging features of ductal plate malformations in adults. *Clin Radiol* 2011; 66(11): 1086-93. [[Crossref](#)] [[PubMed](#)]
3. Tohmé-Noun C, Cazals D, Noun R, Menassa L, Valla D, Vilgrain V. Multiple biliary hamartomas: magnetic resonance features with histopathologic correlation. *Eur Radiol* 2008; 18(3): 493-9. [[Crossref](#)] [[PubMed](#)]
4. Vachha B, Sun MR, Siewert B, Eisenberg RL. Cystic lesions of the liver. *American Journal of Roentgenology*. 2011; 196(4): W355-W66. [[Crossref](#)] [[PubMed](#)]
5. Jain D, Ahrens W, Finkelstein S. Molecular evidence for the neoplastic potential of hepatic Von-Meyenburg complexes. *Applied Immunohistochemistry & Molecular Morphology*. 2010; 18(2): 166-71. [[Crossref](#)] [[PubMed](#)]
6. Esseghaier S, Aidi Z, Toujani S, Daghfous MH. A stary sky: Multiple biliary hamartomas. *Presse medicale* ((Paris, France: 1983) 2017; 46(7-8 Pt 1): 787-8. [[Crossref](#)] [[PubMed](#)]