



Journal Homepage: -[www.journalijar.com](http://www.journalijar.com)

## INTERNATIONAL JOURNAL OF ADVANCED RESEARCH (IJAR)

Article DOI:10.21474/IJAR01/13402  
DOI URL: <http://dx.doi.org/10.21474/IJAR01/13402>



### RESEARCH ARTICLE

#### LEIOMYOME DE L'URETREUNE CAUSE RARE DE DYSURIE CHEZ LA FEMME : A PROPOS D'UN CAS.

#### URETHRAL LEIOMYOMA A RARE CAUSE OF DYSURIA IN WOMEN: A CASE REPORT

R. Ait Ouali, M. Aarab, L. Sidi Abdella, MA. Lakmichi, Z. Dahami, MS. Moudouni and I. Sarf  
Service d'urologie CHU Mohamed VI de Marrakech.

#### Manuscript Info

##### Manuscript History

Received: 14 July 2021

Final Accepted: 18 August 2021

Published: September 2021

##### Key words:-

Benin, Distal, Leiomyoma, Smooth Muscle, Tumor, Urethra

#### Abstract

**Introduction:** The leiomyoma of the urethra is rare. It is a benign mesenchymal tumor that affects the smooth muscle of the urethra. These tumors often occur in women of childbearing age; the middle age of their appearance is about 41 years old.

**Case report:** Here we report the case of a 37 years old white woman with progressive dysuria with nodule sensation in the vagina

**Conclusions:** Leiomyoma is a benign tumor, common in the uterus but very rare in the urethra. His diagnosis is rarely mentioned. The para-clinical assessment specifies the characteristics, the reports of the tumor, and directs on its nature. Open or endoscopic surgical excision allows both the diagnosis and the treatment of symptoms.

Copy Right, IJAR, 2021,. All rights reserved.

#### Introduction:-

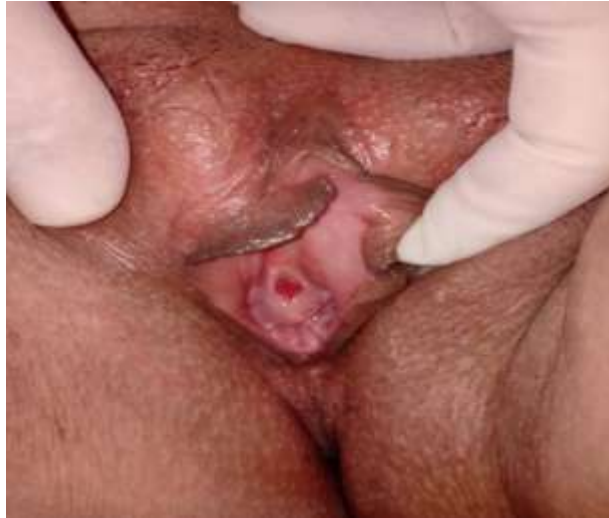Le léiomyome de l'urètre est une tumeur bénigne rare. Il s'agit d'une tumeur mésenchymateuse qui se développe aux dépens des tissus musculaires lisses. Le premier cas a été décrit par Buttner en 1984 [1], seule une quarantaine de cas ont été recensés dans la littérature mondiale [2,3]. La symptomatologie clinique n'est pas spécifique, et le diagnostic repose sur l'étude anatomopathologique. Le traitement est axé sur l'exérèse chirurgicale [4]. Aucun cas de dégénérescence maligne n'a été signalé jusqu'à présent [5-8], mais des récurrences locales après exérèse incomplète ont été décrites [9,10]. Nous faisons état d'une nouvelle observation de léiomyome de l'urètre chez une femme, et discutons la prise en charge de cette pathologie.

#### Cas Clinique:

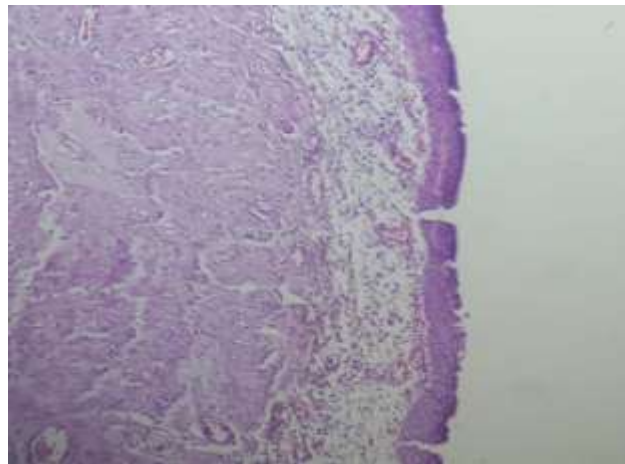
Il s'agit d'une patiente âgée de 37ans sans aucun antécédent pathologique particulier, elle présentait depuis 7 mois une symptomatologie obstructive du bas appareil urinaire caractérisée par une dysurie d'aggravation progressive avec une sensation de nodule dans le vagin. L'examen clinique a révélé la présence d'une masse charnue de couleur rougeâtre au niveau du méat urétral (figure 1), l'IRM pelvienne a mis en évidence la présence d'un processus polypoïde pédiculé mesurant 30\*22 mm accouché par le méat urétral de forme arrondie de contour régulier avec bourgeonnement postérieur au niveau de la lumière vaginale sans caractère d'agressivité ou d'infiltration locorégionale. À la cystoscopie, on a retrouvé une masse solide, non papillaire, de couleur gris clair aux dépens du 1/3 inférieur de l'urètre faisait saillie dans la lumière urétrale et l'obstruait complètement. Nous avons procédé à une exérèse complète de la masse tumorale par abord direct au niveau de la vulve. L'analyse anatomopathologique (figure 3 et 4) a révélé une prolifération tumorale bénigne composée de cellules musculaires lisses disposées en faisceaux enchevêtrés. L'analyse histologique a conclu à un léiomyome de l'urètre. Après 2 mois de l'intervention, la patiente ne présentait plus de signes fonctionnels et l'examen clinique était sans particularités.

**Corresponding Author:- R. Ait Ouali**

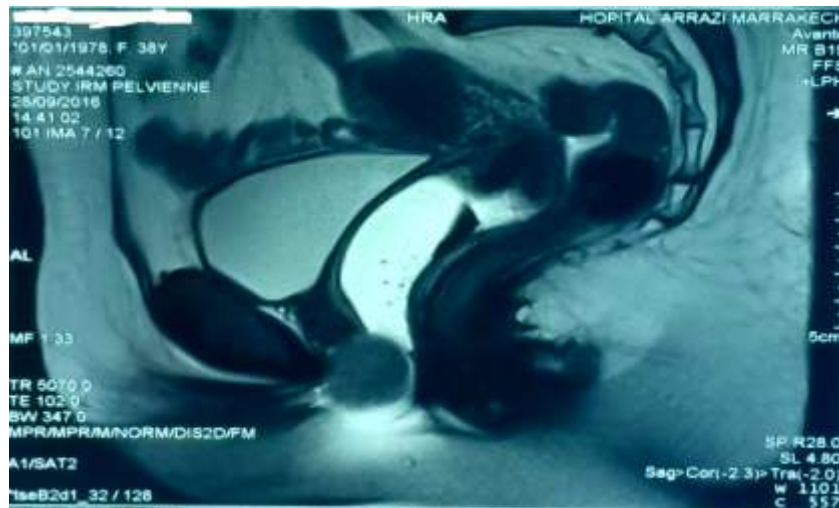Address:- Service d'urologie CHU Mohamed VI de Marrakech.



**Figure 1:-** Présentation clinique du léiomyome de l'urètre : masse charnue, de couleur rougeâtre niveau du meat urétral.



**Figure 2:-** prolifération de cellules fusiformes, avec différenciation des cellules musculaires lisses disposées en faisceauxentrecroisés.



**Figure 3:-** IRM montrant le Léiomyome urétral.

### Discussion:-

Le léiomyome de l'urètre a été décrit pour la première fois par Buttner en 1984. Depuis, seule une quarantaine de cas ont été recensés dans la littérature mondiale. Il s'agit d'une tumeur bénigne rare, constituée de tissus musculaires lisses, qui touche les femmes plus que les hommes. Cette tumeur peut survenir à n'importe quel âge, mais elle apparaît le plus souvent entre 36 et 46 ans. L'âge moyen de survenue est de 41 ans. La partie proximale de l'urètre est le siège habituel de cette tumeur, mais la partie distale peut également être touchée. L'étiopathogénie des léiomyomes de l'urètre, comme celle des léiomyomes de la vessie, n'est pas encore bien établie. Cependant, quatre hypothèses ont été avancées:

- 1) Développement tumoral en rapport avec des perturbations hormonales
- 2) Persistance d'un tissu embryonnaire résiduel dans l'urètre ou la vessie, qui se transforme en léiomyomes.
- 3) Transformation métaplasique du réseau vasculaire urétral ou vésical secondaire à une inflammation péri-vasculaire.
- 4) Infection de la musculature entraînant une inflammation avec développement de tumeurs bénignes.

Deux observations, celles de FRY et de SHIELD [11, 12], font état d'une augmentation de taille pendant la grossesse. Cette constatation serait en faveur d'une hormonosensibilité.

Sur le plan clinique, les léiomyomes peuvent rester longtemps asymptomatiques. Les symptômes les plus couramment décrits sont, par ordre de fréquence : les infections urinaires, les effets de masse dans la paroi vaginale antérieure, et la dyspareunie. Plus rarement, ils occasionnent une instabilité vésicale, et une hématurie macroscopique. Les localisations urétrales postérieures causent des dyspareunies, alors que les localisations latérales et antérieures sont à l'origine d'infections urinaires et de masses palpables [13].

Le diagnostic différentiel du léiomyome urétral se fonde sur la présence d'urérocèles, de caroncules, de diverticules de l'urètre et de tumeurs malignes de l'urètre d'où l'intérêt de procéder à un examen clinique minutieux, complété par des examens d'imagerie et par une urétrocystoscopie. L'imagerie du léiomyome de l'urètre permet de préciser la taille de la tumeur, ses rapports avec les structures avoisinantes et le retentissement sur le haut appareil urinaire [14].

CORNELLA a montré que le léiomyome se caractérise par un hyposignal en T1 et un hypersignal en T2. La tumeur se rehausse à l'injection de gadolinium, traduisant une hypervascularisation [15]. CHANG a montré qu'une séquence d'acquisition plus courte peut éventuellement être utilisée. Elle a l'avantage d'être beaucoup plus rapide qu'un examen IRM complet [16], mais la qualité des informations recueillies reste à évaluer.

Cependant, les examens d'imagerie ne peuvent remplacer l'urétrocystoscopie avec biopsie, qui reste la seule intervention permettant de poser un diagnostic de certitude. À l'urétrocystoscopie, le léiomyome se présente le plus souvent sous la forme d'une masse bien délimitée de couleur gris clair, sessile pour les tumeurs de petite taille et pédiculée pour les tumeurs de plus grande taille [17].

L'examen microscopique visualise des fibres musculaires lisses réparties de manière uniforme, avec moins de 9 mitoses par champ. Un nombre plus élevé de mitoses traduit une tumeur maligne [18].

Les traitements de choix sont la résection transurétrale et l'énucléation chirurgicale [19,20].

De rares cas de récurrence locale après résection transurétrale ou exérèse incomplète de la tumeur ont été recensés [11,12], mais aucun cas de dégénérescence maligne n'a été signalé [7-10]. Certains auteurs proposent une simple surveillance par IRM pour les formes asymptomatiques [21]. L'inconvénient de cette approche est l'absence d'analyse histologique.

### Conclusion:-

Le léiomyome de l'urètre est une tumeur bénigne rare qui touche les femmes plus que les hommes. L'absence de symptomatologie spécifique rend le diagnostic clinique difficile, si bien que le recours à l'analyse histologique est nécessaire pour poser un diagnostic définitif. L'imagerie sert essentiellement à préciser la taille de la tumeur et ses rapports avec les structures avoisinantes. Le traitement des formes symptomatiques est essentiellement chirurgical, qu'il soit effectué par énucléation ou par résection endoscopique. Aucun cas de dégénérescence maligne n'a été signalé, mais une récurrence locale après exérèse incomplète reste possible. Une meilleure connaissance de

l'étiopathogénie de cette maladie pourrait offrir aux patients de nouvelles perspectives thérapeutiques locales ou générales visant spécifiquement les cellules de cette tumeur.

### Références:-

1. Buttner, C. "Ein fall von Myom der Weiblichen Urethra [A case of myoma of the female urethra]." *Z GeburtshcGynak* 28 (1894): 135-136.
2. Bergman A, Karram MM, Bhatia NN. Leiomyoma of the female urethra. A case report. *J Reprod Med.* 1989 Dec;34(12):1001-2. PMID: 2621735.
3. Dasan JC, Rao K, Nalini V. Leiomyoma of the female urethra-a clinical curiosity. *Int J Gynaecol Obstet.* 1989 Apr;28(4):381-3. doi: 10.1016/0020-7292(89)90613-9. PMID: 2565263.
4. Deka P, M, Rajeev T, P: Leiomyoma of the Female Urethra. *Urol Int* 2003;71:224-225. doi: 10.1159/000071854
5. Chong KM, Chuang J, Tsai YL, et al. A rapidly growing paraurethralmyoma with profuse bleeding from a mucosal vessel: Report of a case. *GynecolObstet Invest* 2006;61;87-9. <http://dx.doi.org/10.1159/000089010>
6. Jalde DD, Godhi SA, Uppin SM, et al. A case of urethral leiomyoma- a rare presentation. *World J SciTechnol* 2012;2:27-8.
7. Perera ND, Senanayake L, Vithana VH, et al. An unusual presentation of female urethral leiomyoma. *Ceylon Med J* 2005;50:31-3.
8. Saad AG, Kaouk JH, Kaspar HG, et al. Leiomyoma of the urethra: Report of 3 cases of a rare entity. *Int J SurgPathol* 2003;11:123-6. <http://dx.doi.org/10.1177/106689690301100213>
9. Chong KM, Chuang J, Tsai YL, et al. A rapidly growing paraurethralmyoma with profuse bleeding from a mucosal vessel: Report of a case. *GynecolObstet Invest* 2006;61;87-9.
10. Jalde DD, Godhi SA, Uppin SM, et al. A case of urethral leiomyoma- a rare presentation. *World J SciTechnol* 2012;2:27-8.
11. CORNELLA J.L., LARSON T.R., LEE R.A., MAGRINA J.F., KAMME-RER-DOAK D. : Leiomyoma of the female urethra and bladder : report of twenty-three patients and review of the literature, 1997 ; 176 : 1278-1285.
12. KEMPSON R.L., BARI W. : Uterinesarcomas. Classification, diagnosis, and prognosis. *Hum. Pathol.*, 1970 ; 1 : 331.
13. -RIVIERE P., BODIN R., BERNARD G et al, Léiomyome de l'urètre féminin, *Prog. Urol.*, 2004, 14, 1196-1198
14. Pavlica P, Bartolone A, Gaudiano C, et al. Female paraurethral leiomyoma: Ultrasonographic and magnetic resonance imaging findings. *ActaRadiologica* 2004;45:796-8.
15. BUTTNER. : Ein Fall von Myom der Weiblichen Urethra. *Z. Geburtshc.Gynäk.*, 1894 ; 28 : 135.
16. CHENG C., MAC-MOUNE LAI F., CHAN. P.S. : Leiomyoma of the female urethra : a case report and review. *J. Urol.*, 1992 ; 148 : 1526-1527.
17. Chang SD, Cooperberg PL, Wong AD, et al. Limited-sequence magnetic resonance imaging in the evaluation of the ultrasonographically indeterminate pelvic mass. *Can Assoc Radiol J* 2004;55:87-95.
18. -M. H Benazzouz, K. Laadam, Y. Essatara et al , Une cause rare de dysurie chez la femme : le léiomyome de l'urètre et du col vésical, *Can Urol Assoc J* 2014;8(11-12)
19. Perera ND, Senanayake L, Vithana VH, et al. An unusual presentation of female urethral leiomyoma. *Ceylon Med J* 2005;50:31-3.
20. Saad AG, Kaouk JH, Kaspar HG, et al. Leiomyoma of the urethra: Report of 3 cases of a rare entity. *Int J SurgPathol* 2003;11:123-6.
21. Fry M, Wheeler JS, Mata JS Jr, et al. Leiomyoma of the female urethra. *J Urol* 1988;140:613-7.