

EDITORIAL

Ecografía pulmonar en enfermos con coronavirus COVID-19

Lung ultrasound in patients with coronavirus COVID-19 disease

Dra. Carmen Martínez Buendía¹  • Dr. Félix Martínez López¹ 

Recibido: 2020 abril 12/ Aceptado: 2020 abril 13/ Publicado *online*: 2020 abril 13
©El autor(es) 2020 por Revista del Hospital "Dr. Emilio Ferreyra". Este artículo es de acceso abierto.

La pandemia por coronavirus COVID-19 ha comprometido la salud de más de 1500000 individuos a nivel mundial, con más de 100000 muertes al momento de la redacción de este artículo [1]. La enfermedad puede manifestarse con fiebre, malestar general y síntomas leves de la vía aérea superior o, en sus casos más graves, con insuficiencia respiratoria aguda grave, inflamación sistémica y fallo multiorgánico.

La evaluación de la imagen de estos enfermos se basa principalmente en el uso de la radiografía de tórax de frente y la tomografía de tórax (TC). La radiografía de tórax, ampliamente disponible en todo hospital, ha demostrado carecer de una adecuada sensibilidad para el diagnóstico temprano del compromiso pulmonar en COVID-19 (antes del séptimo día, cuando el inicio de la disnea es más frecuente) [2, 3]. Además, las dificultades técnicas que pueden derivarse de este estudio, que en pacientes COVID-19 se realiza a menudo con equipo portátil (p. ej., radiografías anteroposteriores, con inadecuada penetración y/o inspiración, descentradas y/o rotadas), pueden limitar tanto el diagnóstico como la comparación entre estudios seriados. Por otra parte, la TC, considerada como la prueba más sensible, no siempre se encuentra disponible, expone al paciente a una importante carga de radiación ionizante e implica el traslado del enfermo al Departamento de Diagnóstico por Imágenes, todos aspectos que limitan el uso y repetibilidad del estudio. En contraste, la ecografía pulmonar, habiendo demostrado una amplia utilidad en otros escenarios (p. ej., neumonía, edema pulmonar, patología del espacio pleural), surge como una herramienta sensible, accesible, repetible y que no expone al enfermo a radiaciones ionizantes. Además, se evita trasladar al paciente dado que el estudio se realiza con equipo portátil en la cabecera del enfermo (*bedside*).

El compromiso pulmonar en COVID-19, evaluado por TC, se caracteriza por áreas en vidrio deslustrado y consolidaciones de distribución periférica, parcheada, con predominancia por los lóbulos inferiores [3, 4]. Tales alteraciones pueden ser fácilmente objetivadas por ecografía, con una sensibilidad óptima en manos entrenadas.

Respecto a la técnica, la ecografía pulmonar del enfermo COVID-19 puede sistematizarse en 6 a 8 áreas de exploración por hemitórax (12 o 14 en total sumando ambos hemitórax). Para la evaluación de los pacientes más graves, tal mecánica de exploración suele ser dificultosa, por lo que algunos autores sugieren limitar el estudio a 2 áreas laterales y 2 áreas anteriores por hemitórax (4 por hemitórax; 8 en total) [5] (**Fig. 1**). Se recomienda utilizar los transductores de uso habitual (sectorial, convexo o eventualmente lineal si el paciente es muy delgado). El profesional que realiza las ecografías debe vestir el equipo de protección personal correspondiente (protección por gotitas y por contacto), lo mismo que el ecógrafo debe protegerse del contacto (p. ej., cubrir el transductor y el cable con una camisa de nylon) y posteriormente desinfectarse con un limpiador compatible (p. ej., amonio cuaternario).

Las alteraciones en la ecografía pulmonar descritas en los distintos trabajos, coherentes con la experiencia de los autores de este artículo asistiendo a pacientes COVID-19, consisten en la presencia de líneas B (síndrome intersticial), las cuales pueden ser no coalescentes (es decir, separadas entre sí) o coalescentes (pulmón blanco), disminución del deslizamiento pulmonar, anomalías de la pleura (engrosamiento, irregularidad), y la presencia de consolidaciones subpleurales. Tales hallazgos pueden cuantificarse usando la puntuación de ecografía pulmonar o LUSS (*lung ultrasound score*) [6], lo que permite valorar la aireación pulmonar global y servir de guía para el seguimiento (a mayor puntuación, peor aireación, y viceversa) (**Fig. 2, Videos 1-4 y ESM 1**).

✉ Carmen Martínez Buendía • cmbuendia81@gmail.com

¹Servicio de urgencias, Hospital Quirónsalud Málaga, Av. Imperio Argentina, 1. 29004 Málaga, España.

En nuestro servicio, junto con parámetros básicos (p. ej., edad, frecuencia respiratoria, oximetría de pulso), y de la analítica en sangre (p. ej., gasometría arterial, dímero D y ferritina), integramos la ecografía en lo que llamamos el "eco-triage", lo que permite destinar al enfermo al área de cuidados más conveniente (manejo ambulatorio, internación en sala general o en la unidad de cuidados intensivos).

Además de la ecografía pulmonar, siempre debe realizarse la evaluación ecográfica del corazón (dueto pulmones-corazón). Esto es de vital importancia, ya que la infección por coronavirus puede *per se* descompensar una cardiopatía previa, o bien, inducir daño directo al miocardio (miocarditis) y deterioro de la función ventricular [7]. Además, será de utilidad para optimizar la terapia hídrica, la cual, en pulmones húmedos, debe indicarse con cautela.

Tabla 1 Puntuación de ecografía pulmonar (*lung ultrasound score* o LUSS) [6]

Patrón	Puntaje
Normal	0
Líneas B no coalescentes	1
Líneas B coalescentes	2
Consolidación	3

Para obtener el LUSS, se suman los puntajes individuales de cada área explorada (el patrón de mayor gravedad). El valor mínimo de LUSS es de 0, y el máximo de 36.

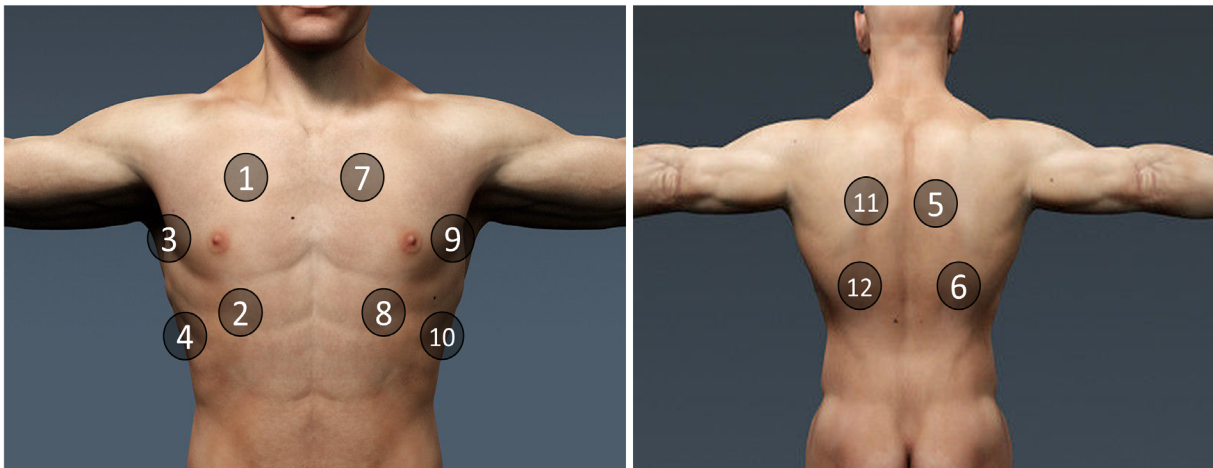


Fig. 1 Sistemática de exploración para la ecografía pulmonar en enfermos COVID-19. En enfermos graves, dada la dificultad para evaluar las regiones posteriores, se excluirán las áreas 5, 6, 11 y 12.

Citar este artículo

Martínez Buendía C, Martínez López F. Ecografía pulmonar en enfermos con coronavirus COVID-19. *Rev Hosp Emilio Ferreyra*. 2020; 1(1):e22-e24. doi: 10.5281/zenodo.3749757

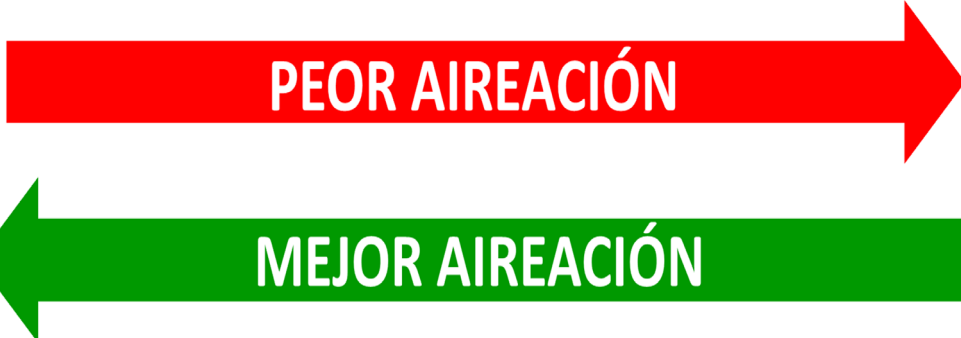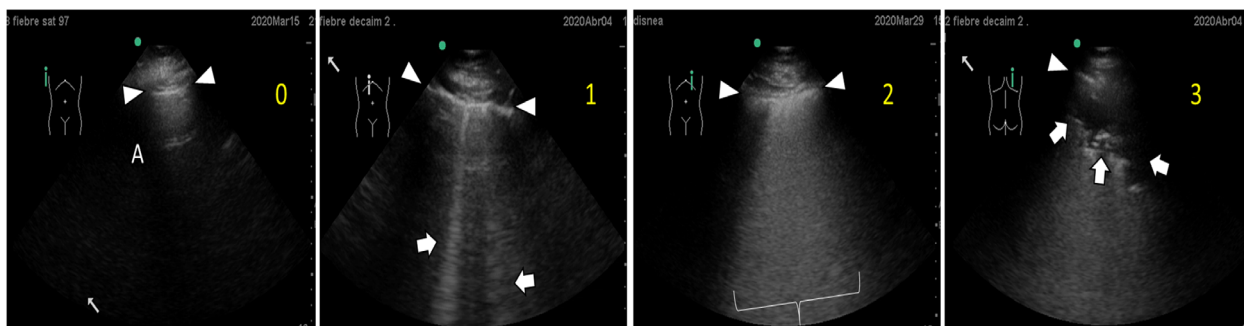


Fig. 2 Hallazgos en la ecografía pulmonar de enfermos COVID-19 y puntuación según el *lung ultrasound score* (LUSS). 0 pulmón normal (A líneas A), 1 líneas B no coalescentes (flechas), 2 líneas B coalescentes (pulmón blanco, llave), 3 consolidación (flechas); puntas de flechas línea pleural. A cada región explorada se asignará un puntaje (el peor, p. ej., si en un área coexisten líneas B y una consolidación subpleural, se asigna un puntaje de 3) y con la sumatoria del puntaje de todas las áreas se calculará el LUSS. El valor mínimo de LUSS es de 0, y el máximo de 36.

Videos

Video 1 Ecografía pulmonar normal en un enfermo COVID-19 (puntaje para el *lung ultrasound score* o LUSS en el área explorada de 0).

Video 2 Líneas B no coalescentes en un enfermo COVID-19 (puntaje para el LUSS en el área explorada de 1).

Video 3 Líneas B coalescentes en un enfermo COVID-19 (puntaje para el LUSS en el área explorada de 2).

Video 4 Consolidación subpleural en un enfermo COVID-19 (puntaje para el LUSS en el área explorada de 3).

Material electrónico suplementario

ESM 1 Hoja de cálculo de Microsoft Excel® para completar el *lung ultrasound score* (LUSS).

Acceso abierto

© Esta revista se distribuye bajo una Licencia *Creative Commons* Atribución 4.0 Internacional (<http://creativecommons.org/licenses/by/4.0/>), la cual permite el uso, distribución y reproducción sin restricciones en cualquier medio, siempre que se otorgue el crédito apropiado al autor o autores originales y a la fuente, se proporcione un enlace a la licencia *Creative Commons* y se indique si se realizaron cambios.

Abreviaturas

TC: tomografía computarizada; LUSS: *lung ultrasound score*.

Conflicto de intereses

Ninguno.

Referencias bibliográficas

1. Coronavirus disease 2019 (COVID-19) Situation Report –83. Disponible en: https://www.who.int/docs/default-source/coronavirus/situation-reports/20200412-sitrep-83-covid-19.pdf?sfvrsn=697ce98d_4. Acceso: 2020 abril 12.
2. Zhou F, Yu T, Du R, et al. Clinical course and risk factors for mortality of adult inpatients with COVID-19 in Wuhan, China: a retrospective cohort study [published correction appears in *Lancet*. 2020 Mar 28;395(10229):1038] [published correction appears in *Lancet*. 2020 Mar 28;395(10229):1038]. *Lancet*. 2020;395(10229):1054–1062.
3. Wong HYF, Lam HYS, Fong AH, et al. Frequency and Distribution of Chest Radiographic Findings in COVID-19 Positive Patients [published online ahead of print, 2019 Mar 27]. *Radiology*. 2019;201160.
4. Ng M-Y, Lee E YP, Yang J, et al. Imaging Profile of the COVID-19 Infection: Radiologic Findings and Literature Review. *Radiology: Cardiothoracic Imaging*. 2020 2:1.
5. Soldati G, Smargiassi A, Inchingolo R, et al. Proposal for international standardization of the use of lung ultrasound for COVID-19 patients; a simple, quantitative, reproducible method [published online ahead of print, 2020 Mar 30]. *J Ultrasound Med*. 2020;10.1002/jum.15285. doi:10.1002/jum.15285.
6. Soummer A, Perbet S, Brisson H, et al. Ultrasound assessment of lung aeration loss during a successful weaning trial predicts postextubation distress*. *Crit Care Med*. 2012;40(7):2064–2072.
7. Barbagelata A, Perna ER, Piskorz D, Lorenzatti A. Prevención del colapso del sistema de salud en pacientes cardiovasculares con COVID-19: El rol del cardiólogo en la reducción de la sobrecarga de las unidades de cuidados intensivos con el advenimiento del frío en América del Sur. Reporte de la Federación Argentina de Cardiología (FAC). *Rev Fed Arg Cardiol*. 2020; 49 (Reporte COVID19): 4-12. Disponible en: <http://fac.org.ar/2/revista/20v48s1/pdf/Suplemento2020-Covid19B.pdf>. Acceso: 2020 abril 10.