



Journal Homepage: -[www.journalijar.com](http://www.journalijar.com)  
**INTERNATIONAL JOURNAL OF  
 ADVANCED RESEARCH (IJAR)**

Article DOI:10.21474/IJAR01/9590  
 DOI URL: <http://dx.doi.org/10.21474/IJAR01/9590>



**RESEARCH ARTICLE**

**TRAITEMENT CHIRURGICAL DES PSEUDARTHROSES DU SCAPHOÏDE CARPIEN PAR LA  
 TECHNIQUE DE MATTI RUSSE.**

**O.Mamai , M.Tahar , N.El Berkani and F.Boutayeb.**  
 Chu Hassan Ii-Fes-Maroc.

**Manuscript Info**

**Manuscript History**

Received: 18 June 2019  
 Final Accepted: 20 July 2019  
 Published: August 2019

**Keywords**

scaphoïde carpien – pseudarthrose -  
 matti-russe – greffe cortico-spongieuse.

**Abstract**

Les fractures du scaphoïde représentent 60% des fractures du carpe [1], elles surviennent essentiellement chez des hommes jeunes à la suite d'une chute sur le poignet en hyper extension, 5 à 10 % d'entre elles ne consolident pas de manière définitive et évoluent ainsi vers la pseudarthrose [2].

La pseudarthrose du scaphoïde constitue en fait, la complication la plus fréquente et la plus redoutable des fractures de cet os carpien.

Les facteurs reconnus de pseudarthrose du scaphoïde sont la méconnaissance de la fracture initiale, la localisation de la fracture, son instabilité potentielle liée à l'orientation du trait de fracture, son déplacement et la nécrose du pôle proximal.

la technique de MATTI-RUSSE, est toujours considérée comme la méthode thérapeutique de choix et a donné de bons résultats. Néanmoins, le taux d'échec varie entre 15 à 20 % dans toutes les séries publiées [3-4-5].

Notre travail présente les résultats d'une série rétrospective de 20 cas de pseudarthroses du scaphoïde carpien, traitées chirurgicalement par greffe cortico-spongieuse non vascularisée de MATTI-RUSSE, prises en charge au sein du service de chirurgie traumatologique et orthopédique -A- du CHU HASSAN II de Fès sur une période de 05 ans entre Janvier 2014 et Janvier 2019.

L'intérêt de cette étude rétrospective est d'évaluer les résultats de cette série et les comparer aux données de la littérature. Nous discuterons le profil épidémiologique et radio-clinique de cette affection, des modalités du traitement chirurgical et montrer l'intérêt de la technique de MATTI-RUSSE dans la prise en charge thérapeutique de cette pathologie, des complications et des facteurs pronostiques.

*Copy Right, IJAR, 2019.. All rights reserved.*

**Introduction:-**

Le fréquence de la pseudarthrose du scaphoïde carpien reste difficile à déterminer du fait de la négligence de la fracture par les patients et le non diagnostic par le médecin : La pseudarthrose se produit dans un nombre inconnu des fractures du scaphoïde non reconnues initialement [6-9]. Cependant elle peut constituer une agression majeure au bon fonctionnement du poignet, du fait de la douleur et de la diminution de la force ce qui peut mettre en jeu le pronostic fonctionnel d'un adulte jeune en pleine activité professionnelle.

**Corresponding Author:-O.Mamai.**  
 Address:-Chu Hassan Ii-Fes-Maroc.

Lorsqu'elle prise en charge correctement, l'évolution est favorable, sinon les interventions se succèdent et le résultat est souvent catastrophique.

De nombreuses techniques chirurgicales sont décrites et les choix thérapeutiques sont nombreux et controversés.

La technique de MATTI-RUSSE qui consiste en l'utilisation d'un greffon cortico-spongieux non vascularisé, a donné de bons résultats mais le taux d'échec est estimé entre 15 et 20% dans toutes les séries publiées [3-5].

### **Materiel Et Methodes:-**

Il s'agit d'une étude rétrospective s'étalant sur une durée de 05 ans ( Janvier 2014 à Janvier 2019) à propos de 20 cas de pseudarthrose du scaphoïde carpien traitées chirurgicalement au sein du CHU HASSAN II de Fès. Le but de l'étude est d'évaluer le profil épidémiologique des pseudarthroses du scaphoïde ainsi que les résultats cliniques et radiologiques des pseudarthroses du scaphoïde traitées par la technique de Matti-Russe et stabilisées par vissage ou embrochage, et de déterminer les facteurs pronostics ainsi que les complications.

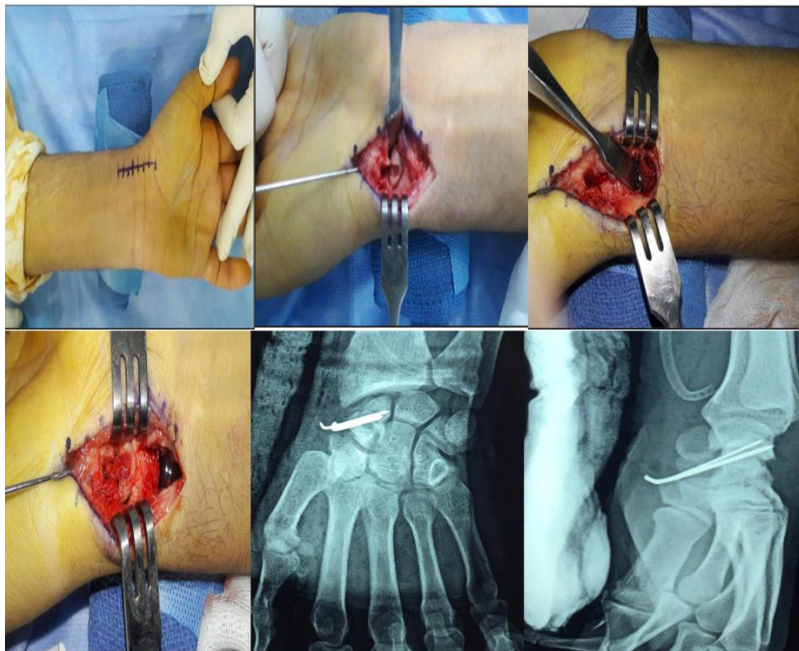
Nous avons inclus dans notre série, tous les patients ayant une pseudarthrose du scaphoïde corporelle stade I,II et IIIA de la classification d'Alnot après traitement orthopédique, chirurgical ou fracture négligée.

Ont été exclues tous les patients présentant une pseudarthrose du scaphoïde, traitée selon un procédé autre que la technique de MATTI-RUSSE, pseudarthroses polaires supérieures, traitement chirurgicale par voie d'abord postérieure, et les pseudarthrose stade IIIB et IV d'Alnot.

Une anesthésie locorégionale par bloc axillaire a été utilisé chez la totalité de nos patients, membre supérieur sur une table accessoire, garrot à la racine du membre. La voie d'abord antérieure de Henry était d'utilisation exclusive.

On réalise ensuite une capsulotomie antérieure et le foyer de pseudarthrose est exposé. On réalise ensuite un avivement du foyer en creusant une tranchée et le greffon cortico-spongieux est prélevé de la face antérieure de l'extrémité distale du radius. Enfin on réalise un comblement du foyer de pseudarthrose.

Une fixation du foyer est ensuite réalisée à l'aide de broches ou simple vissage d'Herbert.



### **Resultats:-**

L'âge de nos patients varié entre 18 et 51 ans avec une moyenne de 31,15 ans, et la tranche d'âge entre 20 et 40 ans était la plus touchée. Les hommes ont été plus touchés ( 16 hommes contre 4 femmes) du fait de la fréquence des accidents de sport qui présentent l'étiologie la plus fréquente avec 60% contre 10% pour les accidents de la voie

public et 30% pour les chutes. La majorité de nos patients étaient des travailleurs manuels de force et le coté dominant était touché dans 75%. 16 patients ont bénéficié initialement d'un traitement orthopédique et 4 fractures étaient passées inaperçues.

Le délai moyen entre le traumatisme initial et la prise en charge de la pseudarthrose du scaphoïde était de 18,05 mois.

La douleur, maître symptôme constituait le principal motif de consultation, et les autres signes rapportés étaient : l'impotence fonctionnelle ainsi qu'une limitation de la mobilité du poignet, la raideur et la déformation du poignet.

**Tableau 1:-**Motif de consultation :

Motif de consultation	Nombre de cas	Pourcentage (%)
La Douleur	20	100
Impotence fonctionnelle	12	60
Raideur du poignet	1	5
Déformation du poignet	1	5

Tous nos patients ont bénéficié d'un bilan radiologique standard comportant une radiographie du poignet face : Demandée en première intention, elle permet une interprétation de tous les os du carpe, ainsi qu'une analyse satisfaisante du scaphoïde; bord interne, bord externe et tubérosité [13-14-15-16-17], et d'une radiographie profil, face avec inclinaison cubitale et incidence de SCHNECK. Une tomодensitométrie a été réalisée chez 08 de nos patient dans le but de la recherche d'une déformation de scaphoïde. Nous n'avons réalisé aucun arthroscanner ni imagerie par résonance magnétique ( Cout élevé et rendez-vous lointain).

Nous avons adopté la classification d'Alnot (Symposium de la SOFCOT 1988) : 2 cas étaient stade I (10%), 7 cas stade IIA (35%) , 8 cas stade IIB (40%) et 3 cas étaient stade IIIA soit 15%.

Tous nos patients ont bénéficié d'une cure de pseudarthrose par la technique de MATTI-RUSSE avec mise en place d'un greffon cortico-spongieux à partir de la styloïde radiale par voie d'abord antérieure de HENRY et fixation du montage par brochage ou vissage d'Herbert. Une immobilisation post opératoire par simple manchette plâtrée antérieure chez tous nos patient avec une durée moyenne de 30 jours. Pour l'évaluation post-opératoire nous avons adopté le score de MAYO WRIST qui combine une évaluation subjective et objective en étudiant la douleur , mobilité , force et satisfaction du patient et les résultats étaient comme indiqué dans le tableau 2 :

**Tableau 2:-**Répartition des résultats en fonction du stade de la pseudarthrose selon la classification d'Alnot :

	Stade I	Stade IIA	Stade IIB	Stade IIIA	Total
Excellent	2	5	1	0	8
Bon	0	2	3	0	5
Moyen	0	0	4	1	5
Mauvais	0	0	0	2	2
Total	2	7	8	3	20

Le taux de consolidation était de 90% et Nous n'avons eu aucun cas de complications précoce et 4 de nos patients avaient présenté des complications tardives réparties comme suit : 1 cas de cal vicieux, 1 cas d'algodystrophie et 2 raideurs du poignet.

### Discussion:-

Cinq à dix pour cent des fractures du scaphoïde carpien ne consolident pas de manière définitive et évoluent ainsi vers la pseudarthrose [1]. Dans la littérature, la pseudarthrose du scaphoïde se produit dans environ 5 à 10% des fractures traitées par plâtre [1], bien que Herbert et Ficher ont rapporté une incidence de l'ordre de 50% [8]. La pseudarthrose se produit également dans un nombre inconnu des fractures du scaphoïde non reconnues initialement [4-7].

La pseudarthrose du scaphoïde atteint le plus souvent des sujets jeunes de sexe masculin et en pleine activité professionnelle et les accidents de sport sont à l'origine de la plupart des fractures du scaphoïde et le coté dominant est le plus souvent touché ( Tableau 3 ) [10-11-12]. Ce qui doit susciter toute l'attention pour une prise en charge optimale de ces patients, afin de leur permettre une reprise professionnelle et sportive dans les plus brefs délais.

**Tableau 3:**-Répartition de la pseudarthrose du scaphoïde en fonction de l'âge, sexe, et coté dominant :

	Nombre de cas	Age moyen (ans)	Sexe	Coté dominant
Honning VD. et al (1991)	77	54	74 Hommes (96%)	52%
Chantelot C. et al (2005)	58	26,7	51 Hommes (88%)	65%
Lebellec Y. et al (2008)	47	29	41 Hommes (87%)	
Notre série	20	31,15	16 Hommes (75%)	75%

La majorité des patients se présentent avec des pseudarthroses plus ou moins récentes souvent stade IIA ou IIB comme montre dans le tableau 4 :

**Tableau 4:**-Stade de la pseudarthrose au moment du diagnostic :

Variété d'Alnot	Notre série	Honning VD et al	Chantelot C et al
Stade I	10%	21%	22%
Stade IIA	35%	60%	35%
Stade IIB	40%	0%	38%
Stade IIIA- Stade IIIB	15%	13%	5%
Stade IV	0%	0%	0%

La majorité des auteurs utilise la voie d'abord antérieure du fait qu'elle préserve la vascularisation du scaphoïde qui est à prédominance dorsal [18]. La réalisation d'un décroché palmaire interne et possible pour une meilleure exposition du scaphoïde ainsi que la face antérieure du radius de laquelle le greffon cortico spongieux est prélevé. Néanmoins, dans les pseudarthroses avec une perte de substance osseuse importante, le greffon à partir du radius distal pourrait être insuffisant contrairement à un greffon iliaque, mais ce dernier peut être source de morbidité comme ont signalé certains auteurs à type d'hématome ou d'infection, de douleurs prolongées, ou de lésions du nerf fémoro-cutané [19-20].

Comme dans la littérature, on a opté pour une fixation du montage, soit par un embrochage ou par vissage d'Hebert. Et le taux de consolidation obtenu était de l'ordre de 90%.

**Tableau 5:**-Techniques chirurgicales utilisées et résultats :

	Notre serie (%)	Lebellec Y et al (%)	Chantelot C et al (%)
Voie d'abord antérieure	100	100	93
Voie d'abord aostérieure	0	0	7
Greffon iliaque	0		86
Greffon radial	100		14
Ostéosynthèse par broches	75	100	33
Ostéosynthèse par vissage	25	0	15
Agrafes	0	0	9
Pas d'ostéosynthèse	0	0	43
Taux de consolidation	90	87	89

La plupart des auteurs n'utilisent pas de score fonctionnel, et ne s'intéressent qu'à la consolidation ou non de la pseudarthrose. Or, les patients ne se plaignent pas directement de leur pseudarthrose, mais de ses conséquences (la douleur, la diminution de la mobilité et de la force, ...). 18 de nos patients ont repris leur travail antérieur, et l'amélioration porte surtout sur la douleur. La mobilité est souvent diminuée, la force est également en moyenne diminuée mais s'améliore après la consolidation et rééducation. Globalement, les greffes cortico-spongieuses non vascularisées donnent des résultats subjectifs excellents.

**Tableau 6:**-Comparaison des résultats fonctionnels d'une cure de pseudarthrose du scaphoïde dans la littérature :

Étude	Résultats fonctionnels
Chantelot C et al (2005)	-Excellents: 82%

	-Bons: 9% -Moyens: 6% -Mauvais: 3%
Lebellec Y et al (2008)	-Excellents: 3,6% -Bons: 60,7% -Moyens: 14,3%
Notre Série ( 2019)	-Excellents: 40% -Bons: 25% -Moyens: 25% -Mauvais: 10%

### Conclusion:-

La pseudarthrose du scaphoïde constitue un véritable défis thérapeutique aux chirurgiens, car une mauvaise prise en charge du patient est synonyme d'un impact fonctionnel catastrophique du patient.

La technique de MATTI RUSSE a démontré sa fiabilité dans le traitement des pseudarthrose du scaphoïde en assurant la consolidation et la restauration de la forme du scaphoïde.

Une prise en charge précoce avant l'installation de l'arthrose est garant d'un bon résultat fonctionnel.

### Références:

- Hove (1999), L.M., Epidemiology of scaphoid fractures in Bergen, Norway. Scand J Plast Reconstr Surg Hand Surg, 33(4): 423-6.
- Prosser GH, Isbister ES (2003) The presentation of scaphoid non-union. Injury 34: 646-5
- Judet R, Roy C (1965) Fractures et pseudarthroses du scaphoïde carpien. Utilisation d'un greffon vascularisé. Actualité de chirurgie orthopédique. Traitement de la pseudarthrose du scaphoïde carpien par le greffon pédiculé.
- Yakoubi C, Mathoulin GEM (2009) Présentation des résultats cliniques et radiologiques d'un greffon vascularisé à propos de 32 cas .
- Y Allieu (1982) L'instabilité du carpe instabilités ligamentaire et désaxations intra-carpiennes conférence d'enseignement.
- Cooney W -P, linscheid R-L, dobyns J-H, wood M-B. Scaphoïde non union, rol of anterior interpositional. Bone grafts j hand surg 13A:635-50.
- Fik G-R (1970) Carpal instability and the fractured scaphoïde. Ann Roy coll surg: 46-76.
- Herbert T-J, Fisher W-E (1984) Management of the fractured scaphoid using a new bone screw. J Bone Joint Surg 66: 114-23.
- Lindstrom G, Nystrom A (1992) Natural history of scaphoid nonunion with special reference to asymptomatic cases. J Hand Surg 17: 697-700.
- LE BELLEC Y, ALNOT JY (2008) Traitement des pseudarthroses du scaphoïde carpien par greffe corticospongieuse non vascularisée: étude rétrospective de 47 cas Chirurgie de la main 27: 154-159
- LENOIR H, LAZERGES C, COULET B, MARES O, CHAMMAS M (2011) Résultats à long terme du traitement chirurgical des pseudarthroses du scaphoïde : influence de la correction du DISI Chirurgie de la main 30: 400-405
- JESSU M, WAVREILLE G, STROUK G, FONTAINE C, CHANTELOT C (2008) Pseudarthroses du scaphoïde traitées par greffon vascularisé de Kuhlmann: Résultats radiographiques et complications Chirurgie de la main 27: 87-96
- THEBAUD A. Pseudarthrose du scaphoïde, bilan et classification Nantes Assistance Main
- BLUM A, WALTER F, PAYAFAR A, WITTE Y, LUDIG T, ROLAND J (2008) Radiography of the upper limb revisited: the shoulder and the wrist. J Radiol 82: 355-69; 371-72.
- DEMONDION X, BOUTRY N, KHALIL C, COTTEN A (2008) Les radiographies simples du poignet et de la main. J Radiol 89: 640-53.
- ZEITOUN F, DUBERT T, LAREDO JD (2001) Imaging of the wrist and of the hand: what is the best modality? J Radiol 82: 335-352; 353-54

17. RHEMREV S-J, OOTES D, BEERES F-J-P, MEYLAERTS S-A- G, SCHIPPER I-B (2011) Current methods of diagnosis and treatment of scaphoid fractures International Journal of Emergency Medicine4: 4
18. Kuhlmann J-N, Mimoun M, Boabighi A, Baux S (1987) Vascularized bone graft pedicled on the volar carpal artery for non union of the scaphoid. J Hand Surg 12: 203
19. IDOU O, MARTIN B, GOMIS R (1996) Étude rétrospective d'une série de trente-trois pseudarthroses du scaphoïde carpien par intervention de Matti-Russe. La Main 1: 291-8
20. CARPENTIER E, SARTORIUS C (1995) Scaphoïd non-unions: treatment by open reduction, bone graft, and staple fixation. J Hand Surg 20A: 235-40.