

La Clinica Terapeutica

Estratti dal vol. 160 (6)

Novembre - Dicembre 2009

P. Barbagli, R. Bollettin

**Nostre esperienze nel trattamento
del dolore cronico benigno
mediante infiltrazione di cicatrici
con anestetico locale**



Società Editrice Universo
Via G.B. Morgagni 1 - 00161 Roma
06/4402054; 06/44231171; Fax 06/4402033
www.seu-roma.it; seu@seu-roma.it

Nostre esperienze nel trattamento del dolore cronico benigno mediante infiltrazione di cicatrici con anestetico locale

P. Barbagli, R. Bollettin

A.P.S.S. Trento, Distretto "Alto Garda e Ledro", Ambulatorio di Terapia Antalgica, Riva del Garda (TN), A.I.R.A.S. (Associazione Italiana per la Ricerca e l'Aggiornamento Scientifico), c/o Istituto di Anestesiologia e Rianimazione dell'Università di Padova, Italia

Riassunto

Obiettivi. Presentare una possibile terapia risolutiva del dolore cronico benigno mediante l'infiltrazione con un anestetico locale (lidocaina 0,5-1%) di una o più cicatrici.

Materiali e Metodi. Da una casistica di 2145 casi trattati con anestetici locali sono stati estratti 7 casi di interesse clinico-terapeutico trattati mediante infiltrazione locale cicatriziale di lidocaina 0,5-1%.

Risultati. I dati clinici e terapeutici dei 7 casi di dolore cronico mostrano una stabile risoluzione della sintomatologia dolorosa ad un follow-up di almeno 2 anni dalla infiltrazione cicatriziale con lidocaina 0,5-1%.

Conclusioni. Questa casistica conferma l'ipotesi di un possibile ruolo eziologico delle cicatrici nel determinare sindromi dolorose benigne, così come sostenuto fin dagli anni '40 dai fratelli Huneke, e confermato anche da una recente review sull'argomento. *Clin Ter 2009; 160(6):445-449*

Parole chiave: cicatrice, dolore, lidocaina

Introduzione

È da tempo noto e documentato che le cicatrici, in particolare se ipertrofiche e cheloidee, debbano talvolta essere considerate delle vere e proprie patologie (1, 2), e possano frequentemente causare dolore locale (3, 4). Per esempio, in uno studio su 220 pazienti che hanno subito un taglio cesareo, dopo circa 1 anno il 12% delle donne intervistate riferiva dolore alla cicatrice addominale, e il 6% riferiva un dolore praticamente tutti i giorni (5). Meno frequente, ma comunque documentata, la possibilità che una cicatrice possa causare dolore a distanza intrappolando nervi o radici nervose, quali p. es. lo sciatico (6-8). Scarsamente considerata invece, nella letteratura scientifica più accreditata, forse perché più difficile da giustificare su basi neurofisiologiche, la possibilità che delle cicatrici possano causare dolore a distanza anche in zone non correlate metamericamente.

Tale possibile ruolo eziologico, benché poco rappresentato nella moderna letteratura algologica, si deve

Abstract

Our experiences in chronic benign pain by injecting local anaesthetic into scars

Objectives. To refer a possible resolving treatment of chronic benign pain by injecting local anaesthetics into scars.

Materials and Methods. This original article consists of 7 interesting cases who have been extracted by a group of 2145 patients treated with local anaesthetic (lidocaine 0.5-1%), of one or more than one scar.

Results. The clinical and therapeutical data of a 2 years follow up show that in these 7 cases of chronic benign pain, treated by injecting local anaesthetic (lidocaine 0.5-1%) into one or more scars, the algic symptomatology stably disappeared.

Conclusions. This record of cases confirms the hypothesis of a possible aetiological role of scars in causing benign chronic painful syndromes, as stated by Brothers Huneke in the 40's and validated by a recent review on the topic. *Clin Ter 2009; 160(6):445-449*

Key words: lidocaine, pain, scar

alle intuizioni e alle esperienze cliniche dei fondatori della cosiddetta "neuralterapia", i fratelli Huneke (9-12). E sempre gli Huneke hanno proposto l'uso degli anestetici locali, come test diagnostico e terapeutico, per neutralizzare la cicatrice o le cicatrici considerate "campi perturbanti" ("Störfeld"), cioè causa di disturbi cronici a distanza. La teoria del "campo perturbante", il concetto cioè che processi patologici e/o flogistici, tra i quali le cicatrici, ma anche, tra i più frequenti, i foci dentari, le infiammazioni delle tonsille, della prostata, degli organi annessiali, ha avuto una notevole popolarità soprattutto nel mondo germanico, dal quale proviene la maggior parte degli studi (13, 14).

La tecnica dell'infiltrazione delle cicatrici è ben descritta in tutti i testi "classici" della neuralterapia secondo Huneke (15-17).

In particolare, viene raccomandato di infiltrare tutta la cicatrice mediante ponfi a distanza di 1-2 cm uno dall'altro, nonché anche in profondità (15). Si consideri inoltre

che le cicatrici potenzialmente interessate non sono solo quelle cutanee, ma anche quelle di strutture tissutali con pregresse lesioni o infiammazioni, e quindi nel sottocute, nei muscoli, nelle ossa e in ogni altro organo (17). In questi casi, diventa ovviamente difficile o addirittura impossibile, dal punto di vista tecnico, raggiungere queste "cicatrici". È possibile però raggiungere praticamente ogni distretto corporeo mediante blocchi nervosi sui nervi afferenti la zona interessata, o infiltrarlo direttamente, con tecniche che variano da organo a organo e che sono dettagliatamente descritte nei testi di anestesia locale (18, 19), di ortopedia (20) o di terapia antalgica (21). La quantità di anestetico locale, in genere procaina o lidocaina, è molto variabile e dipende dalle dimensioni della cicatrice stessa. In caso di cicatrici molto estese, come per esempio dopo ustioni o trapianti cutanee, queste richiedono una diluizione dell'anestetico o l'infiltrazione frazionata in più sedute. Viene anche consigliata (16), in questi casi, l'insufflazione di aria prima dell'anestetico, in modo da ridurre considerevolmente la quantità necessaria di anestetico. Barop sottolinea inoltre che le dimensioni della cicatrice non sono correlate all'importanza del disturbo correlato: in pratica, cicatrici pressoché invisibili possono causare disturbi a distanza anche gravi, mentre cicatrici estese possono non provocare alcun problema. Quando possibile, è meglio infiltrare tutte le cicatrici in un'unica seduta, poiché talvolta il disturbo è causato da più cicatrici insieme, cioè dalla loro somma o interazione patologica (17). Nel caso l'infiltrazione con anestetico di una cicatrice risolva soltanto temporaneamente una patologia dolorosa o di altra natura, dovrà essere presa in considerazione l'escissione chirurgica della cicatrice stessa, cioè la sua distruzione (16).

In una recente review sull'argomento (22) vengono riferiti oltre 150 casi nei quali la relazione tra cicatrici e sindromi dolorose croniche a distanza sembra particolarmente stretta, casi nei quali l'infiltrazione delle cicatrici con un anestetico locale, ma anche mediante la semplice infissione di aghi, o il trattamento con altre metodiche non invasive, quali p. es. il laser, ha provocato la scomparsa o il netto miglioramento di patologie dolorose a distanza.

Pertanto, le teorie dei neuralterapeuti tedeschi che qui abbiamo riferito vengono da questa review suffragate da una discreta casistica, che finora risultava dispersa in pubblicazioni disparate e quasi sempre scarsamente note alla comunità scientifica internazionale.

Materiali e Metodi

Nel corso di una più che ventennale pratica terapeutica con gli anestetici locali, dal 1981 al 31.12.2008 abbiamo trattato 1996 casi di dolore e 139 casi di patologie non dolorose, per un totale di 2145 casi, con risultati che vengono riferiti in altre sedi (23-25).

Nella quasi totalità dei casi è stata usata la lidocaina allo 0,5 %, nella quantità media di circa 10 cc. Le tecniche più usate sono state i ponfi e le iniezioni intramuscolari, mentre più raramente sono state usate le endovenose, le intra-articolari e i blocchi nervosi.

Risultati

Non vi è stata alcuna complicità né importanti reazioni avverse dovute all'anestetico locale, se si eccettua il caso di un ictus, nel quale difficilmente può essere attribuito alla terapia praticata un qualche nesso causale. L'ictus, in seguito al quale il paziente dopo qualche giorno è deceduto, è avvenuto il giorno successivo a una seduta, nella quale erano stati praticati dei semplici ponfi periarticolari per poliartrosi. In 17 casi (0,8%) sono stati riferiti lievi sintomi attribuibili alla terapia praticata. In particolare vi sono stati 8 casi di lipotimia (prontamente regredita) durante le sedute o nelle ore successive, 4 casi di transitoria reazione locale orticarioide, 1 caso di palpitazioni la notte della seduta, 1 caso di "dispnea" e tosse (spontaneamente regredita dopo qualche ora) qualche ora dopo la seduta, 1 caso con lieve malessere dopo la seduta, 1 caso con vomito dopo qualche ora, 1 caso di nausea dopo qualche ora, 1 caso di crisi stenocardica dopo qualche ora (in paziente anginoso).

In 112 casi di patologie dolorose e in 9 di patologie non dolorose, sono state infiltrate una o più cicatrici, da sole o in associazione con altre tecniche (p. es. ponfi, iniezioni intramuscolari, blocchi nervosi, intra-articolari, ecc.).

In 31 casi di patologie dolorose e in 1 caso di patologie non dolorose, l'infiltrazione delle cicatrici è stata l'unica tecnica terapeutica.

Vengono qui riferiti nei dettagli 7 casi nei quali la sola infiltrazione di una o più cicatrici mediante un anestetico locale (lidocaina 0,5-1%) ha provocato la scomparsa definitiva di una sindrome dolorosa cronica. Questi casi fanno ritenere pertanto che le cicatrici abbiano talvolta un ruolo eziologico nel provocare sindromi dolorose a distanza.

Caso 1. F.K., m., a. 38. Dall' '87 (dopo triplo bypass coronarico) ha dolori dappertutto "nelle ossa", avvertiti a partenza dalla cicatrice sternale, che appare cheloidea, arrossata e dolente. Infiltrata (9.89) con lidocaina 0,5 %, scomparsa pressoché immediata di tutti dolori per circa 1 mese. Una nuova infiltrazione (8.10.89) provoca una nuova scomparsa per circa 6 mesi. Una terza (2.5.90) dà un benessere per 2 anni e mezzo. Quarta e definitiva infiltrazione (29.7.93) con benessere che dura fino all'ultimo follow-up (8.2006). La cicatrice non è più dolente e arrossata, ed appare anche più "morbida" al tatto (22).

Caso 2. A.F., f., a. 73. Da circa 3 mesi nevralgia del nervo sciatico popliteo esterno sin., anche notturno ed ingravescente, resistente a FANS per os e i.m., agopuntura ed infiltrazioni cortisoniche. Infiltrando con lidocaina 1 % (8.1.99) una piccola cicatrice (quasi invisibile e non dolente) nella zona riferita dolente, dovuta ad un intervento di 13 anni prima (sezione vena perforante), si ha la sparizione immediata del dolore, che ha continuato a persistere fino all'ultimo controllo del 27.7.2005 (follow-up di 6 anni e 7 mesi) (22).

Caso 3. T.R., f., a. 50. Da 5 anni lombocuralgia - sciataglia sin. (dolore lombare-inguinale-coscia e alluce), con TAC negativa per ernie e artrosi. Ripetuti blocchi (10) con lidocaina 0,5 % di una cicatrice addominale (dolente e arrossata) dovuta al taglio cesareo a circa 25 anni, e di una grossa cicatrice glutea sin. presente fin da bambina (la paziente

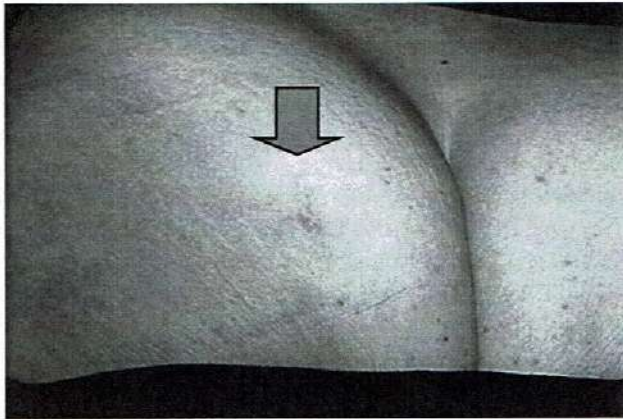


Fig. 1. Caso 3 (T.R.). Cicatrice glutea sin.

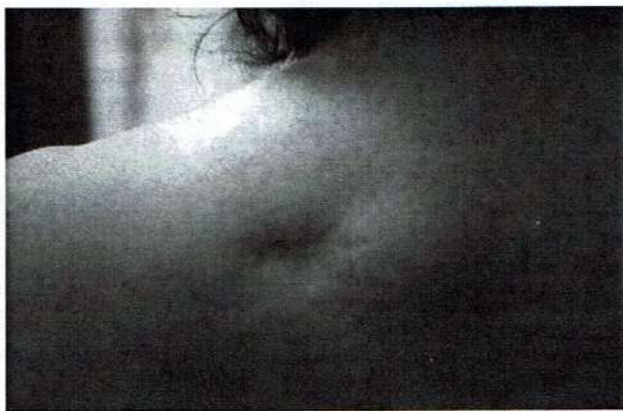

Fig. 2. Caso 5 (P.R.). Cicatrice dorsale alta sinistra (prima del trattamento).

non ricorda la causa) (Fig. 1), che si presenta dolentissima alla palpazione, danno un progressivo miglioramento della sintomatologia, fino alla scomparsa (12.99). Alla parziale ricomparsa dei sintomi dopo 8 mesi, altre 2 infiltrazioni (28 e 31.8.2000) della sola cicatrice glutea (quella addominale non era più dolente) provocavano la quasi totale scomparsa del dolore, che è durata fino all'ultimo follow-up (28.7.2005), dopo 4 anni e 7 mesi (22).

Caso 4. G.C., F., a. 30. Lombalgia da 1 anno. Il 27.12.2004 infiltrata con lidocaina 1% cicatrice da appendicectomia del 1984, non dolente. Dopo l'infiltrazione, senza altri interventi terapeutici, progressivo miglioramento della lombalgia, fino a scomparsa dopo circa 1 mese, che perdura fino all'ultimo controllo di 2 anni e 7 mesi dopo (7.2007).

Caso 5. R.P., F., a. 46. Da 3 anni cervicalgia con vertigini e cefalea, da presumibile sindrome miofasciale del trapezio. La paziente riferisce che il dolore "parte" da una cicatrice (Fig. 2) presente in zona dorsale alta sinistra, dovuta all'asportazione di un lipoma 3 anni e qualche mese prima. La cicatrice inoltre prude e "tira". È stata "riaperta" dal chirurgo circa un anno prima, per cercare di ovviare a questi disturbi locali. Dopo questo nuovo intervento la situazione è peggiorata. Viene infiltrata con lidocaina 1% il 23.3.2005, con immediato miglioramento della cervical-

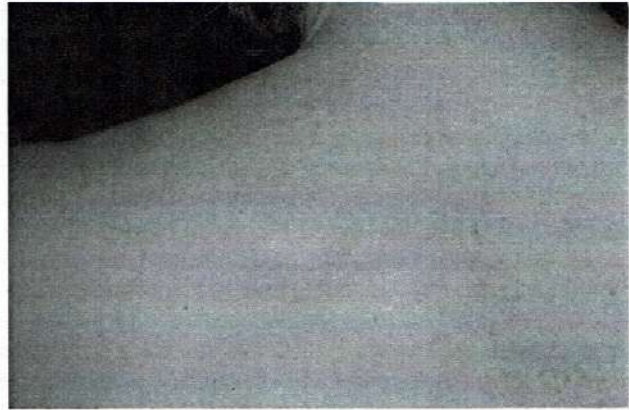


Fig. 3. Caso 5 (P.R.). Cicatrice dorsale alta sinistra (dopo il trattamento).

gia e della motilità del collo. Il giorno dopo il dolore era scomparso, sia quello localizzato alla cicatrice che quello a distanza. Dopo una settimana di scomparsa dei disturbi locali e a distanza, lieve ripresa del dolore (leggero formicolio) al collo. Nuova infiltrazione il 30.3.2005, con nuovo immediato benessere, che perdura fino al follow-up di 2 anni e 4 mesi dopo (27.7.2007). La cicatrice, dopo le infiltrazioni (Fig. 3) appare più pallida, meno "infossata" e più lineare, oltre che meno dolente e più morbida al tatto.

Caso 6. T.S., M., a. 37. Lombocuralgia bilaterale più a destra da circa 4 anni, con periodi di benessere, periodi di scarso dolore, ed alcune crisi molto dolorose di ca 10 giorni. Al momento della visita (6.4.2005) era in corso una di queste crisi, in trattamento con FANS im con parziale miglioramento.

L'8.4.2005 vengono infiltrate con lidocaina 0,5% tutte le cicatrici: 1) caviglia sin. (malleolo est.) dall'87; 2) caviglia dx (malleolo int.) dal '92 (frattura da incidente in montagna); 3) taglio per appendicite a 12 a. Immediata scomparsa del dolore, che perdura fino all'ultimo follow-up dopo 2 anni e 4 mesi (27.7.2007).

Caso 7. A.N., F., a. 59. Da 4 anni dolore lombosciaticco, lombocuralgico e addominale di incerta origine, nonostante le indagini strumentali (TAC, RM) effettuate. Inefficaci tutte le terapie effettuate (TENS, massaggi, trazioni lombari, osteopatia). Infiltrate (15.7.2005) con lidocaina 1% cicatrici addominali (da doppio taglio cesareo di 28 e 30 anni prima; da colecistectomia di 10 anni prima; da appendicite di 50 anni prima). Immediata sparizione del dolore durata circa 3 giorni. Tornato lieve dolore sacrale. Nuova infiltrazione dopo 10 giorni. Ancora sparizione totale del dolore, di durata di circa 3 giorni, dopo i quali vi è una leggera recidiva del dolore esclusivamente sacrale. Il 3.8.2005 nuova infiltrazione come le precedenti, con sparizione totale del dolore. All'ultimo controllo (3.2007), dopo 2 anni e 7 mesi permane la scomparsa del dolore.

Discussione

In questa casistica, in 3 casi (casi 2, 4 e 6) è stata sufficiente, per la risoluzione della patologia algica, una singola infiltrazione di una o più cicatrici, mentre negli altri 4 casi

sono state necessarie, rispettivamente, 2 (caso 5), 3 (caso 7), 4 (caso 1) ed infine 12 sedute (caso 3), rispettando comunque sempre la regola, riportata nei testi di neuralterapia classica (9, 16, 17), che ogni volta il periodo di benessere aumenta. Nel caso 3, nel quale sono state necessarie 12 sedute, con un primo ciclo di 10 ed un secondo di 2, probabilmente vi è stata difficoltà nel "bloccare" interamente la cicatrice glutea, per la sua estensione e profondità.

I dati riportati sulle complicanze e reazioni avverse dovute alla terapia con anestetici locali, in particolare alla lidocaina 0,5% in quantità media di circa 10 cc, cioè in dosaggi e concentrazioni inferiori a quelli usualmente impiegati per altri usi terapeutici, confermano l'innocuità delle tecniche neuralterapeutiche usate e la sicurezza degli anestetici locali, già note peraltro in letteratura (26, 27).

I casi descritti, nei quali un'algia cronica di non chiara origine, ma comunque benigna, è stata risolta in modo definitivo, con follow-up di almeno 2 anni, mediante l'infiltrazione, una o più volte, di una o più cicatrici con un anestetico locale (lidocaina), sembrano confermare l'ipotesi che delle cicatrici possano determinare l'insorgere e il perdurare di sindromi dolorose croniche a distanza, anche in zone non connesse metamericamente, e che sia spesso sufficiente infiltrare con un anestetico locale la o le cicatrici, una o più volte, per ottenere la remissione definitiva della sindrome.

Il meccanismo d'azione invocato è l'interruzione dello stimolo algogeno, che agisce probabilmente attraverso la rete del sistema neurovegetativo. L'ipotesi più completa e convincente appare quella di Ceccherelli (28), secondo il quale "una afferenza dolorosa, anche subliminale ma continua, originatasi dalla cicatrice per irritazione delle terminazioni nervose libere (fibre C), non agisce solamente a livello midollare bensì interessa il sistema nervoso nella sua totalità, rendendolo ipereccitabile e diminuendo l'efficacia dei sistemi antinocicettivi centrali discendenti. Ciò esercita una azione facilitatrice sullo stimolo algogeno ed in genere su stimoli stressanti di qualsivoglia natura, esponendo così l'organismo ad ogni sorta di patologia funzionale".

Gli anestetici locali, oltre ad esercitare un'azione di "blocco" sulle fibre nervose, hanno anche un'azione locale sulla cicatrice stessa, visibile anche macroscopicamente. La cicatrice diventa più morbida e meno infiammata, cioè tende ad appiattirsi e ad essere più pallida e simile al tessuto circostante (17).

Vi è poi l'ipotesi posturale (29), secondo la quale le cicatrici hanno un importante ruolo nel disregolare il sistema tonico posturale; e i disturbi posturali sarebbero il *primum movens* nel determinare, e mantenere, la maggior parte delle patologie dolorose dell'apparato locomotore, così come di quasi tutte le emicranie.

Tutte le cicatrici, infatti, stirano i recettori cutanei provocando quindi informazioni errate al sistema nervoso centrale, il quale provocherà un aggiustamento scorretto del muscolo corrispondente. P. es., una cicatrice mediana anteriore provocherà un disequilibrio anteriore del centro di gravità del corpo, mentre una cicatrice laterale provocherà rotazioni.

Resta da determinare la reale incidenza di tale evento fisiopatologico, cioè quanto sia frequente nella pratica clinica quotidiana. Infatti, non tutte le cicatrici sono necessariamente causa di disturbi locali o a distanza. Per esempio Stacher (30), esaminando la resistenza elettrica delle cicatrici, ha

trovato che solo nelle cicatrici causa di disturbi a distanza vi è un netto aumento di tale resistenza. Tale resistenza, dopo infiltrazione con anestetico locale, diminuiva fino quasi alla normalità.

Al fine di chiarire la reale incidenza eziologia delle cicatrici nel determinare sindromi dolorose croniche, sarebbero comunque auspicabili studi nei quali tutte le cicatrici presenti vengano trattate sistematicamente, in una sola seduta, in un numero elevato (almeno un centinaio) di sindromi dolorose croniche consecutive. Secondo la nostra esperienza, qui riportata, solo in sette casi su 1996, cioè soltanto nello 0,3% dei casi, vi è stata la completa risoluzione della sindrome algica. Va però precisato che solo in 112 casi sono state infiltrate delle cicatrici, poiché l'infiltrazione delle cicatrici è stata effettuata soltanto in quei casi nei quali o non vi era stata soddisfacente risposta mediante altre tecniche di infiltrazione di anestetico, oppure quando dei dati anamnestici ponevano il dubbio sulla possibile patogenicità delle cicatrici. Pertanto, quando sono state infiltrate una o più cicatrici, la percentuale di successo è stata del 6,25%. Nella maggioranza dei casi le cicatrici sono state infiltrate, nella stessa seduta, insieme ad altre strutture anatomiche, e quindi non è stato possibile determinare quale di queste tecniche sia stata a provocare il possibile miglioramento. Solo in 31 casi è stata effettuata l'infiltrazione soltanto di cicatrici, una o più di una. Pertanto, in 7 casi sui 31 sospettati, cioè nel 22,6%, l'infiltrazione delle cicatrici è stata risolutiva. Percentuale che, se confermata, appare decisamente alta e meritevole di approfondimenti. Inoltre, tale percentuale si avvicina agli unici due studi, a conoscenza degli Autori, in qualche modo comparabili al presente.

Un primo studio (31) in questo senso ha indagato 100 soggetti nei quali è stata infiltrata una sola cicatrice, l'ombelico, tra l'altro l'unica cicatrice presente in tutti gli esseri umani. Tra gli altri dati, nel 18% viene rilevata la sparizione, con follow-up di 3 mesi, di diversi disturbi, quali asma, dolori addominali, cistiti croniche, cefalee e lombalgie.

Il secondo studio è quello riferito da Schoeler (32) al XIII Congresso della Società Internazionale di Neuralterapia, sui risultati di uno studio multicentrico nella nevralgia del trigemino. Su 639 casi trattati, ben 67 (il 10,5%) sono stati risolti o comunque migliorati mediante infiltrazione anestetica di una o più cicatrici. Percentuali di questo tipo, se confermate, potrebbero cambiare l'approccio terapeutico alle sindromi dolorose croniche, in particolare a quelle senza apparenti cause, particolarmente frequenti nella pratica ambulatoriale quotidiana; portando tra le terapie di prima scelta, anche per la facilità ed innocuità della tecnica terapeutica, l'infiltrazione con anestetici locali delle cicatrici.

Bibliografia

1. Kadanoff D. Neurotization and innervation of the human scar-keloids. *Z Haut Geschlechtskr* 1969; 44(21):925-30
2. Van der Zypen E. The neuropathology of skin scars. *Hypokrates* 1965; 36(16):618-20
3. Lee SS, Yosipovitch G, Chan YH et al. Pruritus, pain, and small nerve fiber function in keloids: a controlled study. *J Am Acad Dermatol* 2004; 51(6):1002-6

4. Defalque RJ. Painful trigger points in surgical scars. *Anesth Analg* 1982; 61:518-20
5. Nikolajsen L, Sorensen HC, Jensen TS, et al. Chronic pain following Caesarean section. *Acta Anaesthesiol Scand* 2004; 48(1):111-16
6. Oldershaw JB, Salem A, Storrs BB, et al. Sciatic nerve entrapment in the upper thigh caused by an injury sustained during World War II at the battle of Anzio. Case report. *J Neurosurg* 2004; 100(3 Suppl Spine):295-7
7. Johansen KH, Patchen Dellinger E, Loeser JD. Cicatrici dolorose. In: Loeser JD (edr). *Bonica's trattamento del dolore. Ed italiana sulla 3. Americana di "Bonica's management of pain"*. Antonio Delfino Editore, Roma, 2003; 1346
8. Spangfort E. Formazione di cicatrici epidurali. In: Wall PD, Melzack R (eds). *Il dolore. Edizione italiana di "Textbook of pain"*. Verduci Editore, Roma, 1988; 679
9. Huneke F. *Das Sekundenphänomen in der Neuraltherapie*. Heidelberg, Haug Verlag, 1989
10. Zohmann A. General principles of neural therapy. Review. *Berl Munch Tierarztl Wochenschr* 1990; 103(7):244-7
11. Frank BL. Neural therapy. *Phys Med Rehabil Clin N Am* 1999; 10(3):573-82
12. Fischer L. Pathophysiology of pain and neural therapy. *Schweiz Rundsch Med Prax* 2003; 92(48):2051-9
13. Gorzò I. Dental focal infection. Literature review. *Fogorv Sz* 2003; 96(1):3-8
14. Stacher A. Effect of foci on the total organism. *Osterr Z Stomatol* 1966; 63(8):294-303
15. Dosch M. Injektion in die Narben. In: *Bildatlas zur Technik der Neuraltherapie mit Lokalanästhetika (ed. IV)*. Haug Verlag, Heidelberg, 1988; 198-9
16. Dosch P. Die Injektion in die Narben. In: *Lehrbuch der Neuraltherapie nach Huneke (Therapie mit Lokalanästhetika) (ed. X)*. Haug Verlag, Heidelberg, 1981; 353-4
17. Barop H. Infiltrazione di cicatrici. In: *Manuale e Atlante di Terapia Neurale secondo Huneke*. Ed Ermes, Milano, 2003; 148-50
18. Eriksson E. *Manuale illustrato di anestesia locale*. Roma, Verduci, 1981
19. Scott DB. *Tecniche di anestesia regionale*. Roma, Verduci, 1999
20. Dixon ASJ, Graber J. *Infiltrazioni articolari*. Milano, Ghedini, 1998
21. Waldman SD. *Il trattamento del dolore: atlante teorico pratico*. Roma, Verduci, 2000
22. Barbagli P, Ceccherelli F. Possible etiopathogenic role of scars in chronic non malignant pain. Cases and case records. *Minerva Med* 2005; 96, 3(suppl 2):15-23
23. Barbagli P, Bollettin R. Terapia del dolore benigno mediante neuralterapia sec. Huneke: risultati a breve e a lunga distanza. *Riv Med Trentina* 1996; 34(4):127-35
24. Barbagli P, Bollettin R. Terapia del dolore articolare e periarticolare del ginocchio con anestetici locali (neuralterapia sec. Huneke). Risultati a breve e a lunga distanza. *Minerva Anesthesiol* 1998; 64(1-2):35-43
25. Barbagli P, Bollettin R, Ceccherelli F. Agopuntura (ago a secco) versus neuralterapia (anestetico locale) nella terapia delle lombalgie benigne. Risultati immediati e a distanza. *Minerva Med* 2003; 94(suppl. 1 al n. 4):17-25
26. Hahn-Godeffroy JD. Procain in der Neuraltherapie nach Huneke. *Literaturüberblick und zusammenfassende Bewertung*. *Der Allgemeinarzt* 1993; 15(14):876-83
27. Becker DE, Reed KL. Essentials of local anesthetic pharmacology. *Anesth Prog* 2006; 53(3):98-108
28. Ceccherelli F. Centralità della cicatrice nella fisiopatologia di fenomeni patologici segmentali ed a distanza. In: *Dispense del quarto anno del Corso di Riflessoterapia*. A.I.R.A.S. (Associazione Italiana per la Ricerca e l'Aggiornamento Scientifico), Padova, 1999; 224-8
29. Bricot B. Le cicatrici patologiche. In: *La riprogrammazione posturale globale*. Statipro, Marsiglia, 1998; 186-9
30. Stacher A. Über das Huneke- (Sekunden-) Phänomen und seine Objektivierung. In: *Voss HF: Deshalb Neuraltherapie*. ML-Verlag, Ülzen, 1968
31. Weinschenk S. Campo interferente en ombiligo. (The umbilicus interference field). *Terapianeural.com*, www.terapianeural.com/Mexic_2000/Stefan.htm. 12.12.2004
32. Schoeler H. Trigemino-Neuralgie. In: *Dosch P. Lehrbuch der Neuraltherapie nach Huneke (Therapie mit Lokalanästhetika) (ed. X)*. Haug Verlag, Heidelberg, 1981; 258-9