

***TVCE***

***DR. WILLIAMS GORDON C.***

***TERCER  
VENTRICULO  
CISTERNOSTOMIA  
ENDOSCOPICA***

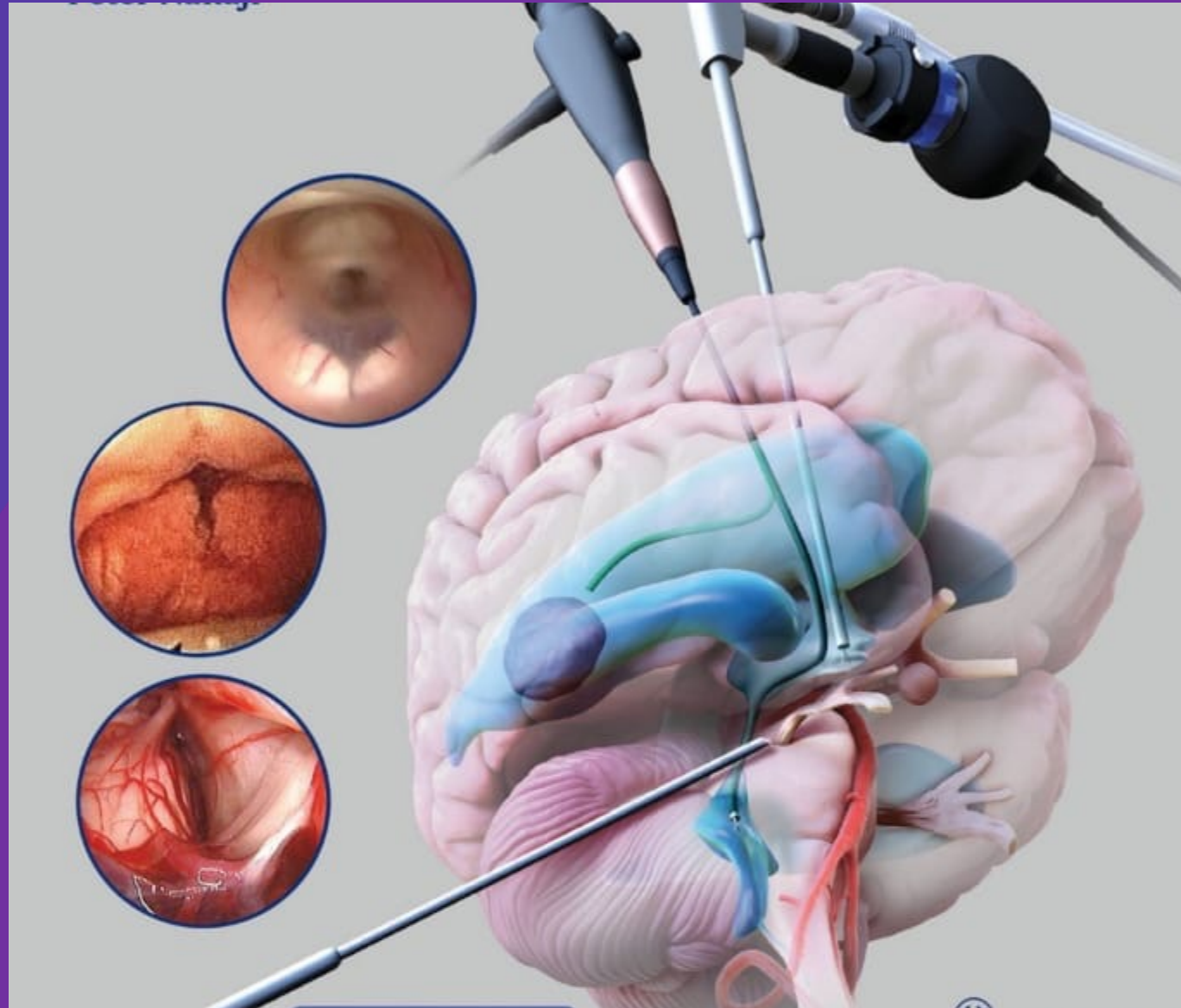
***NEUROCIRUJANO  
PEDIATRA, NEONATAL Y FETAL***



***EL NUEVO  
ECUADOR  
RESUELVE***

**TVCE**

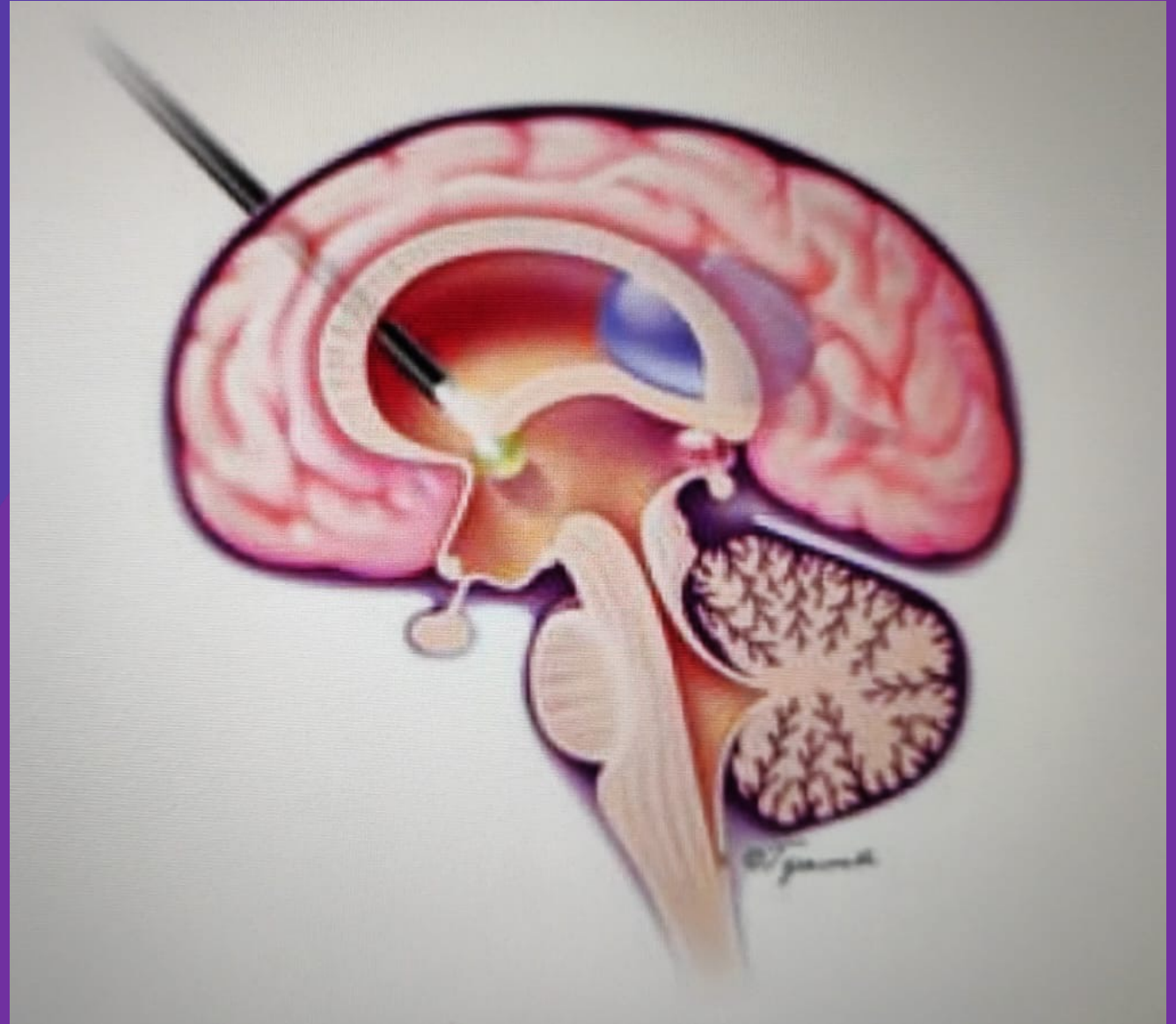
**TERCER  
VENTRICULO  
CISTERNOSTOMIA  
ENDOSCOPICA**



**EL NUEVO  
ECUADOR  
RESUELVE**

**TVCE**

**TERCER  
VENTRICULO  
CISTERNOSTOMIA  
ENDOSCOPICA**



**ECUADOR  
RESUELVE**

# **TVCE**

**TERCER  
VENTRICULO  
CISTERNOSTOMIA  
ENDOSCOPICA**

## **TVCE**

- Es un procedimiento neuroquirurgico endoscópico mínimamente invasivo.
- Perforación del piso del tercer ventrículo hacia la cisterna prepeduncular (ostomia)
- Evitar la válvula

TVCE 55 CASOS (al momento)



**EL NUEVO  
ECUADOR  
RESUELVE**

# **TVCE**

**TERCER  
VENTRICULO  
CISTERNOSTOMIA  
ENDOSCOPICA**

## **HIDROCEFALIA**

Acumulación anormal de líquido cefalorraquídeo (LCR) en los ventrículos del cerebro

- VENTRICULOS.
- PLEXOS COROIDEOS.
- LCR.
- ABSORCION.
- TIPOS.



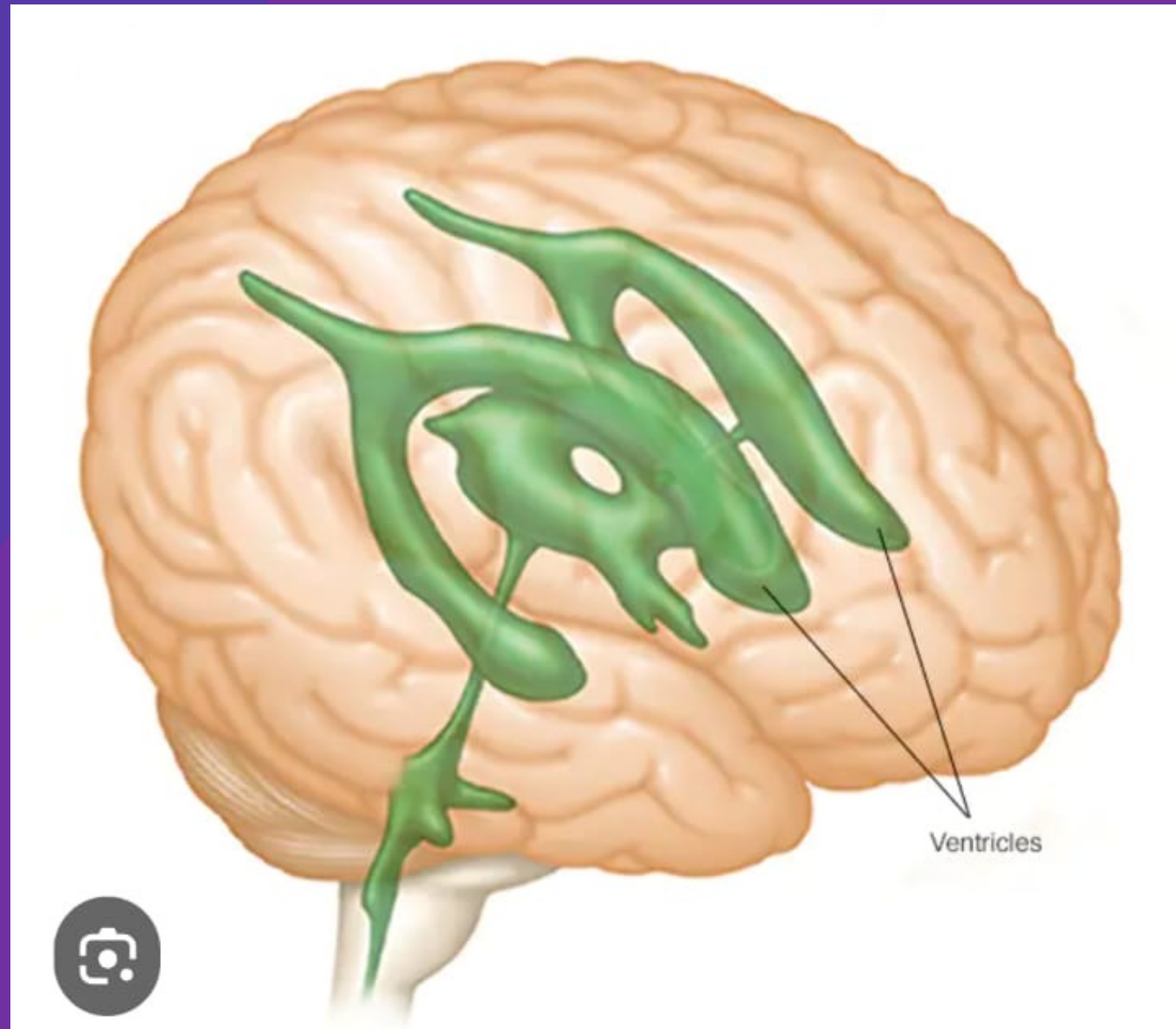
**EL NUEVO  
ECUADOR  
RESUELVE**



**TVCE**

**TERCER  
VENTRICULO  
CISTERNOSTOMIA  
ENDOSCOPICA**

*Anatomia*

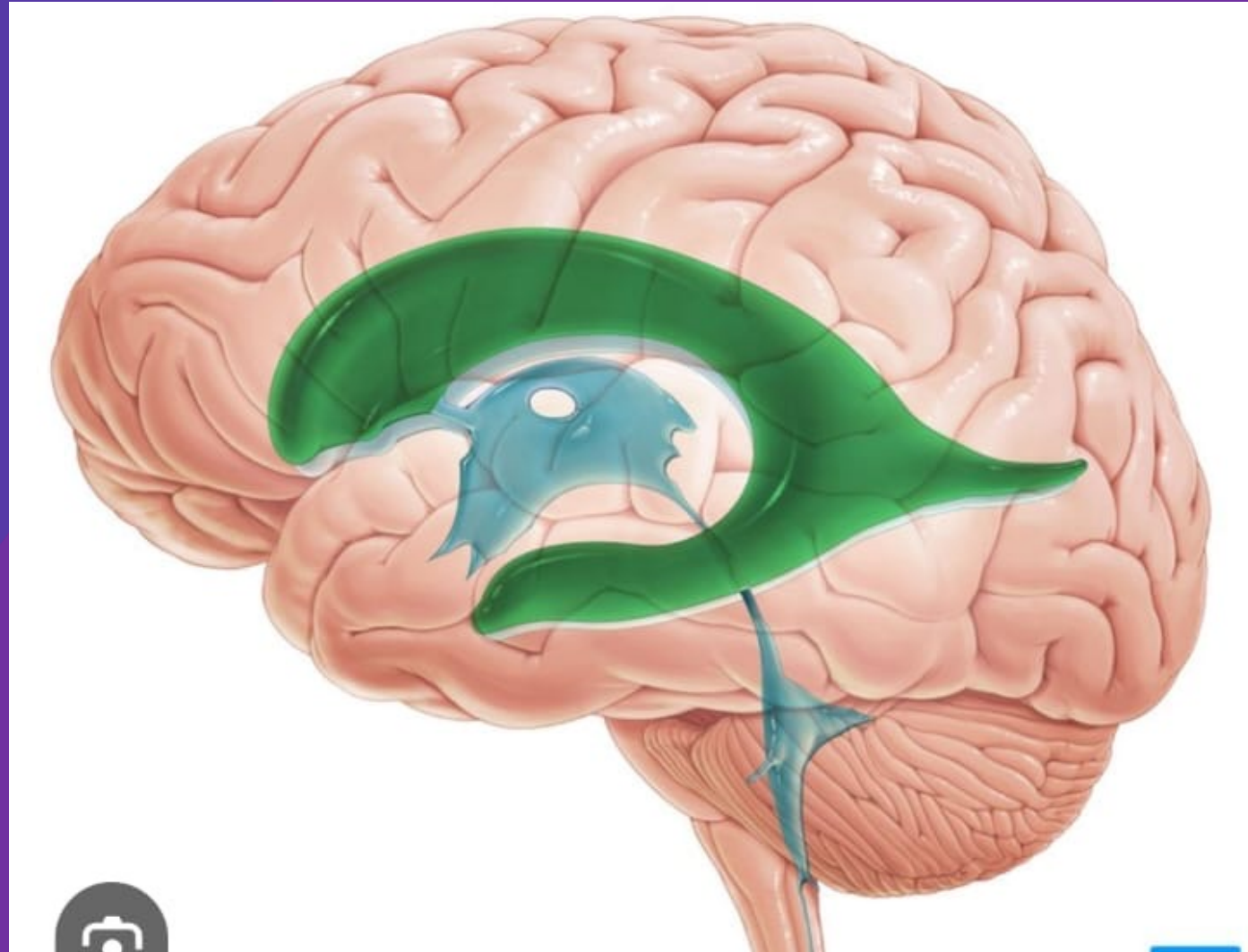


**EL NUEVO  
ECUADOR  
RESUELVE**

**TVCE**

**TERCER  
VENTRICULO  
CISTERNOSTOMIA  
ENDOSCOPICA**

*Anatomia*

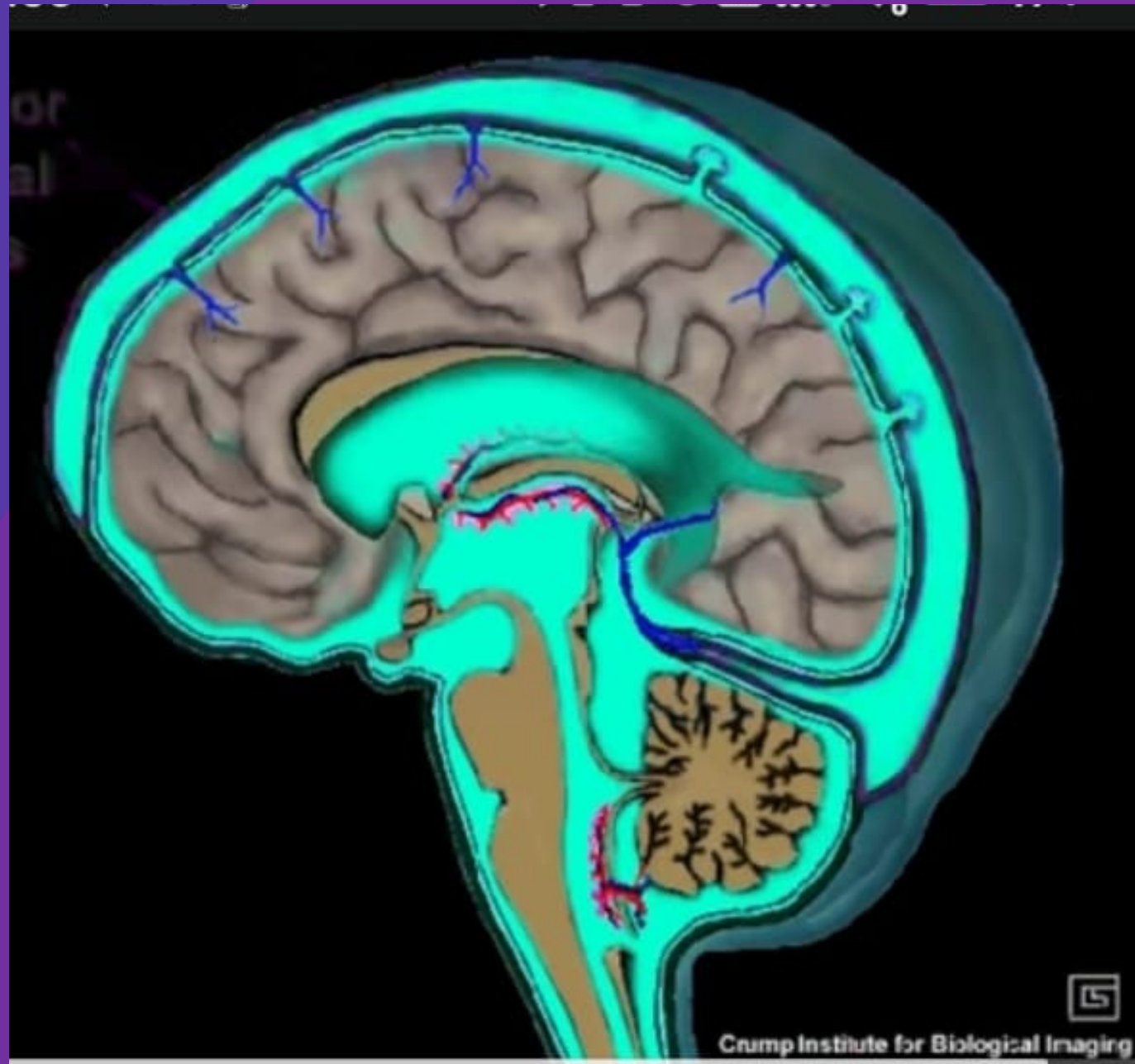

**EL NUEVO  
ECUADOR  
RESUELVE**

***TVCE***

***TERCER  
VENTRICULO  
CISTERNOSTOMIA  
ENDOSCOPICA***

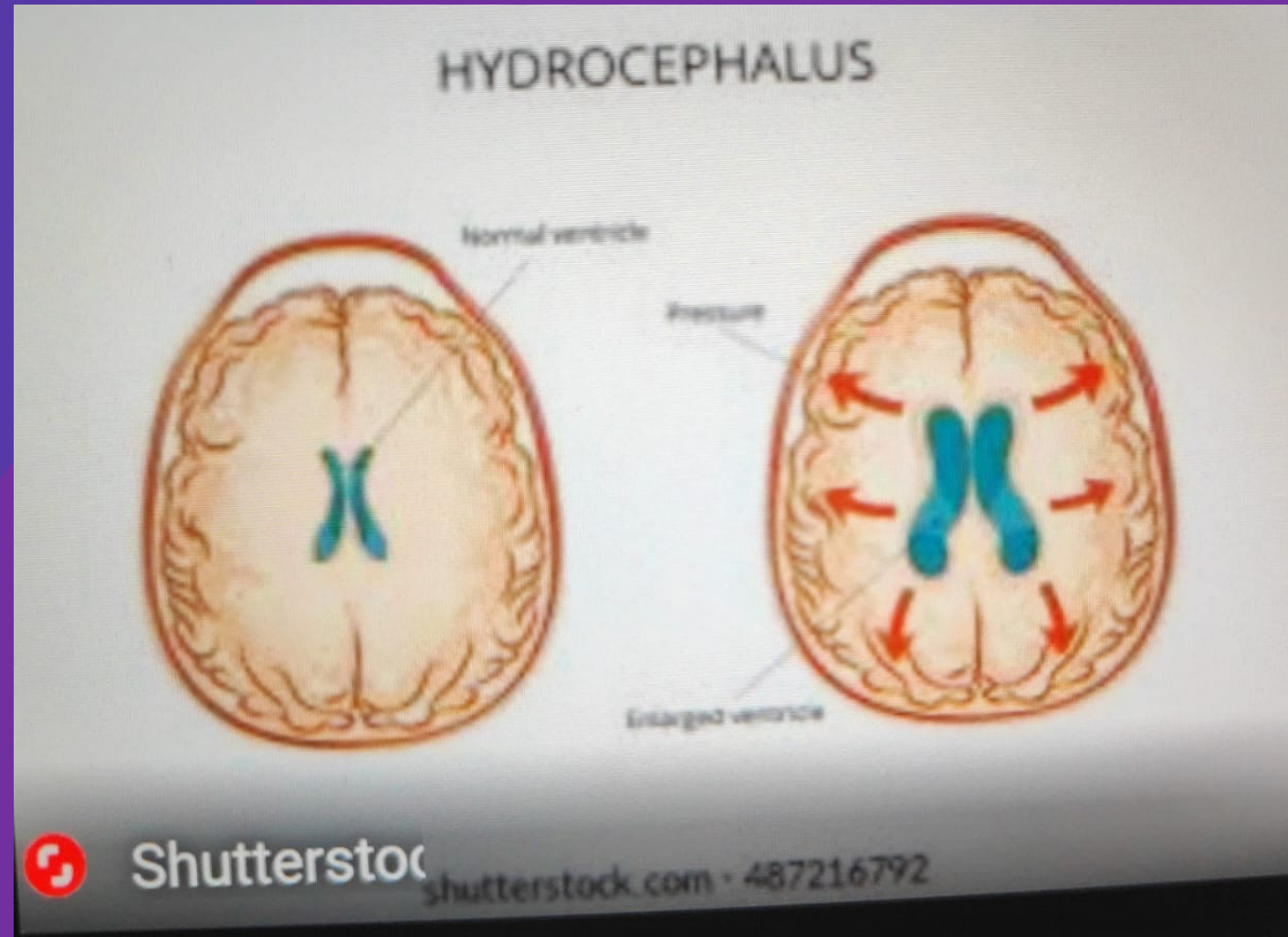
***Circulación LCR***





# TVCE

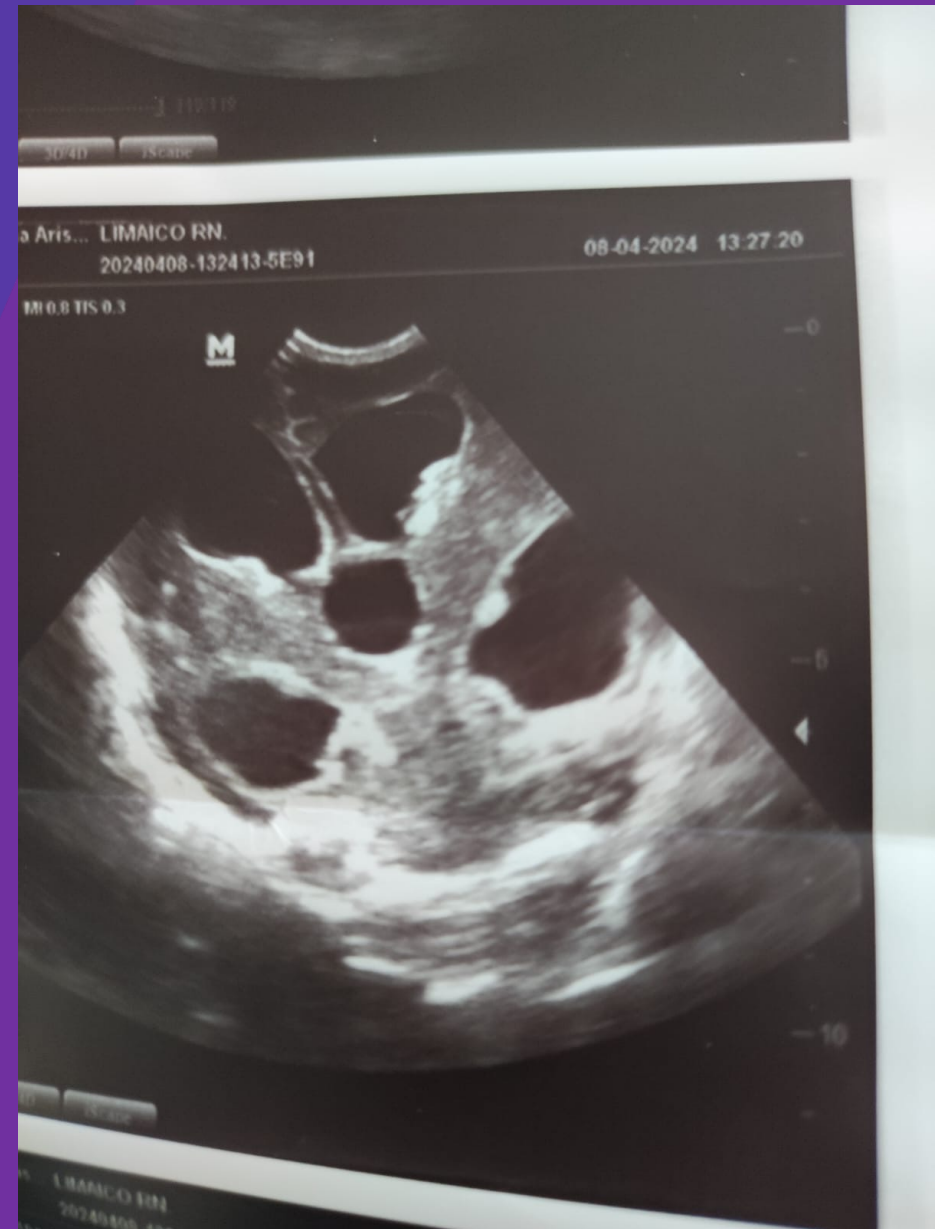## TERCER VENTRICULO CISTERNOSTOMIA ENDOSCOPICA



EL NUEVO  
ECUADOR  
RESUELVE

**TVCE**

**TERCER  
VENTRICULO  
CISTERNOSTOMIA  
ENDOSCOPICA**



**EL NUEVO  
ECUADOR  
RESUELVE**

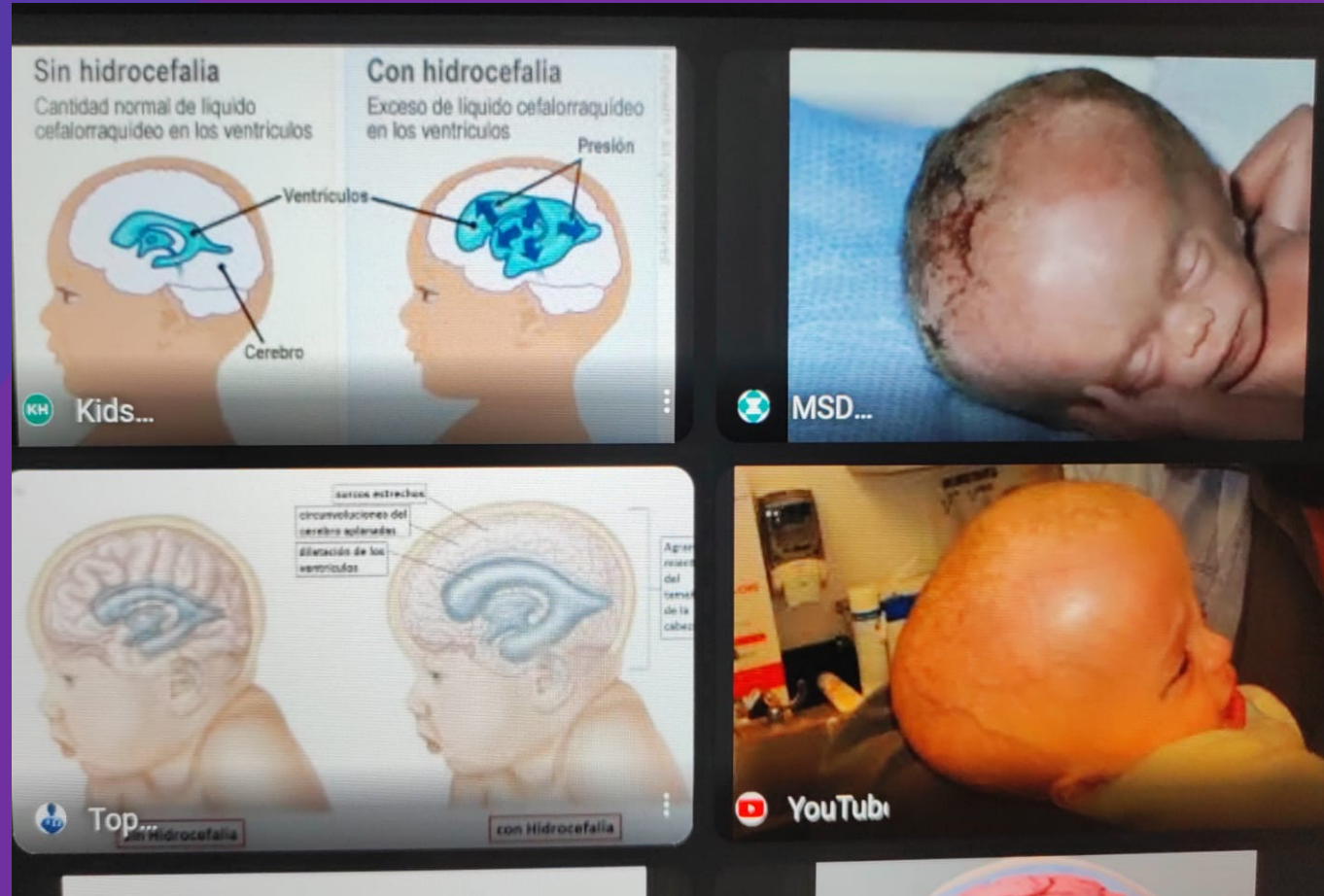
# TVCE

## TERCER

## VENTRICULO

## CISTERNOSTOMIA

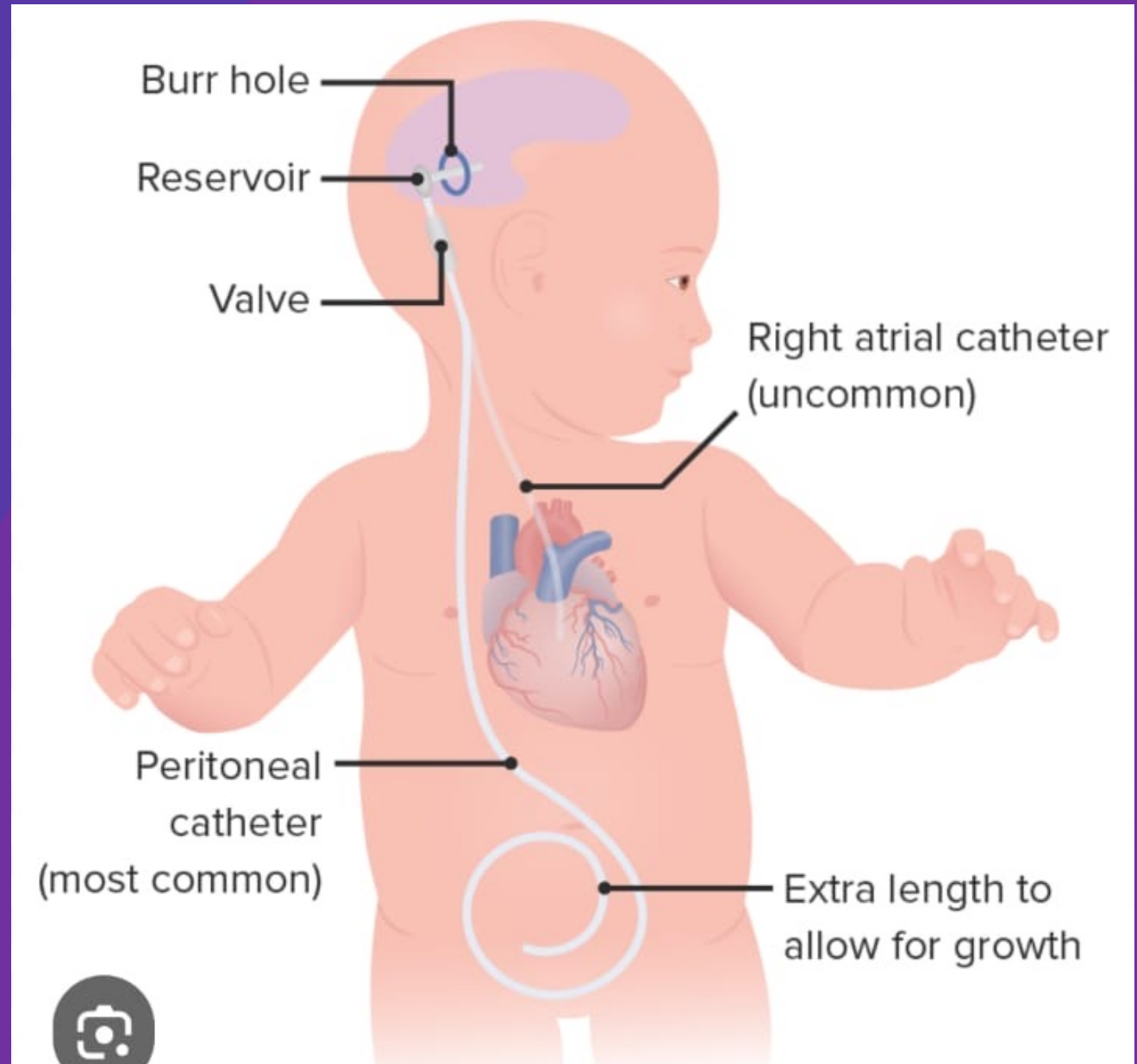
## ENDOSCOPICA



EL NUEVO  
**ECUADOR**  
RESUELVE

# TVCE

**TERCER  
VENTRICULO  
CISTERNOSTOMIA  
ENDOSCOPICA  
DVP-DVA**

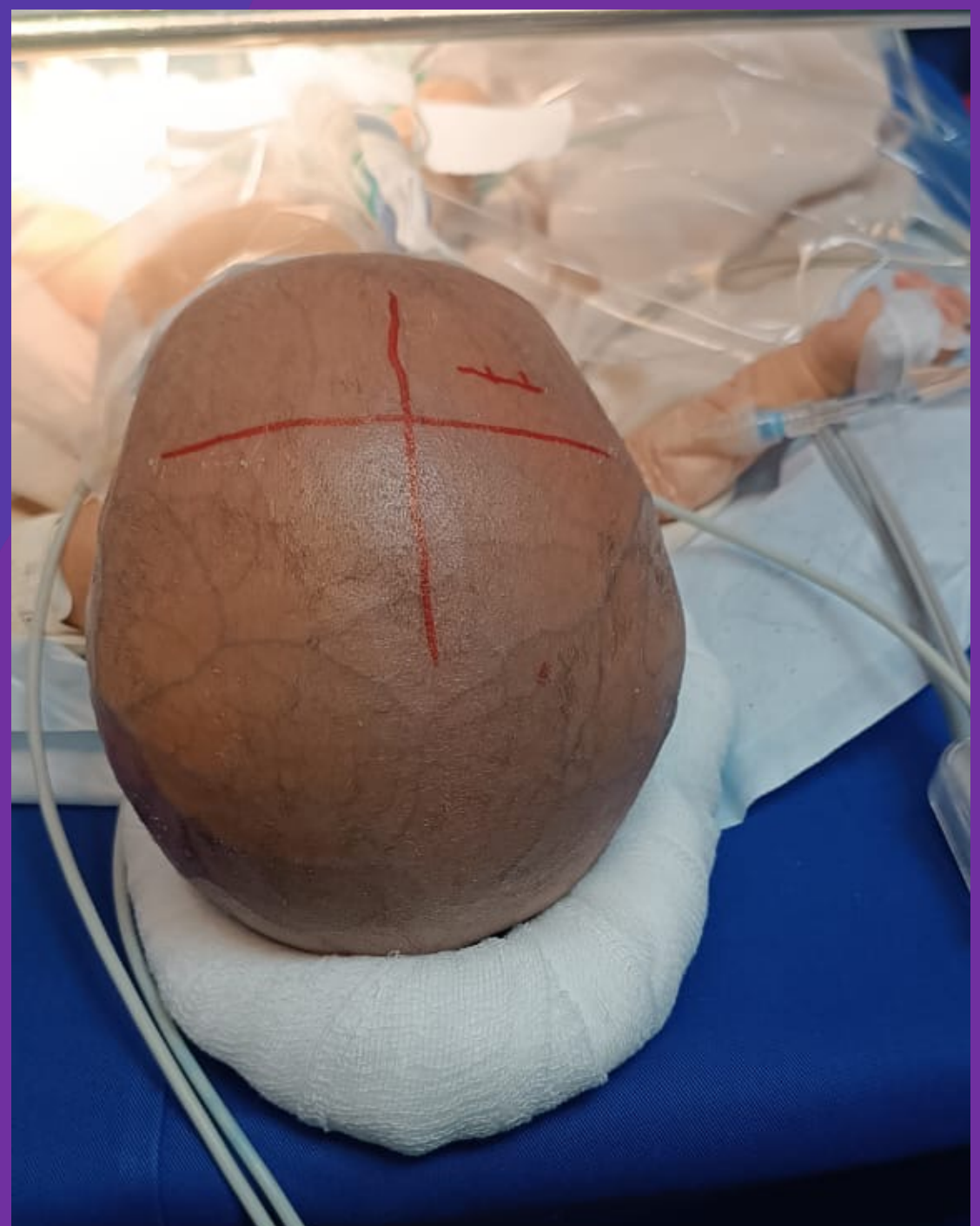

**ECUADOR  
RESUELVE**



***TVCE***

***TERCER  
VENTRICULO  
CISTERNOSTOMIA  
ENDOSCOPICA***





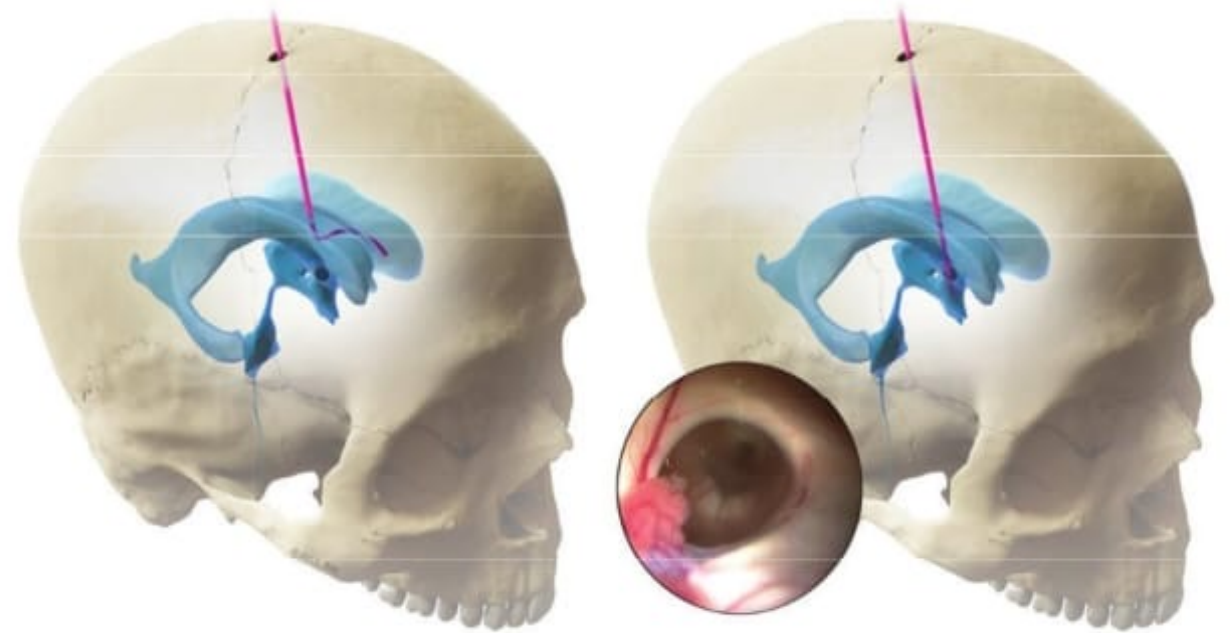
**TVCE**

**TERCER  
VENTRICULO  
CISTERNOSTOMIA  
ENDOSCOPICA**

**4**

## Lateral and Third Ventricle Anatomy

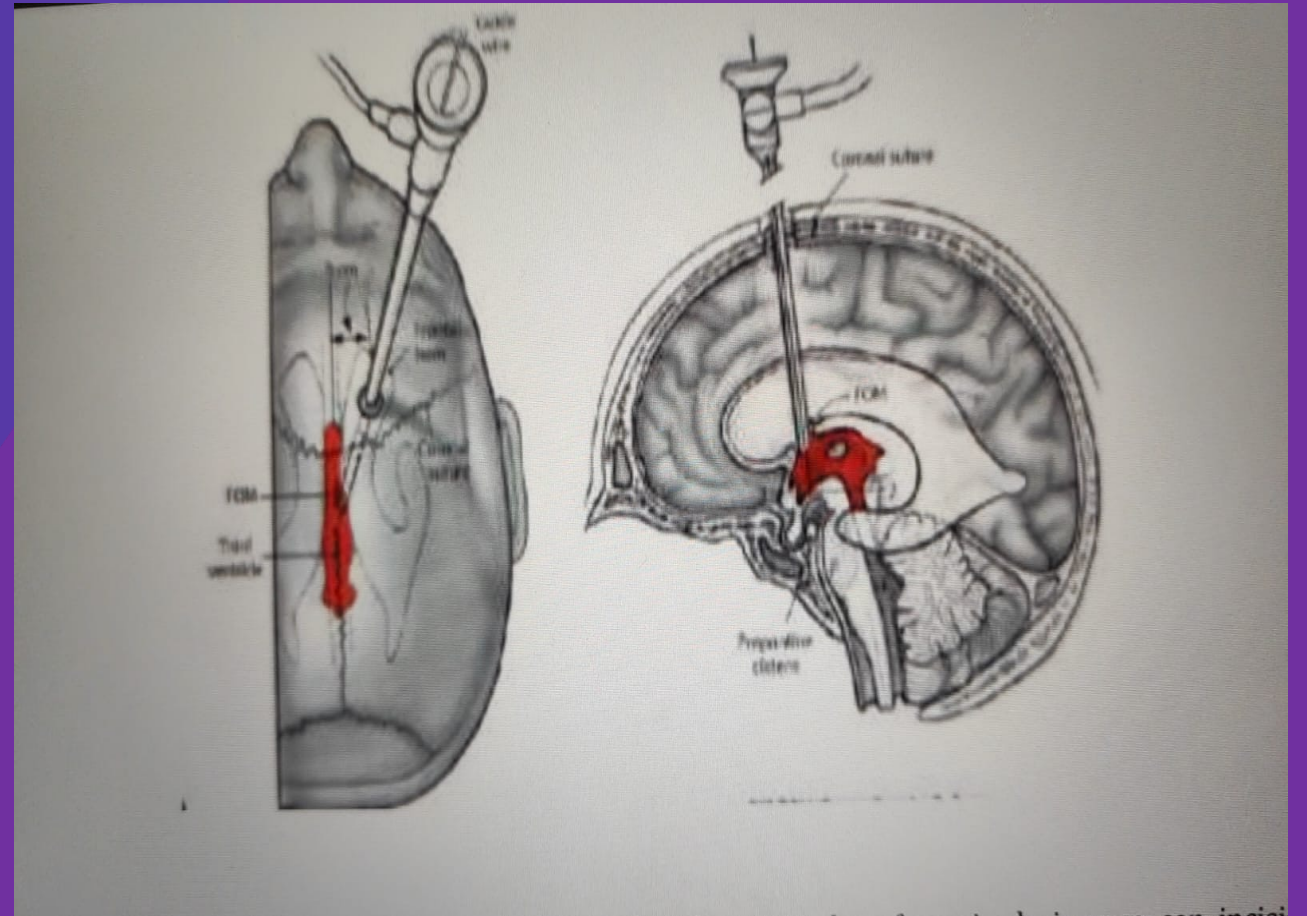
Kaan Yagmurlu and Albert L. Rhoton Jr.



EL NUEVO  
**ECUADOR**  
RESUELVE

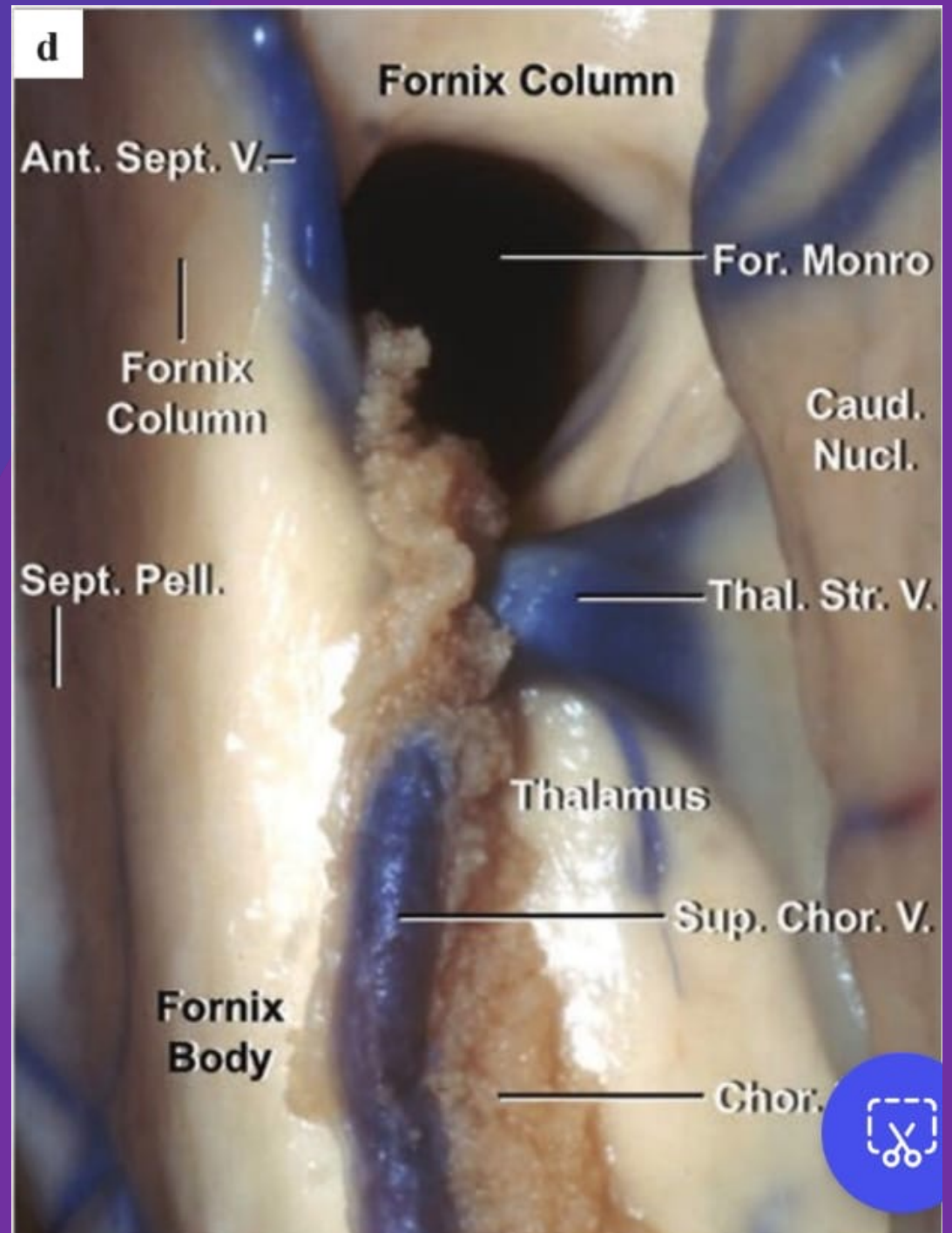
# TVCE

## TERCER VENTRICULO CISTERNOSTOMIA ENDOSCOPICA



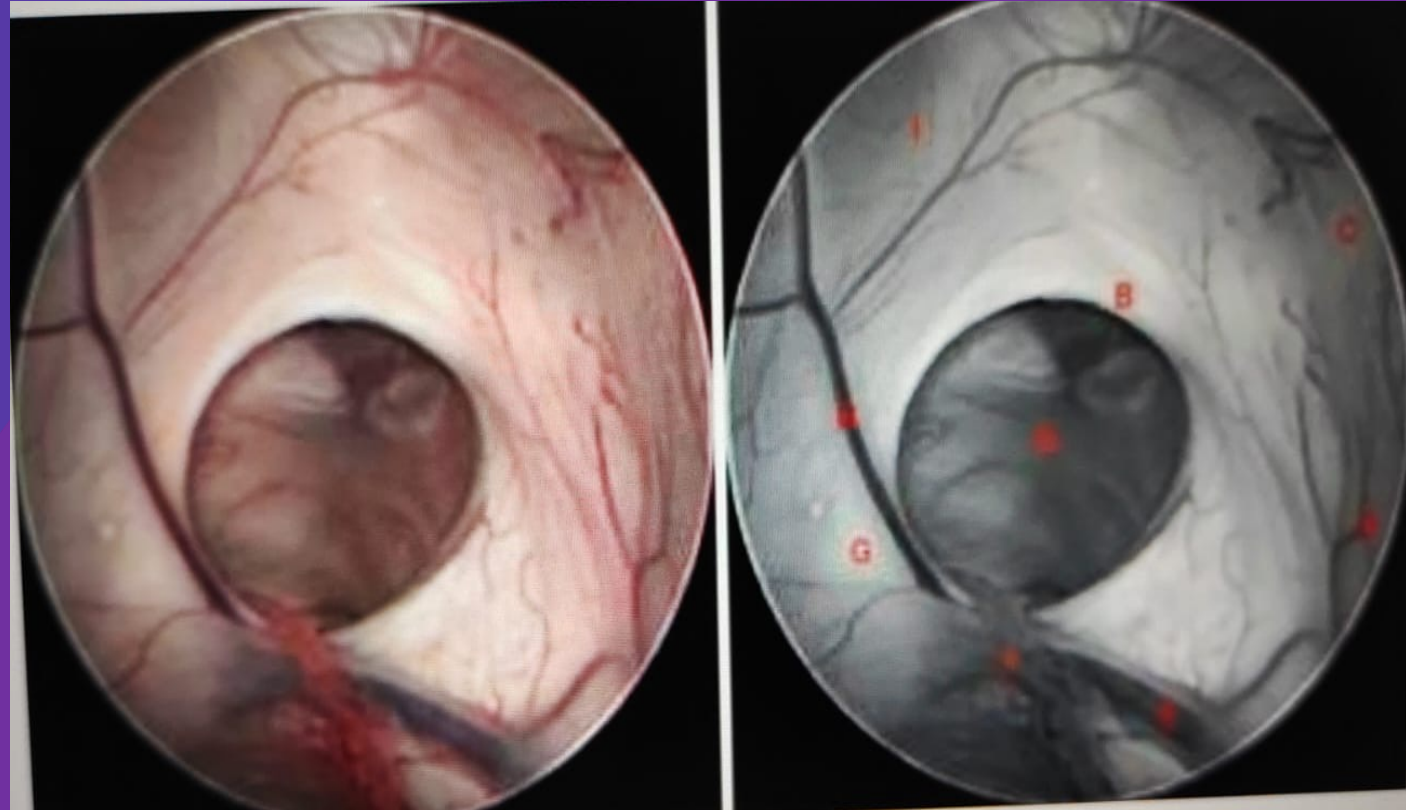
**TVCE**

**TERCER  
VENTRICULO  
CISTERNOSTOMIA  
ENDOSCOPICA**



**TVCE**

**TERCER  
VENTRICULO  
CISTERNOSTOMIA  
ENDOSCOPICA**

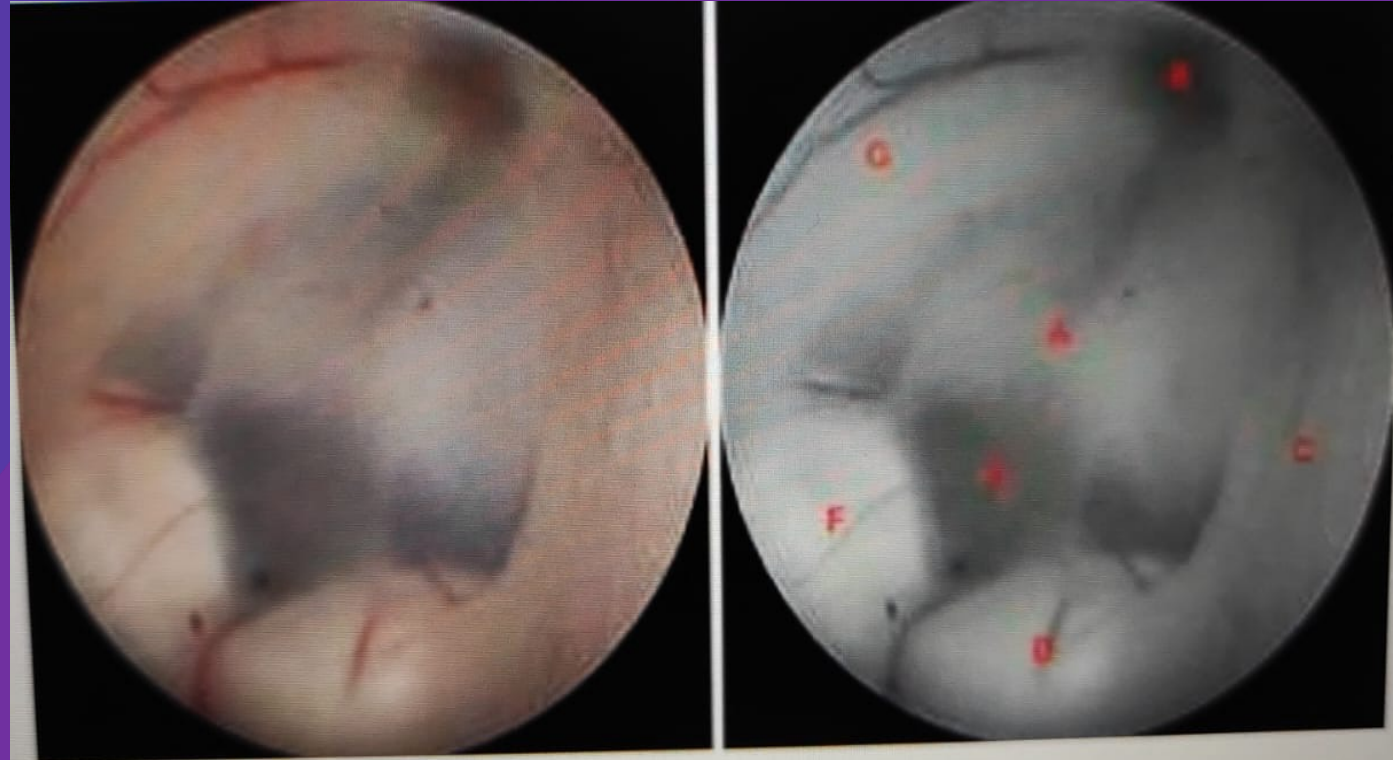


EL NUEVO  
**ECUADOR**  
RESUELVE



**TVCE**

**TERCER  
VENTRICULO  
CISTERNOSTOMIA  
ENDOSCOPICA**

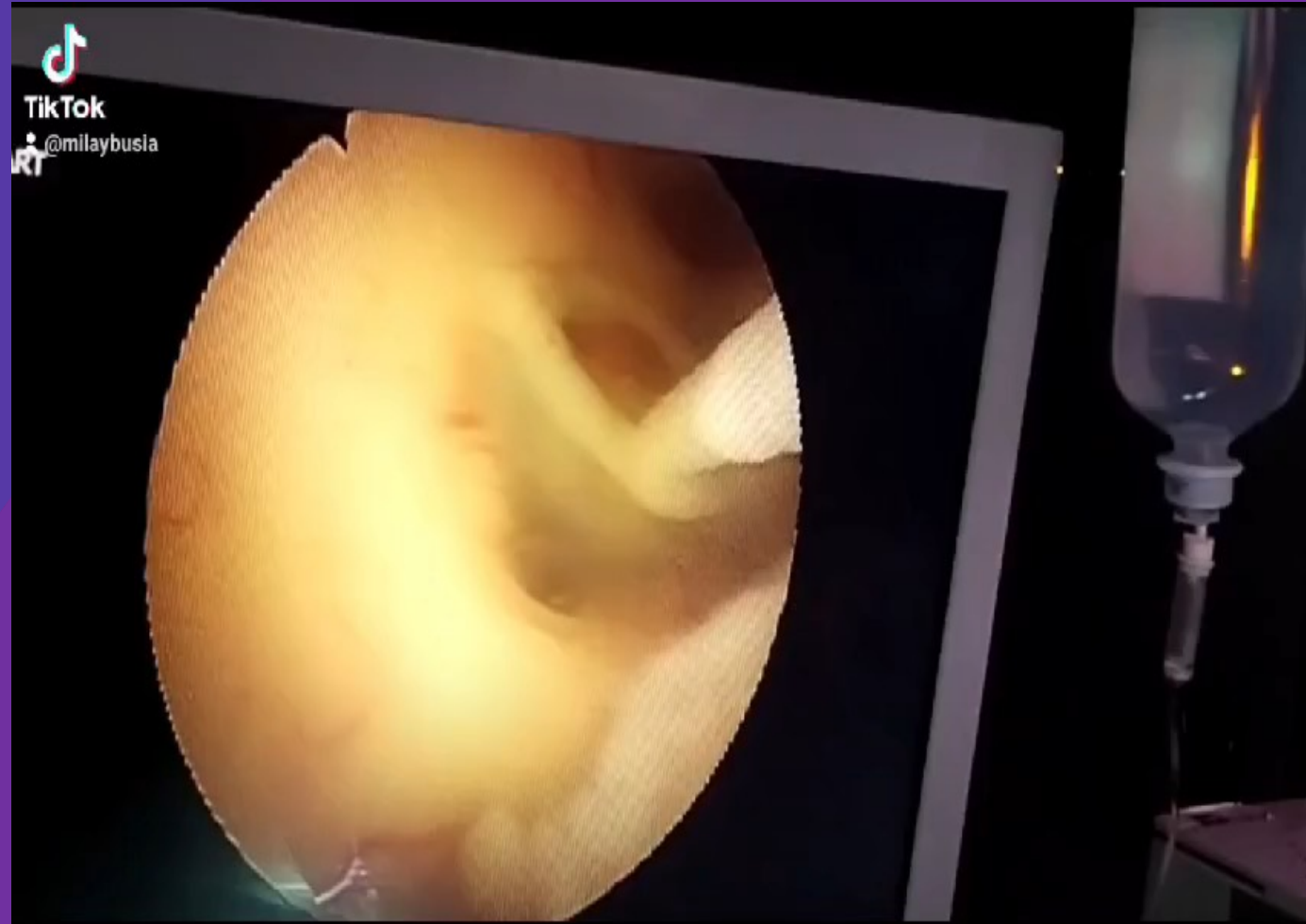


**EL NUEVO  
ECUADOR  
RESUELVE**



**TVCE**

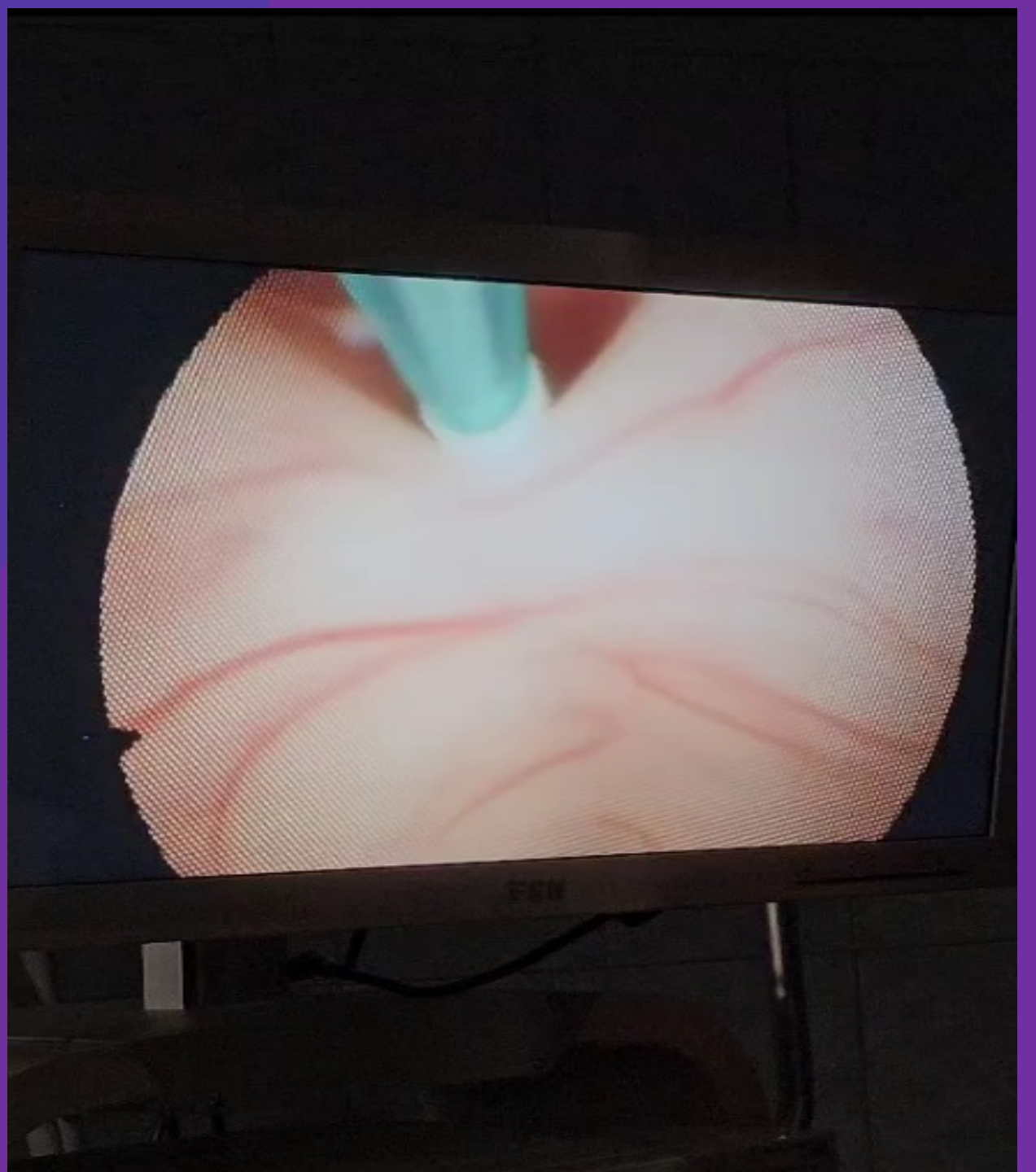
**TERCER  
VENTRICULO  
CISTERNOSTOMIA  
ENDOSCOPICA**



**EL NUEVO  
ECUADOR  
RESUELVE**

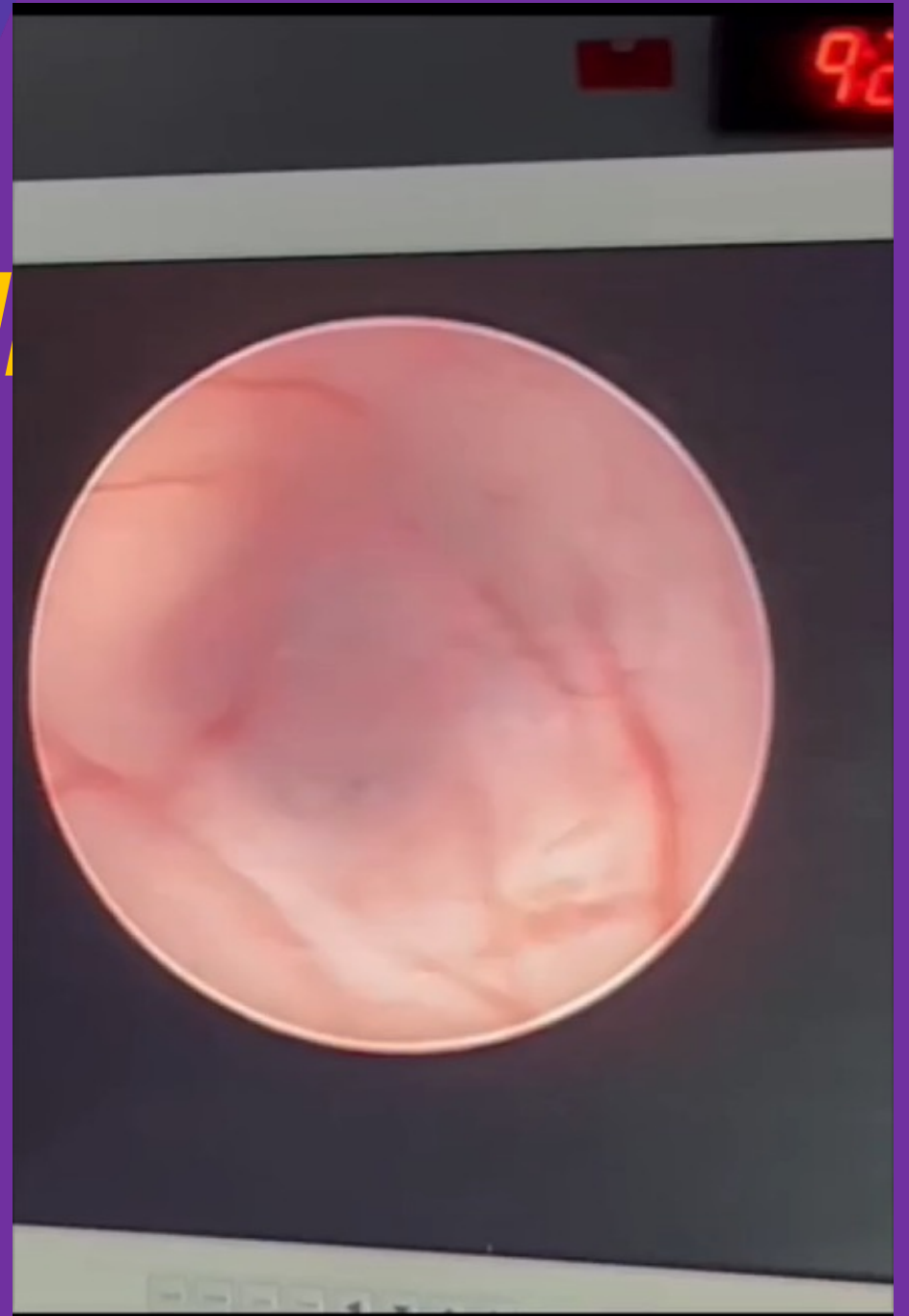***TVCE***

***TERCER  
VENTRICULO  
CISTERNOSTOMIA  
ENDOSCOPICA***



***TVCE***

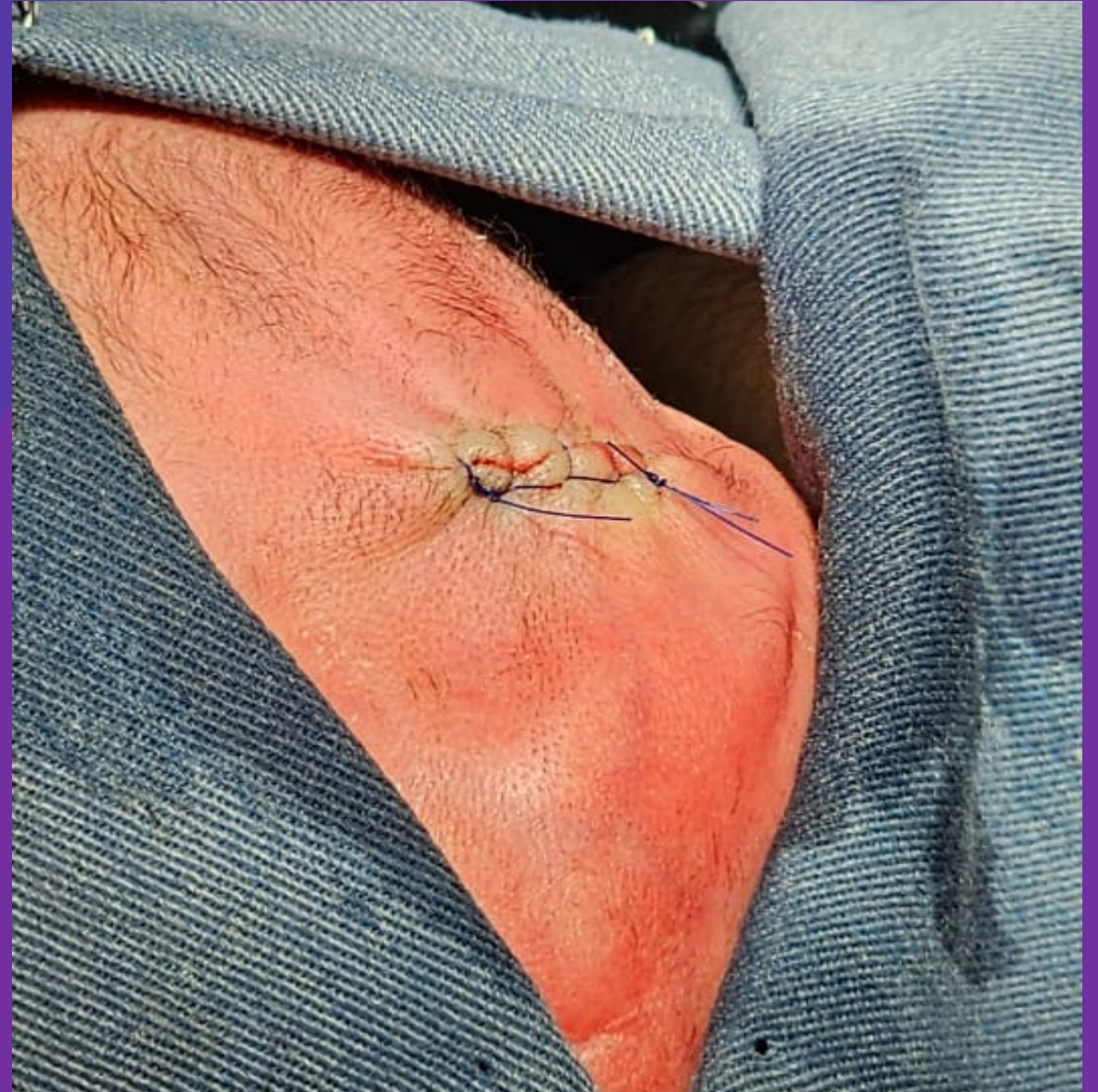***TERCER  
VENTRICULO  
CISTERNOSTOMIA  
ENDOSCOPICA***





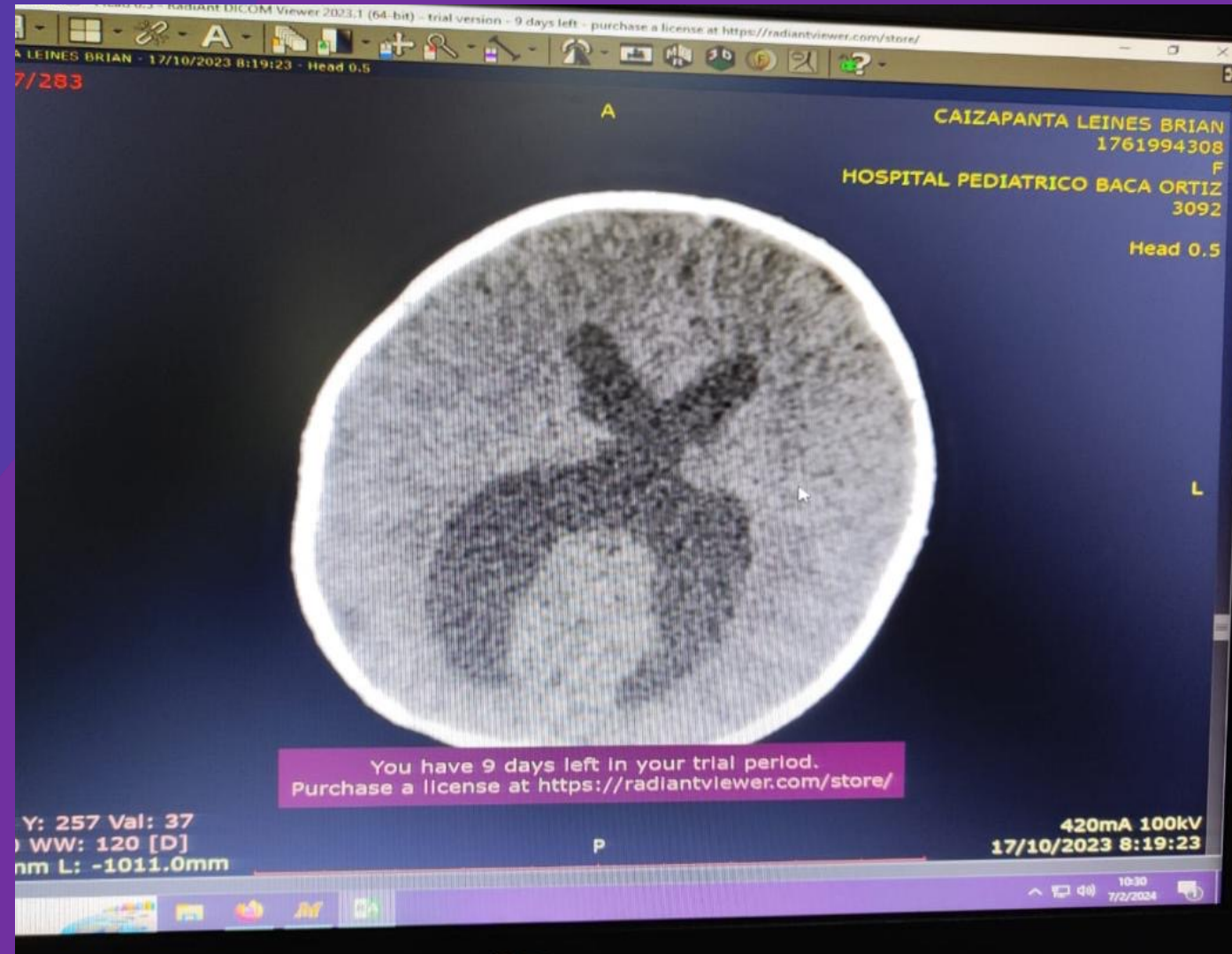
***TVCE***

***TERCER  
VENTRICULO  
CISTERNOSTOMIA  
ENDOSCOPICA***



# TVCE

# TERCER VENTRICULO CISTERNOSTOMIA ENDOSCOPICA

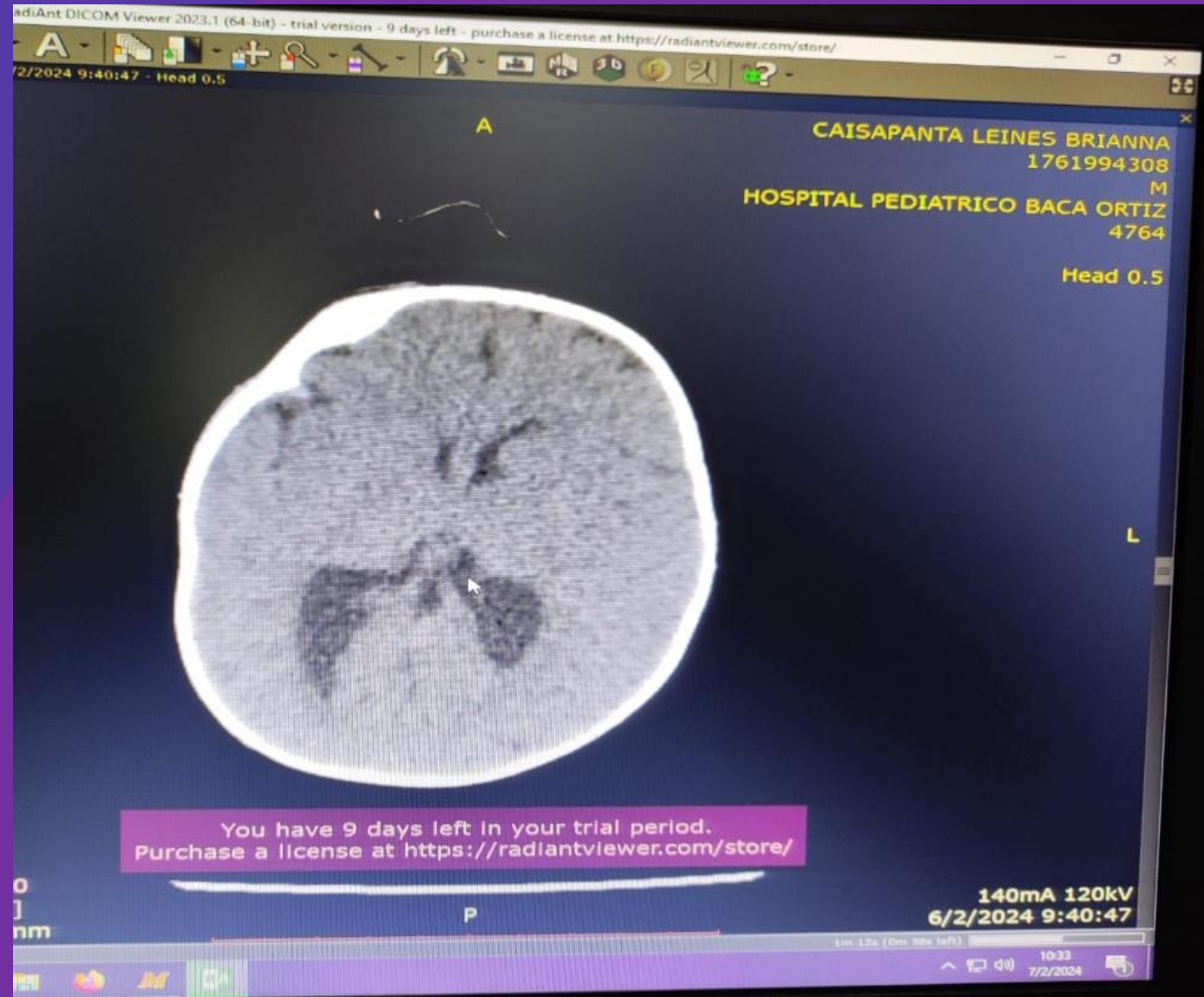


**LEONOR  
RESUELVE**



# TVCE

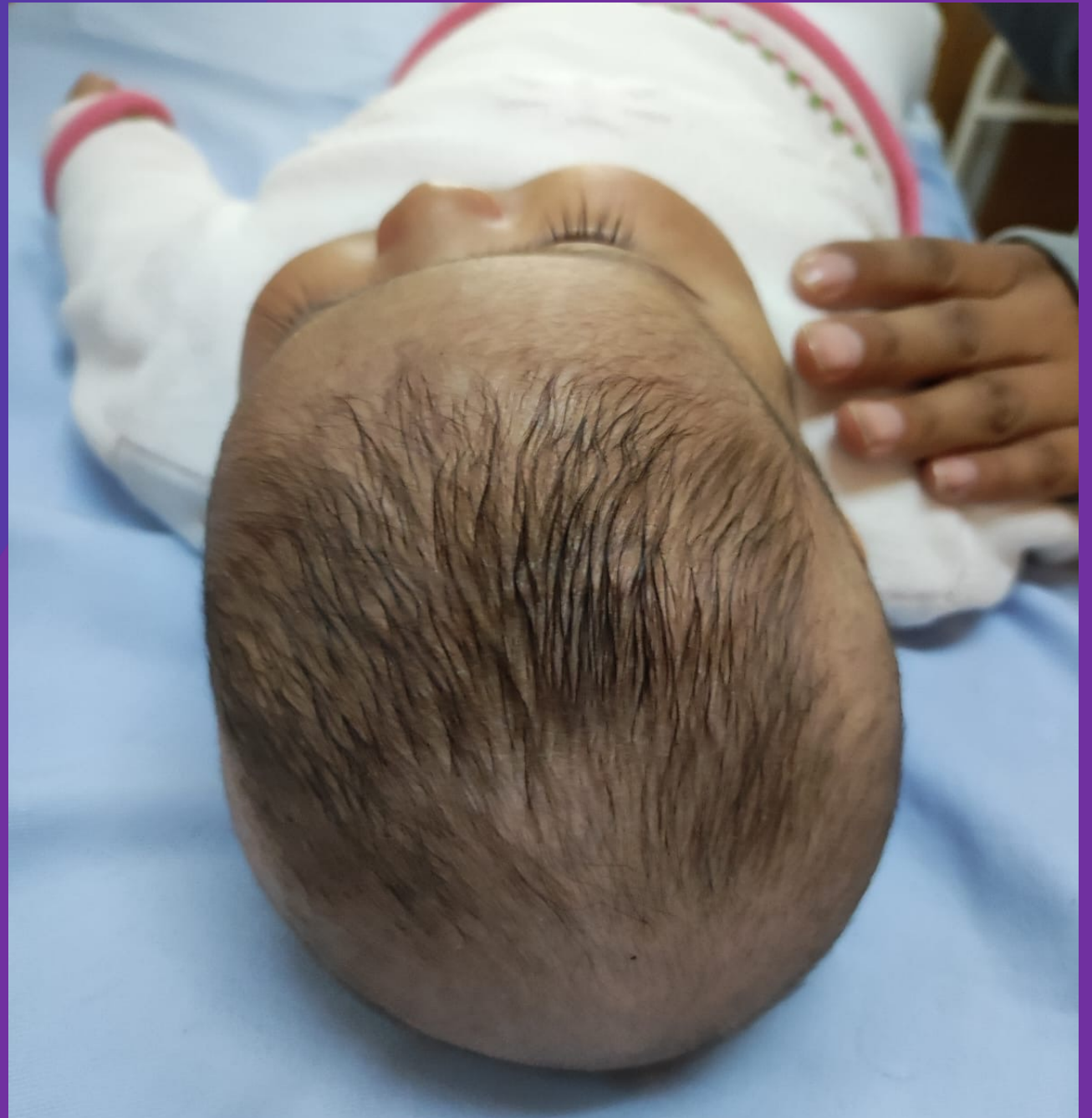# TERCER VENTRICULO CISTERNOSTOMIA ENDOSCOPICA



**ECUADOR  
RESUELVE**

***TVCE***

***TERCER  
VENTRICULO  
CISTERNOSTOMIA  
ENDOSCOPICA***



# ***TVCE***

## ***TERCER***

## ***VENTRICULO***

## ***CISTERNOSTOMIA***

## ***ENDOSCOPICA***

## ***RIESGOS***

- SANGRADO***
- FISTULA***
- INFECCION***



# **TVCE**

## **MANEJO POSTOPERATORIO**

- **TVCE EFECTIVIDAD 85%**
- **2<sup>da</sup> TVCE**
- **COLOCACION VALVULA**
- **POSICION**
- **ANTIBIOTICO**
- **ANALGESICO**

**TERCER  
VENTRICULO  
CISTERNOSTOMIA  
ENDOSCOPICA**

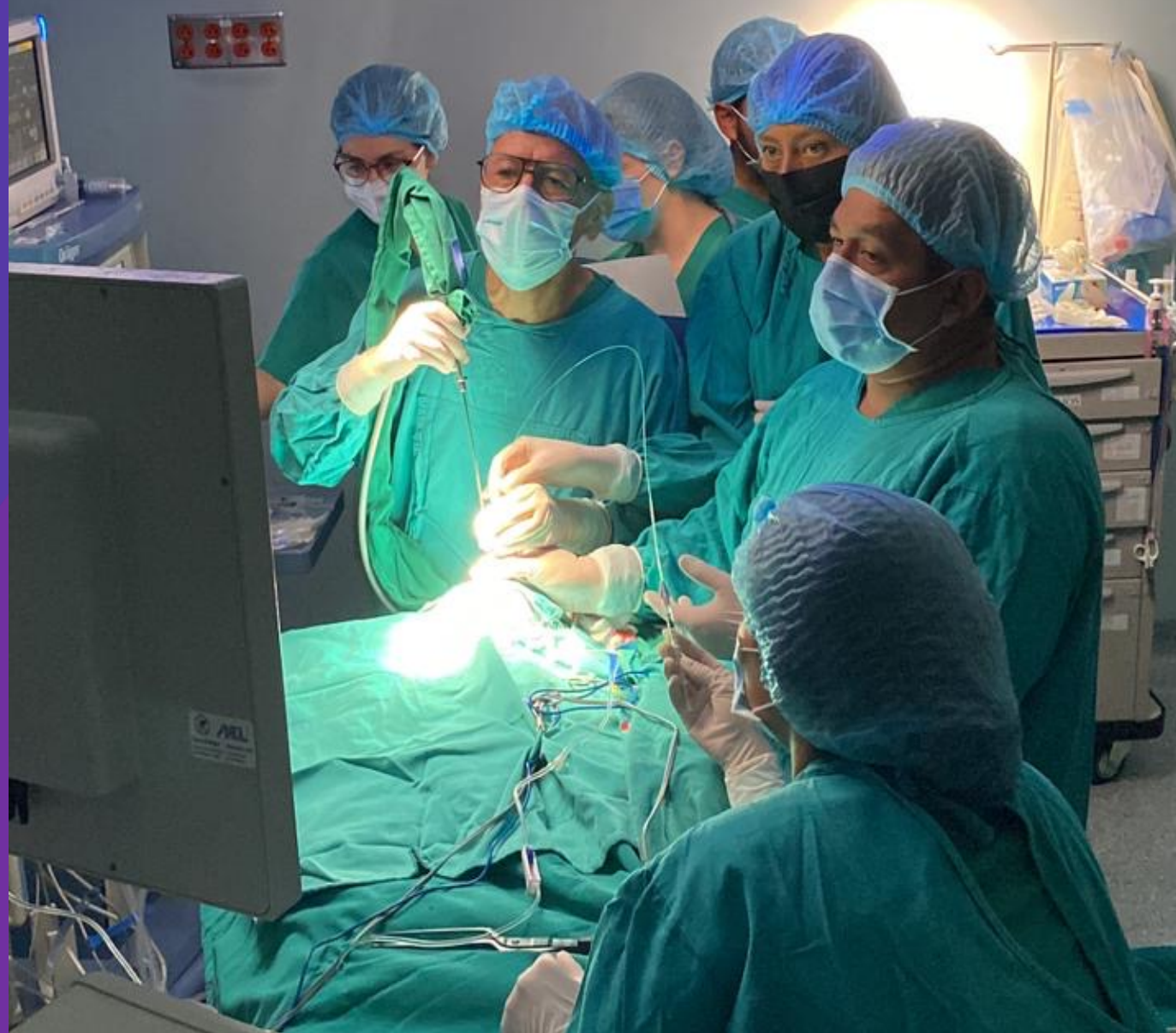

**EL NUEVO  
ECUADOR  
RESUELVE**



***TVCE***

***TERCER  
VENTRICULO  
CISTERNOSTOMIA  
ENDOSCOPICA***





“Nunca compitas con  
alguien que ama lo que hace;  
ellos no compiten,  
viven.”

**GRACIAS**



*EL NUEVO*  
**ECUADOR**  
*RESUELVE*