



Análisis estadístico neutrosófico para identificar las limitaciones diagnósticas de la interpretación radiográfica bidimensional en molares ectópicos por tabiques óseos.

Neutrosophic statistical analysis to identify diagnostic limitations of two-dimensional radiographic interpretation in ectopic molars due to bony septa.

Rómulo Guillermo López Torres ¹, Amarilis Maribel Gualpa Paguay ², and Zoila Adamary Cruz Cueva ³

¹ Universidad Regional Autónoma de Los Andes, Ambato, Ecuador. E-mail: ua.romulolopez@uniandes.edu.ec

² Universidad Regional Autónoma de Los Andes, Ambato, Ecuador. E-mail: amarilismgp60@uniandes.edu.ec

³ Universidad Regional Autónoma de Los Andes, Ambato, Ecuador. E-mail: zoilaacc85@uniandes.edu.ec

Resumen. Una de las condiciones clínicas orales no muy comunes a nivel mundial son los dientes ectópicos, sin embargo, pueden aparecer en la población general y en varias ocasiones pueden pasar desapercibidos, pero al momento de encontrarlo, es un caso clínico impactante debido a su complejidad y peculiaridad. Estos son detectados al momento de realizar una evaluación clínica y la obtención de imágenes como radiografías bidimensionales que presentan limitaciones. Es por ello que en la presente investigación se asume la perspectiva neutrosófica. Se empleó un enfoque mixto de la investigación con un diseño transversal. El objetivo de la investigación es realizar un análisis estadístico neutrosófico para identificar las limitaciones diagnósticas de la interpretación radiográfica bidimensional en molares ectópicos por tabiques óseos. Una vez aplicados y tabulados los datos obtenidos se interpretaron los resultados los que tienen un nivel adecuado de validez. Como principal conclusión de esta investigación es la necesidad de instrumentar acciones educativas sobre esta temática para una adecuada preparación de los profesionales en formación de la odontología.

Palabras clave: estadística neutrosófica, tomografías bidimensionales, limitaciones, dientes ectópicos

Summary. One of the oral clinical conditions that are not very common worldwide are ectopic teeth, however, they can appear in the general population and in several occasions they can go unnoticed, but at the moment of finding it, it is a shocking clinical case due to its complexity and peculiarity. These are detected at the moment of performing a clinical evaluation and obtaining images such as two-dimensional radiographs that present limitations. For this reason, the neutrosophic perspective is assumed in the present research. A mixed research approach with a cross-sectional design was used. The objective of the research is to perform a neutrosophic statistical analysis to identify the diagnostic limitations of two-dimensional radiographic interpretation in ectopic molars due to bone septa. Once the data obtained were applied and tabulated, the results were interpreted and have an adequate level of validity. The main conclusion of this research is the need to implement educational actions on this subject for an adequate preparation of professionals in training in dentistry.

Keywords: neutrosophic statistics, two-dimensional tomography, limitations, ectopic teeth.

1 Introducción

Los dientes ectópicos no son muy comunes, pero pueden ocurrir en la población general. La prevalencia de dientes ectópicos varía según diversos factores, como la edad, la raza, el género y la población estudiada. Se estima que la incidencia de dientes ectópicos es relativamente baja, oscilando entre el 1% y el 3% en la población. La presencia de un diente ectópico puede depender de varios factores, incluyendo la herencia genética, el desarrollo dental individual y la presencia de otros factores de riesgo. Algunos de los factores que pueden contribuir a

la aparición de dientes ectópicos incluyen:

Herencia genética: La predisposición a desarrollar dientes ectópicos puede tener un componente hereditario, lo que significa que es más probable que ocurra en individuos con antecedentes familiares de esta condición.

Falta de espacio en la arcada dental: Cuando hay una falta de espacio en la boca para que los dientes erupcionen adecuadamente, puede provocar que un diente termine en una posición ectópica.

Retención dentaria: Los dientes pueden retenerse y no erupcionar completamente en la posición adecuada debido a diversos factores, lo que puede llevar a que se desarrollen dientes ectópicos.

Traumatismos o lesiones: Un trauma en la región maxilar durante la etapa de desarrollo dental puede afectar la posición de los dientes en formación y llevar a que un diente termine en una posición ectópica.

Anomalías en el desarrollo dental: Algunas alteraciones en el desarrollo dental pueden dar lugar a dientes ectópicos o impactados, [1-19-20].

Clasificación de los dientes ectópicos

Diente ectópico en el maxilar superior:

Diente ectópico en el seno maxilar: El diente se encuentra dentro del seno maxilar en lugar de estar ubicado en su posición normal en la arcada dental

Diente ectópico en el maxilar inferior:

Diente ectópico submandibular: El diente se encuentra debajo de la mandíbula en una posición inusual.

Diente ectópico en el conducto dentario: El diente se ubica dentro del conducto dentario, que es el canal por el cual pasan los nervios y vasos sanguíneos hacia el diente.

Diente ectópico en otras áreas:

Diente ectópico en el paladar: El diente se encuentra en el paladar en lugar de estar en su posición normal en la arcada dental.

Diente ectópico en áreas de retención: El diente no ha erupcionado completamente debido a obstrucciones en el camino de erupción, lo que puede llevar a que el diente quede impactado en el hueso o tejidos blandos, [2-21].

Diagnóstico de dientes ectópicos

El diagnóstico de un diente ectópico se realiza mediante una evaluación clínica y el uso de diversas herramientas de diagnóstico, incluyendo radiografías y, en algunos casos, imágenes tridimensionales:

Evaluación clínica: El primer paso es realizar una evaluación clínica exhaustiva por parte de un dentista u ortodoncista. Durante esta evaluación, se revisará la historia dental del paciente, se realizará un examen bucal y se buscarán signos y síntomas que puedan indicar la presencia de un diente ectópico. Además, el profesional buscará posibles factores de riesgo o condiciones que puedan contribuir al desarrollo de un diente ectópico.

Radiografías bidimensionales: Las radiografías bidimensionales, como las radiografías panorámicas o periapicales, son una herramienta común para el diagnóstico inicial de un diente ectópico. Estas imágenes proporcionan una visión general de la dentición y permiten al profesional identificar posibles dientes impactados o en posiciones inusuales.

Modelos de estudio: En ciertos casos, se pueden hacer modelos de estudio de la dentición del paciente para una evaluación más detallada y la planificación del tratamiento. Estos modelos pueden ayudar a visualizar mejor la posición del diente ectópico en relación con los demás dientes.

Evaluación interdisciplinaria: Dependiendo de la complejidad del caso, el diagnóstico de un diente ectópico puede requerir la colaboración entre diferentes especialidades dentales, como cirugía oral y maxilofacial, ortodoncia y periodoncia. Trabajar en equipo es esencial para desarrollar un plan de tratamiento integral y personalizado.

Evaluación de la posición y efectos en la dentición: El profesional de la salud dental evaluará la posición exacta del diente ectópico y cómo está afectando la alineación y la función de los dientes circundantes. Se considerarán los problemas potenciales que pueda causar, como apiñamiento dental, desplazamiento de otros dientes, impactación o alteraciones en la oclusión (mordida).

Planificación del tratamiento: Una vez que se ha completado la evaluación, el profesional desarrollará un plan de tratamiento adecuado para el paciente. El enfoque de tratamiento puede variar dependiendo de la edad del paciente, la posición y el desarrollo del diente ectópico, así como la gravedad de los problemas asociados.

Tratamiento conservador: En algunos casos, especialmente si el diente ectópico no está causando problemas y no afecta la función o estética, se puede optar por un enfoque de observación y seguimiento periódico para detectar cualquier cambio o complicación.

Extracción quirúrgica: Si el diente ectópico está causando molestias, afectando otros dientes o presentando riesgo de complicaciones, puede ser necesario realizar una extracción quirúrgica. La cirugía se llevará a cabo con cuidado para evitar dañar las estructuras circundantes.

Tratamiento ortodóntico: En casos donde el diente ectópico está afectando significativamente la alineación dental o la mordida, puede ser necesario considerar un tratamiento ortodóntico. Los aparatos ortodónticos pueden ayudar a corregir la posición del diente ectópico y restablecer una alineación adecuada, [3-22-23].

Diagnóstico de dientes ectópicos en tabiques óseos.

El diagnóstico de un diente ectópico dentro del tabique o el espacio Inter dentario generalmente se realiza

mediante la evaluación clínica y el uso de radiografías dentales, como las radiografías panorámicas o periapicales. Las imágenes radiográficas permitirán al profesional de la salud dental visualizar la posición del diente y su relación con las estructuras circundantes. La tomografía bidimensional, también conocida como radiografía bidimensional o imagen panorámica, se obtiene utilizando equipos específicos diseñados para proporcionar una imagen panorámica de las estructuras dentales y maxilofaciales del paciente. Los equipos más comunes utilizados para obtener imágenes bidimensionales en odontología son los siguientes:

Radiografía panorámica (Panorámica dental): Es el equipo más comúnmente utilizado para obtener imágenes bidimensionales en odontología. Se trata de un aparato que utiliza un brazo articulado con un sensor y una fuente de rayos X en el otro extremo. El paciente coloca la cabeza en una posición específica, y el brazo articulado gira alrededor de la cabeza para capturar una imagen panorámica de toda la mandíbula y los maxilares, [4-24-25].

Radiografía cefalométrica: Es una variante de la radiografía panorámica que se utiliza para obtener imágenes de las estructuras faciales y craneales. Se utiliza principalmente en ortodoncia para evaluar el crecimiento y desarrollo facial y planificar el tratamiento de ortodoncia, [5-26].

Radiografía lateral de cráneo: Es otra variante de la radiografía panorámica que se utiliza para obtener imágenes de la cabeza y el cráneo desde un ángulo lateral. Se utiliza en ortodoncia y cirugía oral y maxilofacial para evaluar la posición y las relaciones de las estructuras óseas faciales, [6-27].

Radiografía periapical: Aunque no es una imagen panorámica, es una radiografía bidimensional que se utiliza para obtener imágenes detalladas de un diente específico, incluidas las raíces y los tejidos circundantes, [7-28-29].

Estos equipos de tomografía bidimensional en odontología son de uso común en la práctica clínica para la evaluación y planificación de tratamientos dentales y maxilofaciales. Es importante que las imágenes sean tomadas por personal capacitado y que se sigan las pautas de seguridad radiológica para proteger la salud del paciente y minimizar la exposición a la radiación, [8-30].

Limitaciones diagnósticas de la interpretación radiográfica bidimensional:

Falta de información tridimensional: Las radiografías bidimensionales no proporcionan una representación completa de las estructuras en tres dimensiones, lo que puede dificultar la comprensión de la ubicación precisa de ciertos objetos o estructuras, como dientes dentro de tabiques o defectos óseos.

Superposición de estructuras: En las radiografías bidimensionales, las estructuras pueden superponerse, lo que puede ocultar ciertos detalles o dificultar la identificación de objetos pequeños o ubicados en áreas con superposición, [9-31].

Distorsión: Las radiografías bidimensionales pueden tener distorsiones debido a la posición del paciente, el angulado del haz de rayos X o la anatomía de las estructuras, lo que puede afectar la interpretación precisa.

Sensibilidad limitada para tejidos blandos: Las radiografías bidimensionales son menos sensibles para detectar ciertas afecciones de tejidos blandos, como tumores o lesiones que involucran solo tejidos blandos, ya que su visualización está principalmente enfocada en las estructuras óseas y dentales, [10-32].

Es por ello que se identifica como problemática a investigar ¿cómo utilizar la neutrosofía para identificar las limitaciones diagnósticas de la interpretación radiográfica bidimensional en molares ectópicos por tabiques óseos?

Mientras que para dar solución a esta interrogante se formula como objetivo: realizar un análisis estadístico neutrosófico para identificar las limitaciones diagnósticas de la interpretación radiográfica bidimensional en molares ectópicos por tabiques óseos.

2 Materiales y métodos

En la presente investigación se siguen los postulados de la investigación no experimental de tipo descriptivo y transversal. Pues los datos se analizan tal y como fueron recogidos en el contexto de estudio. Además, no existe manipulación de variables solo se describen y se realiza una única medición. Aspectos que se encuentran en correspondencia con lo planteado por varios investigadores sobre este enfoque de investigación, [11-33-34].

Sobre la base de lo antes planteado se presentan algunos métodos y técnicas utilizados en la presente investigación. Los cuales para una mayor comprensión sobre la utilidad ofrecida en la investigación se agrupan en tres: teóricos, empíricos y matemáticos estadísticos. Los mismos serán presentados a continuación con su respectiva explicación.

Teóricos

Análítico-sintético: para determinar los aspectos teóricos esenciales del proceso de investigación sobre la interpretación radiográfica bidimensional en molares ectópicos por tabiques óseos.

Inductivo-deductivo: posibilitó hacer inferencias y generalizaciones sobre los diferentes aspectos esenciales de la interpretación radiográfica bidimensional en molares ectópicos por tabiques óseos, así como para la interpretación de los datos obtenidos en los diferentes momentos de la investigación.

Empíricos

Encuesta: se empleó para conocer el conocimiento de los estudiantes sobre interpretación radiográfica bidimensional en molares ectópicos por tabiques óseos

Medición: se utilizó para atribuir valores a cada una de las preguntas de la encuesta y poder cuantificar y neutrosificar los datos obtenidos.

Matemáticos estadísticos

Se empleó la estadística descriptiva, particularmente la distribución de frecuencia absoluta, donde se realizó un análisis en cantidad y porcentaje de estudiantes que ofrecieron sus respuestas para cada una de las dos opciones de la encuesta aplicada.

2.1 Población y muestra

Para el desarrollo de la presente investigación se tuvieron en cuenta los criterios de varios autores que han sistematizado los procedimientos para el manejo de muestras neutrosóficas, donde sobresalen los siguientes: [12], [13], [14]. A partir de las regularidades de criterios de estos, se siguió el proceder que se describe a continuación.

- p = proporción aproximada del fenómeno en estudio en la población de referencia
- q = proporción de la población de referencia que no presenta el fenómeno en estudio ($1 - p$)
- El nivel de confianza deseado (Z). Indica el grado de confianza que se tendrá de que el valor verdadero del parámetro en la población se encuentre en la muestra calculada.

La precisión absoluta (d). Es la amplitud deseada del intervalo de confianza a ambos lados del valor real de la diferencia entre las dos proporciones (en puntos porcentuales).

- N es tamaño de la población
- Para el presente estudio se procedió de la forma siguiente:
- En este caso se desea un nivel de confianza entre un 90 y 95%, $z = [1.654, 1.98]$
- $d = [0.05, 0.0]$ y $p = [0.4, 0.43]$, $N = 39$.

El resultado al que denominamos muestra neutrosófica $n = [10.5, 30.9]$ indica que la muestra debe estar en valores entre 10 y 35 estudiantes universitarios de la carrera de Odontología de la Universidad Regional Autónoma de los Andes (Unianandes), Ambato Ecuador.

En el presente estudio se seleccionaron 30 estudiantes de la carrera antes mencionada, todos con el tercer año aprobado y que dieron su consentimiento para participar en la investigación. Además, firmaron el consentimiento informado luego de conocer todos los detalles de la investigación. Estos autorizaron a que fueran publicados sus datos no así su nombre. Aspecto que se tuvo en cuenta el carácter de anonimato de los integrantes de la muestra.

2.2 Método neutrosófico

En correspondencia con los autores que han profundizado sobre los análisis neutrosóficos [15-35-36], [16]. Se elaboró un modelo neutrosófico que tiene en cuenta el flujo de cuatro actividades que permiten el manejo de los datos y la confiabilidad de los resultados. A continuación se presenta el diagrama 1 donde representa cada uno de las etapas del modelo neutrosófico elaborado para la presente investigación. Estos se basan en los algoritmos descritos por autores [17-37-38-39]. Este toma la forma de modelo de tipo abierto, pues está en constante intercambio con el medio y el contexto de investigación. De cambiar las situaciones que propiciaron su surgimiento, este se reajusta y se adapta a los nuevos escenarios surgidos en la práctica odontológica y en la formación de estos profesionales.

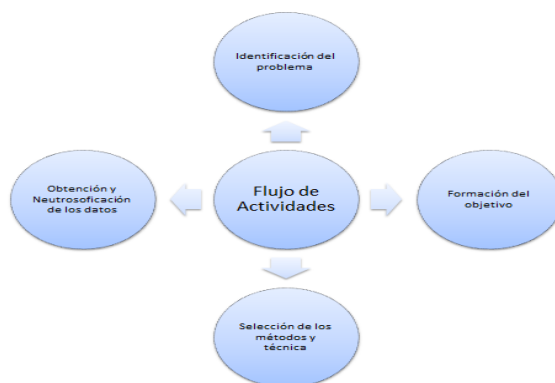

Diagrama 1. Flujo de actividades en el análisis estadístico neutrosófico.

Fuente: elaboración propia

3 Resultados y discusión

En el presente epígrafe de la investigación se presentan los resultados luego de su tabulación y Neutrosofización. Los mismos se mostrarán en correspondencia con cada una de las preguntas de la encuesta aplicada a los estudiantes y posteriormente en el apartado de discusión se les explicará un caso a manera de ilustración a los estudiantes.

Pregunta 1. Conocen ustedes las bases teóricas para la interpretación radiográfica bidimensional en molares ectópicos por tabiques óseos.

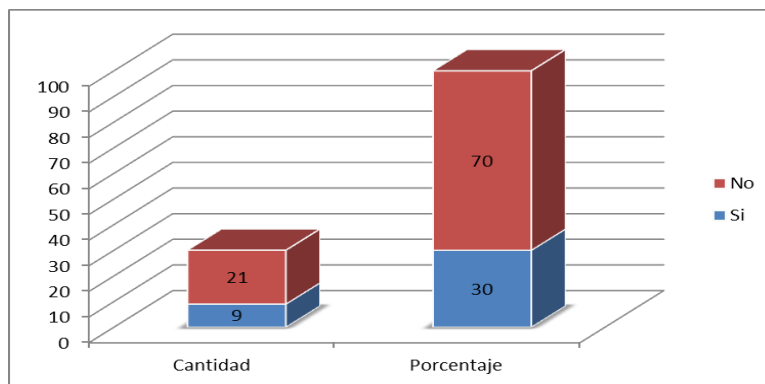


Gráfico 1. Resultados de la pregunta 1 de la encuesta aplicada

Los resultados del gráfico 1 evidencian que son pocos los estudiantes que conocen las bases teóricas de la temática investigada. Pues solo 9 para un 30% marcaron la opción sí. Lo cual denota que aún existen vacíos de conocimiento, que serán tenidos en cuenta para la mejora continua de la carrera. Por otra parte la mayoría 21 para un 70% refirió lo contrario.

Pregunta 2. Conocen ustedes las técnicas para la interpretación de radiográfica bidimensional en molares ectópicos por tabiques óseos.

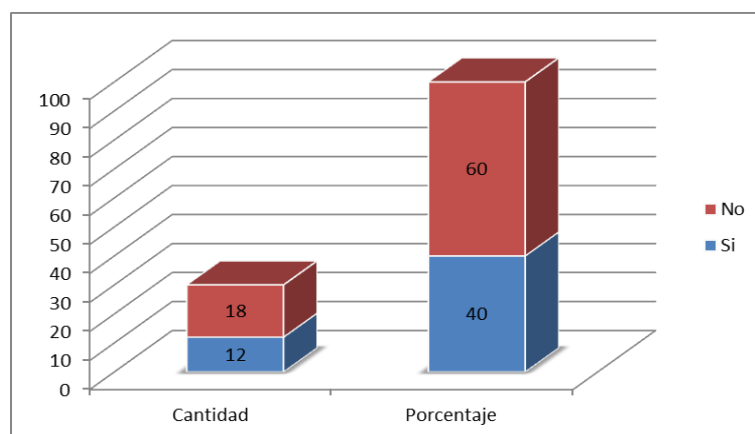


Gráfico 2. Resultados de la pregunta 2 de la encuesta aplicada

En la pregunta 2 se visualizan resultados muy similares a los obtenidos en la anterior. Pues 12 para un 40% de la muestra en estudio seleccionó la opción sí. Mientras que por otra parte, la mayoría 18 para un 60% optó por la de no. Lo cual hace evidente que los estudiantes no poseen muchos conocimientos sobre el contenido de esta pregunta.

Pregunta 3 Conocen ustedes las formas de orientar a los pacientes en las radiográfica bidimensional en molares ectópicos por tabiques óseos.

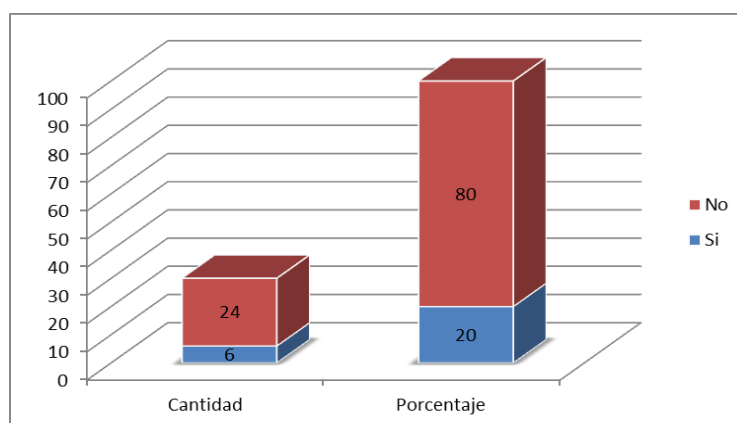


Gráfico 3. Resultados de la pregunta 3 de la encuesta aplicada

En el gráfico 3 se observan los resultados de la pregunta de igual número de la encuesta aplicada a los estudiantes. Donde solo una minoría de 6 para un 20% seleccionaron la opción sí. Mientras que la mayoría de la muestral en investigación como ha venido siendo regularidad, seleccionaron la opción no. Esta afirmación se vio reflejada en que 24 para un 80% escogieron la alternativa en cuestión. Lo cual ratifica que los estudiantes poseen insuficientes conocimientos sobre el contenido de la pregunta.

4 Discusión

Las limitaciones de las tomografías bidimensionales pueden ayudar a las observaciones de anomalías, pero presentan limitaciones en la detección y evaluación precisa de dientes ectópicos, especialmente cuando se encuentran dentro de tabiques óseos u otras ubicaciones complejas. Para casos complejos o poco claros, se recomienda el uso de técnicas de imagen más avanzadas, como tomografías computarizadas de haz cónico (CBCT), que proporcionan imágenes tridimensionales de alta resolución y permiten una mejor visualización y planificación del tratamiento. La combinación de diferentes técnicas de imagen y una evaluación interdisciplinaria es esencial para obtener un diagnóstico preciso y desarrollar un plan de tratamiento adecuado en casos de dientes ectópicos.

Ejemplificación con un caso presentado y posible tratamiento

Título: Caso Clínico de Diente Ectópico en Tabique Óseo.

Nombre del paciente: Amarilis Maribel Gualpa Paguay

Edad: 21 años

Paciente de 21 años que acudió a nuestra consulta odontológica con la preocupación de un diente anormalmente ubicado en su cavidad oral encontrado en una evaluación de rutina semestral. La evaluación inicial reveló un diente ectópico en el tabique óseo, específicamente dentro del seno maxilar derecho. Se describirá el diagnóstico, la planificación del tratamiento y los resultados obtenidos tras un enfoque interdisciplinario.

Historia Clínica:

Paciente femenino de 21 años, sin antecedentes médicos significativos, se presentó a la consulta odontológica con quejas de una sensación de "plena" en la zona del maxilar derecho, aunque no experimentaba dolor o molestias notables. La radiografía panorámica inicial mostró la presencia de un diente ectópico ubicado dentro del seno maxilar derecho, lo que planteó un desafío diagnóstico y terapéutico.

Examen Clínico y Diagnóstico:

El examen clínico intraoral reveló una dentición permanente en buen estado general, con ausencia de dolor a la palpación en la región maxilar derecha. La exploración extraoral no mostró ninguna anomalía aparente. La radiografía panorámica permitió identificar un diente ectópico en una posición anómala en el seno maxilar derecho, apoyado en el tabique óseo que separa el seno de la cavidad oral.

Posible Planificación del Tratamiento:

Ante el diagnóstico de un diente ectópico en el seno maxilar, se adoptó un enfoque interdisciplinario que involucró a especialistas en cirugía oral y maxilofacial, radiología oral y ortodoncia. Se decidió realizar una tomografía computarizada de haz cónico (CBCT) para obtener una visión tridimensional detallada de la posición del diente ectópico y su relación con las estructuras circundantes.

El CBCT confirmó la ubicación del diente ectópico dentro del seno maxilar derecho y proporcionó información precisa sobre su posición en relación con el tabique óseo. Se decidió llevar a cabo una cirugía oral y maxilofacial para acceder al seno maxilar y reposicionar el diente ectópico en su lugar adecuado en la arcada dental.

Durante la cirugía, se realizó una osteotomía en el tabique óseo y se movió cuidadosamente el diente ectópico hacia su posición correcta en la cavidad oral. Posteriormente, se colocó un injerto óseo en el sitio de la osteotomía para promover la cicatrización y estabilidad del área.

Tras la cirugía, se indicó un tratamiento ortodóntico para ajustar la posición del diente ectópico en la arcada dental y asegurar una oclusión adecuada. La paciente fue monitoreada regularmente para asegurar una correcta cicatrización y progreso del tratamiento.

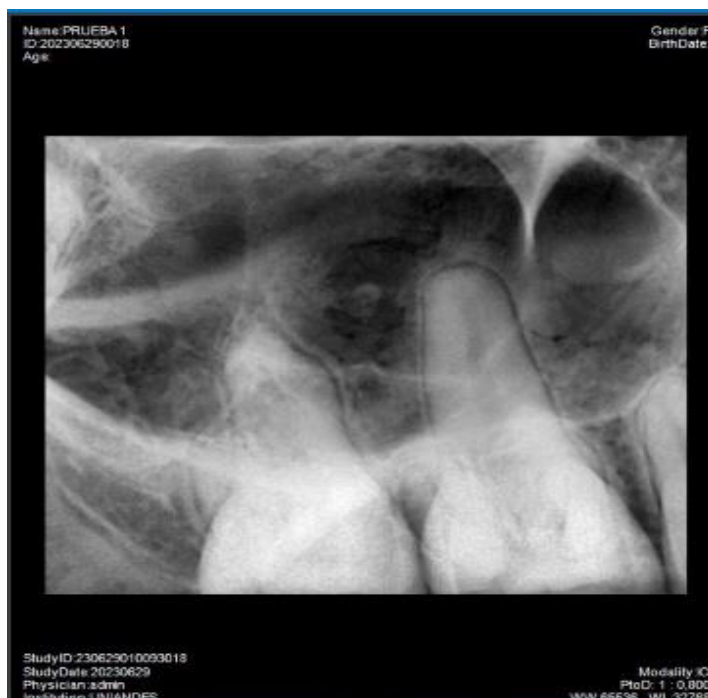

Figura 2. Visualización de la anomalía presentada en el seno maxilar superiores derecho
Fuente: [18]

Fig1. Se identifica las 3 regiones del seno maxilar (anterior, media y posterior), el tabique que se visualiza separa al seno anterior y posterior (color amarillo), se observa la mucosa con los lechos vasculares, (color rojo). Y la presencia de la anomalía (color morado) en medio de un tabique óseo, se envió la petición para otra tomografía. Fuente: Creación propia.

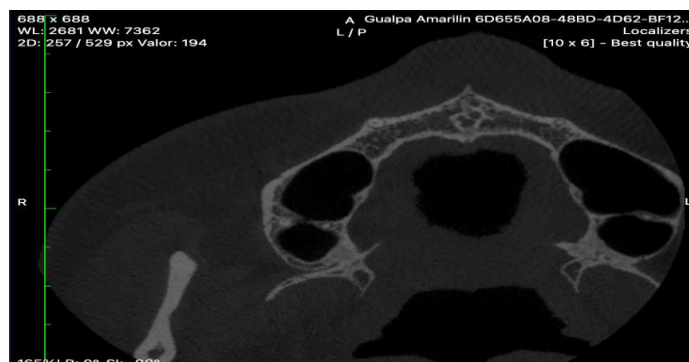

Figura 3. Observación de las raíces del diente dentro del tabique óseo
Raíces del diente ectópico, (color rosa).

Conclusiones

Las tomografías bidimensionales, como las radiografías panorámicas, presentan limitaciones significativas en la visualización tridimensional de las estructuras dentales y maxilofaciales. Esto puede dificultar la detección precisa de dientes ectópicos en ubicaciones inusuales o dentro de tabiques óseos, lo que puede afectar el diagnóstico y el plan de tratamiento.

La superposición de estructuras anatómicas en las imágenes bidimensionales puede ocultar detalles importantes y dificultar la identificación exacta de la posición y orientación de los dientes ectópicos. Esto puede resultar en una interpretación errónea y limitar la planificación adecuada del tratamiento.

La interpretación de los resultados, mediante el un análisis neutrosófico contribuye a identificar el nivel de validez de los resultados obtenidos en la muestra seleccionada, lo cual hace evidente la necesidad de realizar otras investigaciones que permitan elevar el nivel de conocimientos sobre la interpretación radiográfica bidimensional en molares ectópicos por tabiques óseos.

Referencias

- [1] J JA Smith. Limitaciones de las Tomografías Bidimensionales en la Detección de Dientes Ectópicos. [Online]; Disponible en: <https://www.medigraphic.com/pdfs/tame/tam-2019/tam1923b.pdf>, 2023
- [2] A G. Limitaciones de las Imágenes Panorámicas en la Evaluación de Dientes Ectópicos. [Online]; Disponible en: [https://jada.ada.org/article/S0002-8177\(17\)30800-0/fulltext](https://jada.ada.org/article/S0002-8177(17)30800-0/fulltext), 2020
- [3] A M. Limitaciones de las Tomografías Bidimensionales en la Detección de Dientes Ectópicos. [Online]. Disponible en: <https://www.ardent.org/articulos/limitaciones-tomografias-bidimensionales-dientes-ectopicos>, 2023
- [4] A P. Limitaciones de las Radiografías Bidimensionales en el Diagnóstico de Dientes Ectópicos. [Online]; Disponible en: http://www.scielo.org.pe/scielo.php?script=sci_arttext&pid=S1019-43552020000200086, 2013
- [5] J S. Dientes Ectópicos en el Seno Maxilar. [Online]; Disponible en: <https://scielo.isciii.es/pdf/odonto/v22n2/original4.pdf>, 2013
- [6] D F. Evaluación de las Limitaciones de las Tomografías Bidimensionales en el Diagnóstico de Dientes Ectópicos. [Online]; Disponible en: <https://ri.ues.edu.sv/id/eprint/7948/1/17100206.pdf>, 2018
- [7] M L. Consideraciones Clínicas sobre Dientes Ectópicos en el Tabique Óseo. [Online]; Disponible en: <https://www.revistaodontologia.com/articulo/consideraciones-clinicas-dientes-ectopicos-tabique-oseo>, 2018
- [8] B G. Frecuencia de dientes con Erupción Ectópica. [Online]; Disponible en: <https://www.medigraphic.com/pdfs/tame/tam-2019/tam1923b.pdf>, 2021
- [9] M T. Tercer Molar Ectópico en Seno Maxilar. [Online]; Disponible en: <https://www.medigraphic.com/pdfs/adm/od-2017/od174i.pdf>, 2019
- [10] H S. Dientes Ectópicos a nivel de región infraorbitaria Radiografía Bidimensional. [Online]; Disponible en: <http://revistas.unicoc.edu.co/index.php/joc/article/view/104/104>, 2018
- [11] K., M Pérez-Teruel, M. Leyva-Vázquez, y V. Estrada-Sentí. «Mental models consensus process using fuzzy cognitive maps and computing with words». *Ingeniería y Universidad* 19 (1): 173-88. <https://doi.org/10.11144/Javeriana.iyu19-1.mmcp.2015>
- [12] F Smarandache. Introduction to Neutrosophic Statistics. Infinite Study. 2014
- [13] F Smarandache. Neutrosophic Overset, Neutrosophic Underset, and Neutrosophic Offset. Similarly for Neutrosophic Over-/Under-/Off-Logic, Probability, and Statistics. 2016
- [14] M. L Vázquez & Smarandache, F. Neutrosofía: Nuevos avances en el tratamiento de la incertidumbre. Infinite Study. 2018
- [15] H. Wang, F. Smarandache, Y. Zhang, and R. Sunderraman, "Single valued neutrosophic sets," *Review of the Air Force Academy*, no. 1, 2010. p. 10
- [16] D. M. Ramírez Guerra, Y. M. Gordo Gómez, L. J. Cevallos Torres, F. G. Palacios Ortiz. Social sports Competition Scoring System Design Using Single Value Neutrosophic Environment. *International Journal of Neutrosophic Science (IJNS)*, Vol. 19, No. 01, PP. 389-402, 2022
- [17] B San Juan Azze. La teoría de los algoritmos en la representación de sistemas complejos. Curso pre evento pedagogía. Universidad de Ciencias Pedagógicas de Holguín Cuba, 2014
- [18] R L. Dientes retenidos en el seno maxilar. [Online]; Disponible en: <http://revistas.unicoc.edu.co/index.php/joc/article/view/381/327>, 2016

- [19] Márquez-Sánchez, F., & Sorhegui-Ortega, R. “La Globalización y los dilemas del Desarrollo (Globalization and the Dilemmas of Development)”. In III Congreso Científico Internacional " Sociedad del Conocimiento: Retos y Perspectivas". Samborondón, Ecuador, 2021.
- [20] ORAMAS, O., ORTIZ, M., & MARQUEZ, S. F. “Modelo de revisión continua de inventarios con incertidumbre en sus parámetros”. *Revista Espacios*, vol 41 núm 1, 2020.
- [21] Márquez-Sánchez, F. “Libro: La Creatividad en el Territorio”. UCE Ciencia. Revista de postgrado, vol 9 núm 2, 2021. <http://uceciencia.edu.do/index.php/OJS/article/view/246/230>
- [22] SOUTO Anido, L., MARQUEZ Sánchez, F., & MARRERO Ancizar, Y. “Procedimiento para la selección del personal basado en la Teoría de los Subconjuntos Borrosos y Operadores OWA”. *Revista espacios*, vol 40 núm 34, 2019.
- [23] Sánchez, F. M., Santos, C. E. O., & Sentí, V. E. “La gestión del conocimiento y el aprendizaje. Aspectos metodológicos”. UCE Ciencia. Revista de postgrado, vol 7 núm 2, 2019. <http://uceciencia.edu.do/index.php/OJS/article/view/167/159>
- [24] Santos, O. O., Torres, M. O., Anido, L. S., & Sánchez, F. M. “Herramientas Matemáticas como Vía para el Diseño de Sistemas de Estimulación Laboral”. *GECONTEC: Revista Internacional de Gestión del Conocimiento y la Tecnología*, vol 6 núm 2, pp 61-74, 2018. <https://gecontec.org/index.php/unesco/article/view/121/106>
- [25] Romero, A. V., Sánchez, F. M., Ortega, R. S., & Rico, M. S. O. “One Year after the COVID-19 Pandemic in the city of Guayaquil: Evidence of Municipal Response and the Socio-economic Impact”. *Revista de la Universidad del Zulia*, vol 13 núm 37, pp 321-346, 2022.
- [26] Ortiz, M., Marquez, F., ORAMAS, O., & MARRERO, Y. “Metodología para la evaluación de proveedores. Caso de estudio: Empresa Especializada Importadora, Exportadora y Distribuidora para la Ciencia y la Técnica (EMIDICT)”. *Revista espacios*, vol 39 núm 27, 2018. <https://www.revistaespacios.com/a18v39n27/a18v39n27p24.pdf>
- [27] Ortega-Santos, C. E., Márquez-Sánchez, F., Sorhegui-Ortega, R., & Vergara-Romero, A. “Impacto socio-económico causado por la Covid-19 en zonas vulnerables de Guayaquil a un año de la pandemia: Socio-economic impact caused by Covid-19 in vulnerable areas of Guayaquil one year after the pandemic”. *Revista Científica ECOCIENCIA*, vol 8 núm 4, pp 60-83, 2021. <https://revistas.ecotec.edu.ec/index.php/ecociencia/article/view/563/352>
- [28] Sánchez, F. M., Gradín, I. A. M., del Pezo, J. J. M., & Ortega, R. A. S. “La reforma tributaria y su impacto en la liquidez fiscal y empresarial en Ecuador, periodo 2010–2016”. *Espacios*, vol 3, 2018.
- [29] de Jesús, A. M. V., Marqués, L. L., Poleo, A. J., Rivera, A., & von Feigenblatt, O. F. “Uso de la Plataforma Teams en el proceso de enseñanza y aprendizaje durante la pandemia COVID-19”. In *Anales de la Real Academia de Doctores* vol 8, núm. 3, pp 555-564, 2023
- [30] von Feigenblatt, O. F. “Tendencias y debates en la educación americana: Una perspectiva hispana”. Ediciones Octaedro, 2023.
- [31] Hernández, C. M., Marqués, L. L., Poleo, A. J., & von Feigenblatt, O. F. “La modalidad de trabajo remoto y la percepción de sobrecarga laboral como factores de estresores en los entornos laborales de los docentes: una revisión de la literatura”. In *Anales de la Real Academia de Doctores* vol 8, núm 2, pp 285-292, 2023.
- [32] Ortiz, J., Marqués, L. L., Poleo, A. J., & von Feigenblatt, O. F. “Aporte del conectivismo al proceso de enseñanza y aprendizaje durante el confinamiento causado por la pandemia Sars-Cov-2: una revisión de la literatura”. *Aporte del conectivismo al proceso de enseñanza y aprendizaje durante el confinamiento*, vol 8 num 2, pp 293-308, 2023.
- [33] von Feigenblatt, O. “The Perfect Storm: Structural and Contextual Factors Exacerbating the Teacher Shortage in Florida”. *Hallazgos*, vol 20 núm 39, 2023. <https://revistas.usantotomas.edu.co/index.php/hallazgos/article/view/8102/7884>
- [34] von Feigenblatt, O. F. “SVNS-based multicriteria methods for the selection of management elements for academic diplomacy”. *Neutrosophic Sets and Systems*, vol 52, pp 241-250, 2022. <https://fs.unm.edu/NSS2/index.php/111/article/view/2653/1143>

- [35] von FEIGENBLATT, O. F., RIVERA, A., & SANTIAGO, C. “Scholarly Publications in the 21st Century: The Need for Creativity and Flexibility”. *Ethics and Deontology Journal*, vol 2 núm 01, pp 10-17, 2022.
- [36] von Feigenblatt, O. F. “The Role of Academies in the 21st Century: Knowledge in the Age of Relativism”. *Caminos educativos*, vol 9 num 1, 2022. https://revistas.ucundinamarca.edu.co/index.php/Caminos_educativos/article/view/505/334
- [37] Von Feigenblatt, O. F. “La enseñanza de la Historia de los Estados Unidos en el Estado de la Florida: Una interpretación de la teoría fundamentada”. *Dilemas contemporáneos: Educación, Política y Valores*, 2022. <https://dilemascontemporaneoseduccionpoliticaayvalores.com/index.php/dilemas/article/view/3238/3221>
- [38] von Feigenblatt, O. F., & Linstroth, J. P. “Applied history and the teaching of leadership: a case for the use of historical case studies in leadership programs”. *Universidad y Sociedad*, vol 14 núm S3, pp 433-438, 2022. <https://rus.ucf.edu.cu/index.php/rus/article/view/2973/2928>
- [39] Verdezoto, M. I. M., Álvarez, D. R., & Falcón, V. V. “Neutrosophic Evaluation of Legal Strategies for Decision-making in a Digital Context”. *Neutrosophic Sets and Systems*, vol 62 num 1, pp 20, 2023. https://digitalrepository.unm.edu/cgi/viewcontent.cgi?article=2536&context=nss_journal

Recibido: noviembre 31, 2023. **Aceptado:** diciembre 21, 2023