



ASPECTS OF MORPHOLOGY AND HISTOMORPHOMETRY OF THE THYROID GLAND IN WHITE OUTBREED RATS

Karimova Muattar Sharipovna¹

Teshaev Shukhrat Jumaevich²

Bukhara State Medical Institute

KEYWORDS

morphology, thyroid gland,
purebred rats,
histomorphometry

ABSTRACT

Thyroid pathology is the second most common endocrinopathy after diabetes [1, 2]. The number of patients with temporary and permanent disabilities due to thyroid pathology is increasing [3]. Early diagnosis of morphological changes in thyroid pathologies and increasing the effectiveness of treatment is undoubtedly carried out by knowing the normal parameters of the thyroid gland. In this article, the morphological and histomorphometric characteristics of the thyroid gland of purebred rats were studied.

2181-2675/© 2024 in XALQARO TADQIQOT LLC.

DOI: **10.5281/zenodo.10535265**

This is an open access article under the Attribution 4.0 International (CC BY 4.0) license (<https://creativecommons.org/licenses/by/4.0/deed.ru>)

¹ Bukhara State Medical Institute, Uzbekistan

² Bukhara State Medical Institute, Uzbekistan

АСПЕКТЫ МОРФОЛОГИИ И ГИСТОМОРФОМЕТРИИ ЩИТОВИДНОЙ ЖЕЛЕЗЫ У БЕЛЫХ БЕСПОРОДНЫХ КРЫС

KALIT SO'ZLAR/
КЛЮЧЕВЫЕ СЛОВА:

морфология, щитовидная железа, беспородные крысы, гистоморфометрия

ANNOTATSIYA/ АННОТАЦИЯ

Патология щитовидной железы является второй по распространенности эндокринопатией после сахарного диабета [1, 2]. Растет число пациентов с временной и постоянной инвалидностью вследствие патологии щитовидной железы [3]. Ранняя диагностика морфологических изменений при патологиях щитовидной железы и повышение эффективности лечения, несомненно, осуществляются при знании нормальных показателей щитовидной железы. В данной статье изучены морфологические и гистоморфометрические характеристики щитовидной железы беспородных крыс.

Актуальность исследования. В связи с ростом эндокринной патологии во всем мире большое внимание уделяется вопросам морфологии щитовидной железы. Патология щитовидной железы уступает только сахарному диабету [О. В. Горчакова., 2019]. Патология щитовидной железы – признак плохой экологии. Важнейшей морфофизиологической структурой щитовидной железы является тканевая микрообласть, объединяющая группу фолликулов и межфолликулярное пространство с автономной системой крово- и лимфообращения. При воздействии на щитовидную железу патогенных факторов наиболее повреждаются структуры микрорегиона ткани, снижающие ее роль в обеспечении морфологических и метаболических изменений в тканях и органах [Бородин Ю.И. и др., 2018]. Сама паренхима щитовидной железы состоит из системы тироцитов, среди которых выделяют два основных типа — фолликулярные и интерфолликулярные клетки. Первый формирует фолликулы, обладающие способностью накапливать гормонально активные вещества вне клетки. Последний участвует в пролиферации паренхимы щитовидной железы, образуя межфолликулярные островки между фолликулами. Морфогенетический потенциал стромально-паренхимных взаимоотношений определяется соотношением фолликулярной эпителиальной ткани, коллоидной и интерстициальной. В настоящее время возрастает интерес к изучению структурной перестройки и механизмов повреждения эндокринной системы под влиянием различных патологических факторов - физических, химических, лекарственных факторов [Анварова Ш.С., Ниязова Н.Ф., Жораева С.Д., Иноятова О.Н., 2017].

Трудно переоценить значение щитовидной железы для организма человека [Старкова И., 2012]. Помимо тироцитов, основной клеточной популяции, составляющей фолликулярный отдел железы, в нее входит вторая по численности группа клеток — кальцитониноциты (парафолликулярные или С-клетки)

[Солянишникова Д.Р., Брюхин Г.В., 2009]. Они имеют нейрогенное происхождение и относятся к APUD-системе, представляющей собой популяцию клеток, распределенную по различным органам и продуцирующую различные биологически активные вещества, которую рассматривают как диффузную нейроэндокринную систему [Смирнова Т.С., 2009; Сазонов В.Ф., 2014]. Парафолликулярные клетки располагаются небольшими группами в интерстиции щитовидной железы и/или залегают в базальной мембране между тироцитами (интраэпителиально), но никогда не ограничивают полость фолликула. Максимальное их количество сосредоточено в центральных отделах каждого отдела щитовидной железы, которые называются «С-клеточной областью». Парафолликулярные клетки составляют не более 1% эпителия щитовидной железы. Они в 2-3 раза крупнее тироцитов, имеют полигональную или слегка вытянутую форму, имеют более крупные и более легкие ядра, 1-2 плотных ядра и цитоплазму содержат мелкие агирофильные гранулы [Волков В.П., 2014].

Материалы и методы исследования.

Для проведения экспериментальных исследований были отобраны 4-месячные белые беспородные крысы-самцы массой 164-172 г. Все лабораторные животные были получены из одного и того же вивария и проводились на белых беспородных крысах в возрасте до 4 месяцев. Взрослых (4-месячных) белых беспородных крыс содержали в стандартных условиях вивария с относительной влажностью (50-60%), температурой (19-22°C) и световым режимом (12 ч темнота и 12 ч свет).

Составление стандартного рациона вивария для лабораторных животных был основан на рекомендациях методического пособия Нуралиева Н.А.(2016) . При хранении, уничтожении и анатомическом препарировании лабораторных животных строго соблюдались все правила биологической безопасности и этические принципы работы с лабораторными животными.

Получено разрешение Комитета по этике Министерства здравоохранения Республики Узбекистан на проведение экспериментов на лабораторных животных (белых крысах).

Для изучения морфологических показателей органов лабораторных животных применялись методы исследования, широко используемые в экспериментальных исследованиях (анатомическое препарирование). Все гистологические препараты просматривали с помощью тринокулярного микроскопа HL-19 (Китай) с программным обеспечением. Основными объектами исследования служили гистологические парафиновые блоки, приготовленные из ткани щитовидной железы чистопородных крыс и тканей, вырезанных на микротоме. Приготовление гистологических препаратов состояло из 4 этапов и осуществлялось традиционными методами. Для приготовления препаратов использовали механический ротационный

микротом YD-315 (Китай), подготовленные срезы окрашивали гематоксилином и эозином и просматривали под тринокулярным микроскопом.

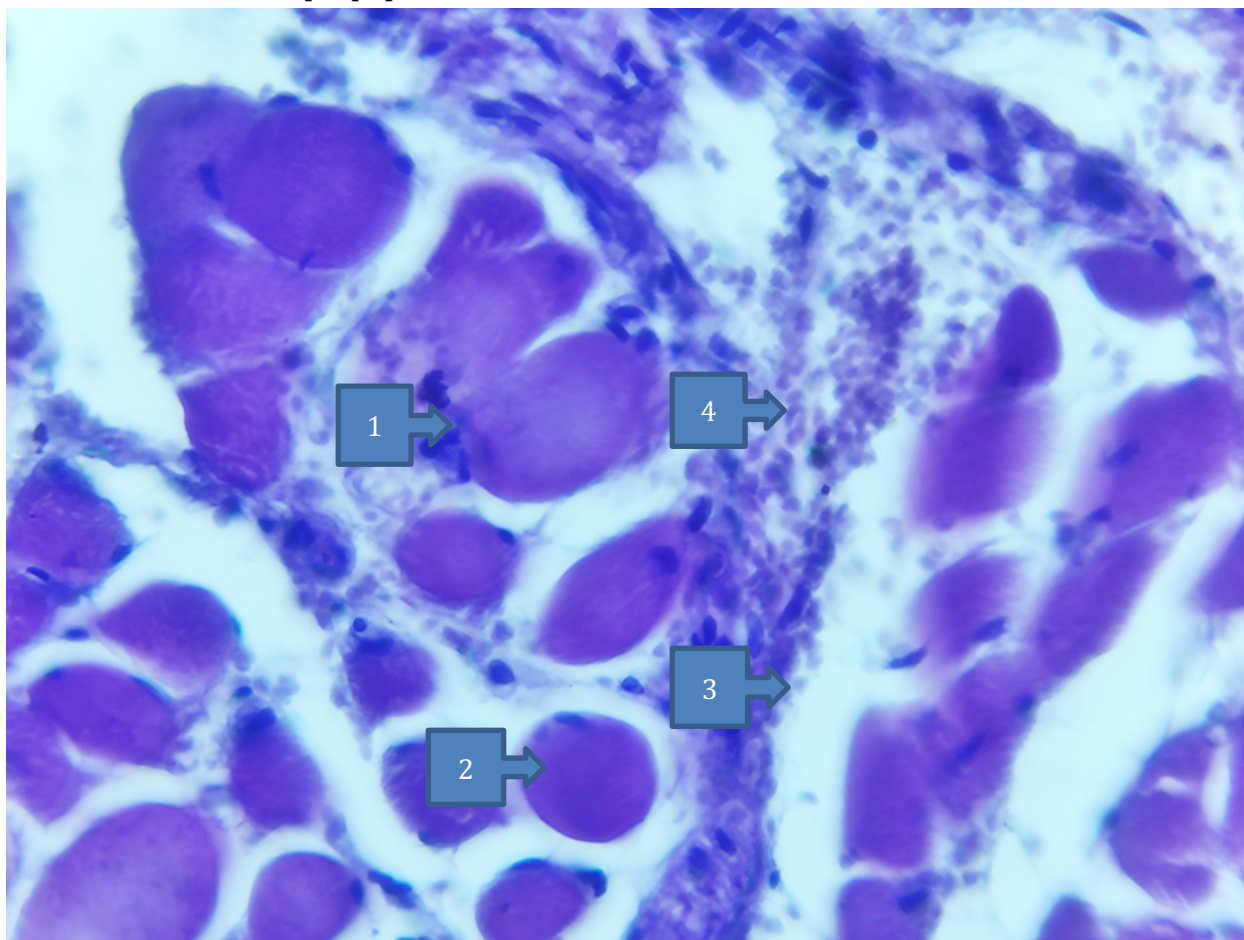
В лабораторных условиях у чистопородных крыс выделяли ткань щитовидной железы, орган фиксировали в 10% нейтрализованном растворе формалина, замораживали в течение 72 часов, затем промывали в проточной воде в течение 2 часов, пропускали через спирт возрастающей концентрации для обезвоживания и заливали парафином. Из них готовили срезы толщиной 5-8 мкм и изучали общую гистологическую структуру путем окраски гематоксилин-эозиновым красителем. Срезы изучали под световым микроскопом Leica и делали снимки необходимых участков. Микропрепараты фотографировали под микроскопом размерами 4x10, 10x10, 40x10, 100x10. Перед резкой и формованием парафиновых блоков парафин разрезали на квадраты (депарафинизация). Для этого парафиновые срезы последовательно переводили в О-ксилол, а затем в спирты понижающимся градусом (от 100° до 70°), а затем промывали дистиллированной водой. Подготовленные таким образом срезы окрашивали гематоксилином и эозином. Подготовленные блоки окрашивали, структуру щитовидной железы четко наблюдали под тринокулярным микроскопом модели HL-19 с программным обеспечением, предназначенным для наблюдения за биологическими микрообъектами, и фотографировали измененные участки тканевых структур. Для окраски использовали традиционные красители, используемые для приготовления большого количества гистологических препаратов. Для этого кусочки последовательно пропускали через смесь 1/3 О-ксилола, нисходящих спиртов (от 100° до 70°), а затем помещали в дистиллированную воду. Подготовленные таким образом срезы окрашивали гематоксилином и эозином. Для этого срезы помещали в раствор гематоксилина на 3-5 мин, затем в дистиллированную воду для промывки и дифференциации. После того как ядра приобретали пурпурный цвет (контролировали под микроскопом), их докрасивали раствором эозина в течение 1,5 мин, промывали дистиллированной водой и обезвоживали в спиртах высокой концентрации (70—100°). Кроме того, их последовательно помещали в 2/3 О-ксилола и заливали в канадский бальзам для купирования действия спиртовых растворов и осветления блоков.

Результаты исследования.

При изучении гистоморфометрических показателей щитовидной железы беспородных крыс обращали внимание на следующие показатели: диаметр капилляров, расположенных в щитовидной железе, численную плотность капилляров, площадь суммарных капилляров на срезе, высота тироидного эпителия, диаметр фолликулов, поверхность фолликулов. Учитывали процентное содержание тироидного эпителия, коллоида и стромы в фолликуле (рис. 1, 2).

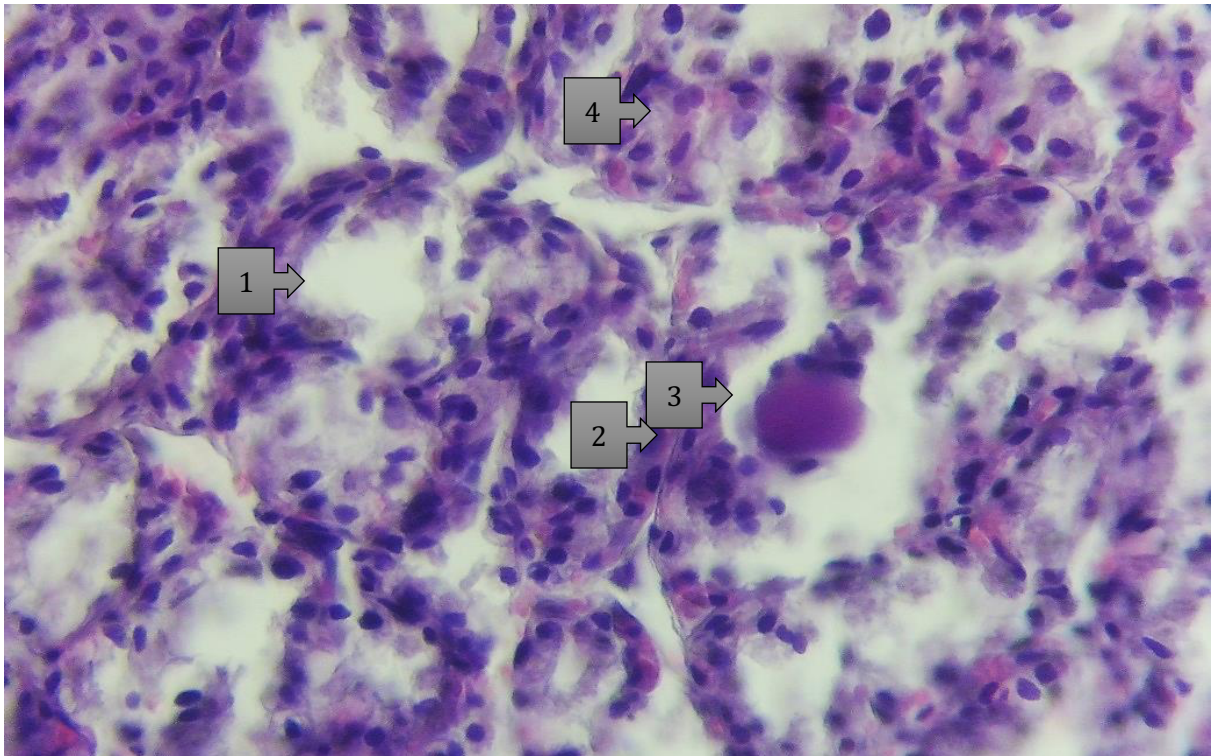
При изучении архитектуры железы капиллярная сеть окружает фолликулы в виде густой сети и плотно связана с тироцитами. Щитовидную железу условно

делили на центральную и периферическую части. Диаметр капилляров в центральной части щитовидной железы составляет $10,78 \pm 0,14$ мкм, поверхностное число сосудов $127,53 \pm 3,41$, площадь их поперечного сечения $11,78 \cdot 0,11 \times 10^3$ мкм². При рассмотрении соотношения поверхности эпителия, соединительной ткани и сосудов внутри коллоидного фолликула установлено, что тиреоидный эпителий относительно выше и соотношение этих сосудов составило $9,3 \pm 0,3\%$. Диаметр капилляров в периферической области щитовидной железы шире, чем в центральной части. Плотность поперечного сечения сосудов сравнительно меньше в периферической части, а кровоснабжение поверхности тиреоидного эпителия микроциркуляторных сосудов меньше, чем в центральной части. Установлено, что фолликулы, расположенные в центральной части, имеют овальную и круглую форму, а диаметр фолликулов больше в периферической части. Высота тироцитарных клеток в фолликулах в центральной части призматическая, а высота тироцитарных клеток в периферической части ниже, чем в центральной части, а форма кубическая. Коллоидное вещество равномерно заполняет фолликулы, а частицы слабо заметны при окраске по методике Ван-Гизона. Короче говоря, сравнивая центральную и периферическую части щитовидной железы в контрольной группе, установлено, что эпителиальных клеток больше в центральной части, а количество коллоидного вещества больше в периферической части.



(Рисунок 1) Микроскопическая картина щитовидной железы беспородной белой крысы. Размер 20 x 100.

1 и 2. фолликул щитовидной железы; 3. Коллоидная структура в фолликулярной полости; 4. Тироцитарные клетки стенки фолликула.



(Рисунок 2) Микроскопическая картина щитовидной железы беспородной белой крысы. Размер 20 x 100.

1. Фолликул 2. Тироцитарные клетки стенки фолликула. 3. Коллоидные 4 С-клетки.

Выводы.

Следующие результаты были получены при изучении параметров щитовидной железы здоровых белых беспородных крыс. Диаметр капилляра в центральной части составлял $10,78 \pm 0,14$ мкм. Плотность капиллярного ряда составляет $127,53 \pm 3,41$ мкм в центральной части и $107,42 \pm 3,87$ мкм в периферической части. Суммарная площадь поперечного сечения капилляров $\times 103$ мкм² соответствует $11,78 \pm 0,11$ мкм в центральной части и $9,96 \pm 0,13$ мкм в периферической части. Относительная поверхность сосудистого русла $9,3 \pm 0,3$ мкм в центральной части, $8,6 \pm 0,4$ мкм в периферической части, высота тироидного эпителия $6,68 \pm 0,24$ мкм, в периферической части $5,5 \pm 0,13$ мкм. Диаметр фолликула $37,98 \pm 0,26$ мкм в центральной части, $43,27 \pm 0,14$ мкм в периферической части, поверхность фолликула $1178,52 \pm 18,28$ мкм², $1548,23 \pm 16,32$ мкм² в периферической части. При рассмотрении взаимного соотношения компонентов фолликула тироидный эпителий составляет $40,2 \pm 0,32$ мкм в центральной части и $37,5 \pm 0,42$ мкм в периферической части. Коллоид в центральной части составляет $32,1 \pm 0,2$ мкм, в периферической части - $42,1 \pm 0,3$ мкм, строма - в центральной части - $17,5 \pm 0,5$ мкм,

периферической части - $12,8 \pm 0,4$ мкм.

Литература:

1. Барышева Е. С. Роль микроэлементов в функциональном и структурном гомеостазе щитовидной железы (клинико-экспериментальное исследование) // Международное издание. журнал эндокринологии. - 2010. - нет. 7. - С. 15-25.
2. Билянова Г.Ю., Чекуров И.В., Вишневская Т.Я. Морфофункциональный профиль щитовидной железы крыс-самцов линии Вистар в рамках экспериментальной модели «Гипотиреоз – стресс» // Известия Оренбургского государственного аграрного университета. - 2016. - № 2 (58). - С. 177-180.
3. Бобров И. П. и др. Роль тучных клеток в процессах адаптации легких к однократной и многократной глубокой иммерсионной гипотермии // Вестник медицинской науки. - 2020. - нет. 2 (18). - Страницы 10-17.
4. Бондарев О.И., Разумов В.В., Бугаева М.С. Дифференциальная диагностика очаговых костно-пластических образований в легких шахтеров. // Терапевтический архив. 2016 г.; 88(3):108-110.
5. Боронихина, Т.В. Физиологическая и репаративная регенерация щитовидной железы: проблемы и достижения / Т.В. Боронихина, А.Н. Яцковский // Современные достижения науки и образования - 2017. - Т. 6., № 2. - С. 101–106.
6. Бугаева М. С. и другие. Патогенез морфологических изменений при пневмокониозах у работников угольной и горнодобывающей промышленности // Медицина труда и промышленная экология. - 2018. - нет. 6. - С. 43-48.
7. Нуралиев Н.А., Бектимиров А.М-Т., Алимова М.Т., Сувонов К.Ж. Правила и методы работы с лабораторными и экспериментальными животными *mikrobiologicheskix i immunologicheskix issledovaniyax* // Metodicheskoe posobie. - Tashkent, 2016. - 34 s.
8. Samusev R.P. Atlas po gistologii i gistopatologii // Uchebnoe posobie. – Moskva, 2021. – 256 s.
9. Kononov A.V., Mozgovoy S.I., SHimanskaya A.G. Prijiznennaya patologo-anatomicheskaya diagnostika bolezney organov pishchevaritelnoy sistemy // Rukovodstvo dlya vrachey. – Moskva, 2019. – 70-73 s.