O USO DE PLASMA RICO EM PLAQUETA PARA REJUVENESCIMENTO FACIAL

Deixe um comentário / Caderno de Ciências da Saúde, Edição 110/Mai22 - Volume 26 / Por Revista F&T

REGISTRO DOI: 10.5281/zenodo.6588342

Autores:

Beatriz Honorato de Oliveira[1,]

Yoonjoo Cho [1,]

Priscila Ferreira Silva[2]

Filiação:

[1.]Discente da Universidade Anhembi Morumbi, São Paulo / SP, Brasil

[2.]Docente da Universidade Anhembi Morumbi, São Paulo / SP, Brasil

RESUMO

Mesmo ainda estando em estudo para sua aprovação o plasma rico em plaquetas (PRP) que é uma técnica inovadora que pode ser usado em diferentes áreas como medicina, estética e odontologia. Visando a recuperação parcial/ ou total das linhas de expressão faciais obtidas com o tempo, e estimulando a capacidade de algumas funções da pele perdidas com a idade, o plasma rico em plaqueta é uma técnica de regeneração da pele, que faz uso do próprio sangue do paciente. Após a coleta do sangue, e da centrifugação o sangue é separado, e no fragmento que contém as plaquetas mais abundantes na parte inferior do plasma separado é usada para o procedimento. Esses estudos dão por meio do plasma rico em plaquetas que é um hemoderivado autólogo, onde possuem altas concentrações de plaquetas, e seus fatores de crescimento (FC) e proteínas em um pequeno volume. Assim, observamos que as plaquetas ao serem ativadas e secretam fatores de crescimento e estimulam os fibroblastos criando fibras elásticas, como colágeno e elastina, para gerar novos tecidos vasculares mostrando eficácia na recuperação das rugas e linhas de expressão. Objetivo do estudo foi baseado em evidência clínicas e realizada uma revisão de literatura em bases de dados artigos.

Palavras chave: envelhecimento, rejuvenescimento e regeneração.

ABSTRACT

Even though platelet-rich plasma (PRP) is still under study for approval, which is an innovative technique that can be used in different areas such as medicine, aesthetics and dentistry. Aiming at the partial/or total recovery of facial expression lines obtained over time, and stimulating the

capacity of some skin functions lost with age, platelet-rich plasma is a skin regeneration technique, which makes use of the blood itself. of the patient. After blood collection and centrifugation the blood is separated, and the fragment containing the most abundant platelets at the bottom of the separated plasma is used for the procedure. These studies use platelet-rich plasma, which is an autologous blood derivative, where they have high concentrations of platelets, their growth factors (FC) and proteins in a small volume. Thus, we observed that platelets, when activated, secrete growth factors and stimulate fibroblasts, creating elastic fibers, such as collagen and elastin, to generate new vascular tissues, showing effectiveness in the recovery of wrinkles and expression lines. Study objective was based on clinical evidence and performed a literature review in articles databases.

Keywords: *aging, rejuvenation and regeneration*

INTRODUÇÃO

Esse estudo visa avaliar a recuperação parcial ou total das linhas faciais obtidas com o tempo, estimulando a capacidade de algumas funções da pele perdidas com a idade. Assim, por meio do plasma rico em plaquetas (PRP) que é um hemoderivado autólogo, obtido por meio de um processo laboratorial simples e de baixo custo. Esses hemoderivados, possuem altas concentrações de plaquetas, fatores de crescimento (FC) e proteínas em um pequeno volume. Nesse sentido, os fatores de crescimento atuam como reguladores e estimuladores dos processos celulares de mitogênese, quimiotaxia, diferenciação e metabolismo (PAVANI *et al*., 2017).

O PRP é utilizado em pesquisas, e aplicados para melhorar e devolver a capacidade estética, sendo conhecidos por suas propriedades anabólicas, anti-inflamatórias, também, por sua formação em gel, que segundo Kwirant afirma que, está habilidade na produção em gel tem demonstrado que pode induzir a síntese de colágeno e outros componentes da matriz extracelular através da ativação de fibroblastos, ocasionando o rejuvenescimento. (KWIRANT *et al.,* 2014)

Nesse sentido para o autor, o PRP tem um armazenamento que contém os grânulos alfa, onde se encontra vários fatores de crescimento (FC), molécula de fibronectina e outras proteínas plasmáticas, que ajudam na adesão celular, e na reparação de tecidos conectivos contribuindo no processo de osteo regulação e osteoindução. Esses fatores de crescimento são ativados durante o processo inflamatório, onde atuam com maior foco na mitose, secreção e migração celular (KWIRANT *et al.,* 2014).

Já para Yamada, reitera que, após o fibrinogênio ser transformado em fibrina e prontamente ativado, o PRP forma uma estrutura tridimensional, onde estudos recentes revelam que essas estruturas são separadas em diferentes zonas, sendo elas; de plaquetas, fibrinas e células. O gel tridimensional, derivado da ativação do fibrinogênio presente no PRP, pode prevenir a apoptose celular e impedir os efeitos catabólicos de algumas citocinas pró inflamatórias e

metaloproteinases. A duração dessas estruturas de plaquetas pode durar de 7 a 15 dias. (YAMADA *et al.,* 2016)

OBJETIVOS

Geral:

O objetivo do nosso estudo, foi revisar por meio de artigos e estudos científicos, formas que evidencie a eficácia do uso do plasma rico em plaquetas (PRP), sobre lesão na pele que se obtém com envelhecimento, afim da recuperação e regeneração desse tecido.

Específicos:

Os objetivos específicos desse trabalho foram:

- Avaliar a eficácia do uso do plasma rico em plaquetas sobre lesões causadas pelo envelhecimento.
- Avaliar a segurança do procedimento.
- Avaliar a viabilidade e custo benefício da realização do procedimento.

METODOLOGIA

Esse estudo foi uma revisão bibliográfica que teve como objetivo investigar e organizar artigos científicos a respeito do uso do plasma rico em plaquetas (PRP). Para a realização da coleta desses artigos, banco de dados como Google acadêmico, PubMed, Scielo e Riss kr a partir das seguintes palavras de chave: Plasma rico em plaquetas, fatores de crescimento, envelhecimento da pele, camadas da pele, derme, epiderme, rugas, células subcutâneas, rejuvenescimento, plaquetas. Foram incluídos no estudo artigos publicados nos seguintes idiomas: inglês, português e coreano, no período de 2003 a 2021.

DESENVOLVIMENTO

PELE

De acordo com Bernardo a pele, além de ser o maior órgão do corpo possui muitas funções; auxilia na absorção e secreção de líquidos, controla a temperatura corporal, ajuda na absorção de luz ultravioleta protegendo o organismo e seus efeitos nocivos, facilita o metabolismo de vitamina D e funções sensoriais estéticas. Além disso, tem como principal função isolar as estruturas internas do corpo dos agentes externos, sendo composta por três camadas: epiderme, derme e tela subcutânea podemos observar na figura 1 baixo as camadas da pele e seus anexos (BERNARDO *et al.*, 2019).

Figura 1 camadas da pele

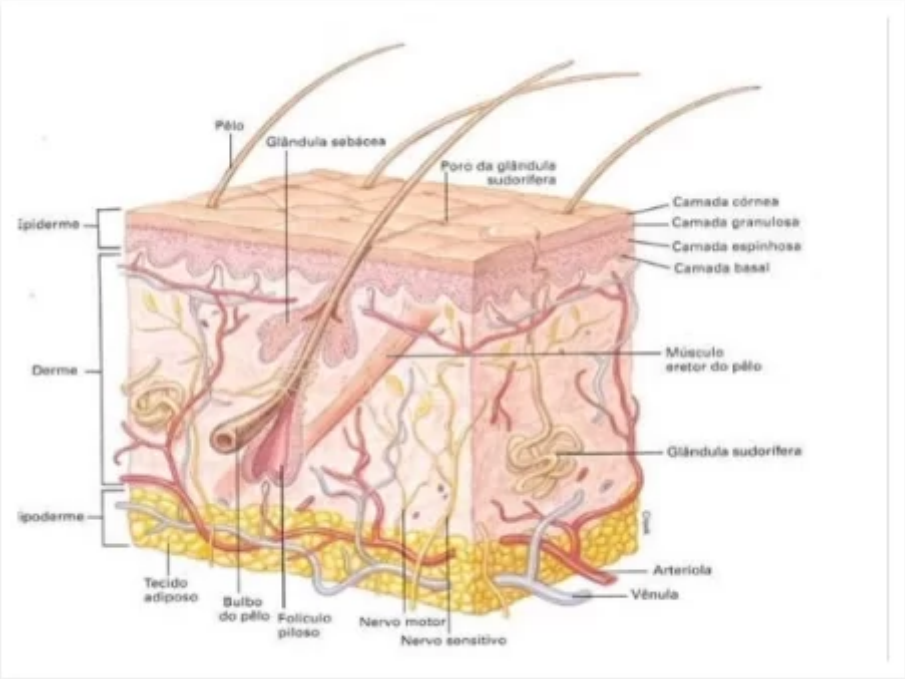

Fonte: Van de Graaff, K. M. 6ª edição Anatomia Humana. 2003

A epiderme é a camada externa da pele, e deriva da ectoderme. É avascular e composta por um epitélio estratificado pavimentoso queratinizado. Se divide em: basal ou germinativa, espinhosa, granulosa, lúcida e córnea (PEREIRA *et al.*, 2019). Na epiderme há uma grande concentração de queratinócitos, mas ainda possuem mais três outros tipos de células, sendo: os Melanócitos, as células de Langerhans e as de Merkel (CARNEIRO *et al.*,13° edição, p.368, 2021).

A camada basal é a camada mais profunda da epiderme, estando diretamente em contato com a derme. Composta por uma camada de células pouco diferenciadas que se dividem constantemente, originando outras camadas. Algumas células se diferenciam e atinge camadas mais superficiais, enquanto outras permanecem na basal e continuam se dividindo. Distribuídos na camada basal, os melanócitos são responsáveis pela formação de pigmentos, e as células de Merkel que são terminações nervosas modificadas, e importantes células por serem células mecanorreceptoras (BERNARDO *et al.*, 2019).

A cima da camada basal está localizada a camada espinhosa, constituída por muitas células poligonais que produzem queratina e se unem por uma ligação intercelular e entre queratinócitos próximos. Presentes também na camada espinhosa, as células de Langherans são especializadas na vigilância do sistema imunológico e sinalizadora de antígenos (PAVANI *et al.*, 2017). A macula de adesão junto dos filamentos de queratina tem a função de fazer a manutenção da ligação entre as células da epiderme e na resistência do atrito (CARNEIRO *et al.*,13° edição, p.368, 2021).

Localizada sobre a camada espinhosa está a camada granulosa, que é composta por células achatadas com grânulos de queratina no citoplasma e grânulos de substancia fosfolipídica

associada a glicosaminoglicanos, que ao se retirarem das células formam uma barreira proteica resistente as células (PAVANI *et al.*, 2017).

A camada lucida é constituída por uma fina camada de células achatadas, eosinófilos e transparentes, onde os núcleos e organelas citoplasmáticas são digeridas por enzimas dos lisossomos, desaparecendo (BERNARDO *et al.*, 2019)).

A camada mais externa da pele é a camada córnea, formada por queratinocitos sem núcleos e sem organela, são células achatadas que se destacam na renovação celular. As células da camada córnea são constituídas por queratina e uma proteína que é rica em elasticidade e resistência (PAVANI *et al.*, 2017).

A Derme é a segunda camada, sendo mais profunda que a epiderme, constituída por um tecido conjuntivo denso irregular. Uma camada cutânea localizada entre a epiderme e o tecido subcutâneo, composta por muitas fibras de colágeno e elastina, responsável por dar sustentação da epiderme e auxilia nos processos patológicos e cutâneo. É dividida em duas camadas: superficial ou papilar e profunda ou reticular (BERNARDO *et al.*, 2019).

A papilar é uma camada fina, constituída por um tecido conjuntivo frouxo formando as papilas dérmicas. São encontradas fibrilas especiais de colágeno, que possuem vasos sanguíneos responsáveis por oxigenar e nutrir a epiderme e acabam se inserindo na membrana basal e penetrando até o fundo da derme (CARNEIRO *et al.*,13° edição, p.368, 2021).

Sendo uma camada mais grossa, a reticular é constituída por um tecido conjuntivo denso, onde possui muitas fibras do sistema elástico responsáveis pela elasticidade da pele. São encontrados na camada reticulas vasos sanguíneos e linfáticos, nervos e algumas estruturas como, folículos pilosos, glândulas sebáceas e glândulas sudoríparas (CARNEIRO *et al.*,13° edição, p.368, 2021).

A hipoderme ou tela subcutânea é a terceira camada e última camada, sendo a mais profunda, e é composta de um tecido conectivo gorduroso denominado tecido adiposo. Está disposto em lóbulos de gordura separados por septos fibrosos compostos de colágeno, por onde correm os vasos sanguíneos, linfáticos e nervos. Possui a função de armazenamento das reservas energéticas, proteger e contra choques, formar uma manta térmica e modelar o corpo (CÂMARA *et al.*, 2009).

REJUVENESCIMENTO E ENVELHECIMENTO

Atualmente, com os avanços tecnológicos e as técnicas de rejuvenescimento vêm sendo aperfeiçoados, não só pela preocupação com a saúde, mas também com a aparência física, tendo como consequência uma maior longevidade (VELASCO *et al.*, 2004).

Na busca por uma aparência mais jovem estudos e tratamentos na estética vem sendo desenvolvidos para ajudar nos primeiros sinais do envelhecimento podendo alterar o aspecto

tecidual resultando no rejuvenescimento, não só em mulheres, mas em homens também (RAMOS *et al.*, 2016).

O envelhecimento pode ser classificado como um processo inevitável, demorado, gradual e contínuo, e pode ser definido por um grupo de alterações morfológicas, fisiológicas e bioquímicas adquiridas ao longo da vida (TESTON *et al.*, 2010). E é caracterizado pela quebra gradual do estado fisiológico intacto, causando problemas funcionais e aumentando a probabilidade de morte (LEE *et al.*, 2016).

O envelhecimento da pele ocorre por meio de dois processos intrínsecos ou cronológico e extrínseco. O envelhecimento intrínseco são mudanças sutis que acontecem com o passar do tempo (SANTOS *et al.*, 2013). É um processo que ocorre em conjunto com o envelhecimento de todos os órgãos, e com o tempo se torna em danos internos provocados pela abundância temporal de radicais livres de oxigênio, onde acontece uma degeneração tecidual, ocorrendo várias alterações na estrutura da pele (RUIVO *et al.*, 2014).

O envelhecimento intrínseco ocorre por meio de um conjunto de fatores naturais como, a diminuição da capacidade de divisão celular, diminuição da síntese da matriz dérmica e um aumento do número de enzimas capazes de destruírem a matriz do colágeno, mesmo tendo um grande reforço de mecanismos de defesa, os radicais livres de oxigênio (ROS), levado a danos significativos na membrana, em enzimas e genéticos causando alterações no DNA (RUIVO *et al.*, 2014).

Os telômeros tem como função proteger os cromossomos e a replicação do DNA, conservando inteiramente as suas funções e atividades de reparação das células, mas com o tempo, e suas continuas divisões mitóticas e inativação de enzimas telomerases, acabam encurtando, perdendo informações genéticas, o ocasionando em uma instabilidade genômica e perdendo sua capacidade de renegação tecidual que está ligada ao envelhecimento celular (PAVANI *et al.*, 2017).

O envelhecimento tem diferentes processos degenerativos, entre ele a diminuição da matriz dérmica que está ligada a queda do número dos fibroblastos, colágeno e elastina. Por sua junção derme-epiderme, resulta em uma redução continua das células epidérmicas, causando um achatamento, e levando a queda no número de melanócitos e queratinócitos (Banihashemi *et al.*, 2014). O crescimento de metaloproteínas de matriz (MMPs) causam a degradação do colágeno e de outras proteínas da matriz extracelular, o que também contribui para o processo de envelhecimento (PAVANI *et al.*, 2017).

Estudos comprovam, que ao longo da vida, também a um declínio hormonal como um fator equivalente ao envelhecimento. Assim na tabela 1, observa-se uma queda nos níveis de estrogênios, testosterona, dihidroepiandrosterona (DHEA), cortisol, melatonina, tiroxina, hormônio do crescimento e insulina. Observa-se também uma queda equivalente nos níveis de vitamina D ativa, atingindo a homeostasia do cálcio (RUIVO *et al.*, 2014).

Tabela 1:
Alterações de estruturais da constituição do tecido da pele com o envelhecimento intrínseco (Ruivo 2014).

Local da Pele	Alterações clinicas
Epiderme	Diminuição da capacidade de renovação celular; Menos células de Langerhans (menos defesa); Menos melanócito; Diminuição da espessura; Menor capacidade mitótica da camada basal; Perda de consistência da junção dermo-epidermica (sensação de pele em excesso).
Derme	Menor número de fibroblastos; Diminuição do número de proteínas (colágeno e elastina); Diminuição do número de células.
Anexos cutâneos	Despigmentação do pelo (branqueamento); Perda de pelo ou cabelo; Diminuição da microcirculação; Diminuição da produção de suor e sebo; Diminuição da sensação de estímulos (por perda dos corpúsculos de Pacini e Meissner).

Fonte: Adaptado Ruivo, 2014

De acordo com a figura 4, é possível observar variações hormonais em homens e mulheres em diferentes idades. Nota- se que há uma queda hormonal maior no envelhecimento das mulheres, se comparado aos homens.

Figura 4: variação hormonal

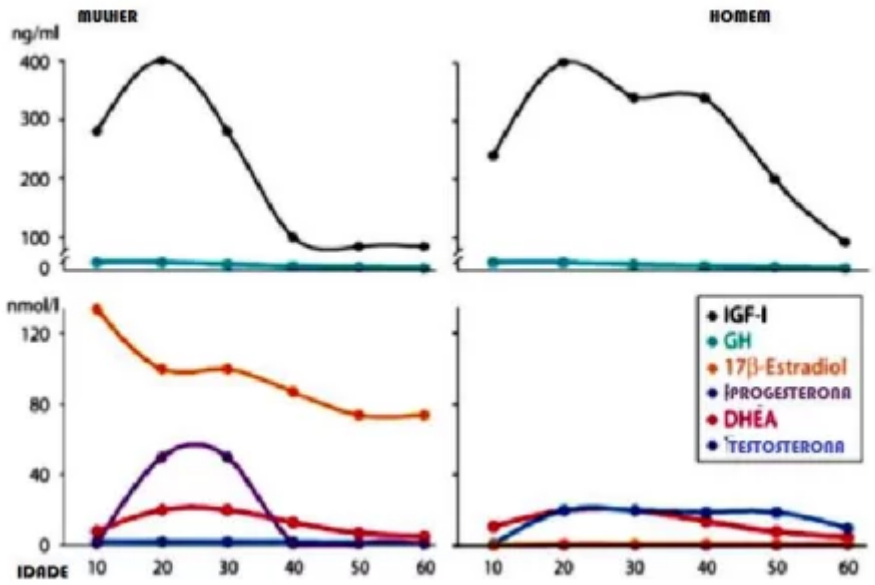

Fonte: Ruivo, 2014

Já o fator extrínseco está relacionado ao estresse físico e mental, radiação ionizante, poluição, consumo de bebidas alcoólicas, tabagismo, nutrição insuficiente e exposição aos raios UV. Dentre esses fatores, a exposição aos raios UV é a principal causa, respondendo aproximadamente 80% (CHO *et al.,* 2021).

A exposição direta ou indireta aos raios ultravioletas (UVA- UVB) causando danos ao DNA mitocondrial de fibroblastos, reduzindo o colágeno e a elastina, ativando a proteína 1 (AP- 1) e o fator de transcrição nuclear (NF- KB) intensificando a degradação da matriz extracelular pela MMPs, ao ajudar a transcrição do fator de crescimento β (TGF- β) tipo II ocorre uma redução na síntese de colágeno, reduzindo também a expressão do gene dos protocolagenos tipo I e II, induzindo na redução ou na alteração do colágeno tipo I, levando na baixa adesão aos fibroblastos diminuindo a neocolagenes modificando a organização das fibrilas de colágeno, o que característica do fotoenvelhecimento (PAVANI *et al*., 2017).

O tabagismo é a segunda maior causa do envelhecimento, por conter nicotina em sua propriedade. A nicotina está ligada diretamente na redução do fluxo sanguíneo, dificultando a distribuição de nutrientes e oxigênio, atrapalhando a síntese de fibras elásticas ajudando na formação de radicais livres. O estímulo da síntese do RNA mensageiro que codifica para a colagenase (MMP-1), elevando a manutenção das MMPs que faz a degradação do colágeno, e, também são danos causados pelo tabagismo (PAVANI *et al*., 2017).

A união entre os fatores do envelhecimento intrínseco e extrínseco causa uma redução no colágeno tipo I e III e no fibroblasto elevando o deposito do glicosaminoglicanos no tecido elástico. Os queratinócitos envelhecidos depois de um certo tempo ficam vulneráveis ao avanço da carcinogênese. Onde acontece um comprometimento nos fibroblastos e na síntese de elastina e

colágeno proteoglicanos responsáveis pela hidratação, elasticidade e firmeza da pele (PAVANI *et al.*, 2017).

RUGAS

Com a idade é possível se observar o aparecimento de rugas, manchas, flacidez, diminuição da capacidade de regeneração dos tecidos, perda do tônus, perda do brilho, fragilidade elevada capilar e ressecamento da pele (SANTONI *et al.*, 2018).

As rugas fazem parte do processo de envelhecimento e há dois tipos de rugas, sendo, rugas dinâmicas e marcas de expressão, ocasionadas pela repetição da contração muscular ao longo dos anos, assim causando o afrouxamento da pele e da musculatura, resultando sulcos na pele (SANTONI *et al.*, 2018).

As rugas, na face, são bastante localizadas ao redor dos olhos, nariz, ao redor da boca, o que sinaliza a importância da irradiação solar, do vento e do frio acentuando a atrofia fisiológica. Fatores hormonais, nutricionais, avasculares climáticas podem influencias no envelhecimento precoce (TESTON *et al.*, 2010).

De acordo com os danos causados a pele, essas rugas são divididas em quatro grupos, sendo: grupo I (leve), rugas são superficiais ou imperceptíveis; grupo II (moderado), são rugas estáticas leves, flacidez visível no bigode chines; grupo III (avançado), rugas estáticas, flacidez na região da papada, apresenta alteração na coloração da pele, surgimento de vasinhos e perda de tônus; e o grupo IV (intenso), são compostos por rugas estáticas profundas, rugas dinâmicas acentuadas, da flacidez intensa. Ocorre também uma alteração na coloração cutânea, onde a pelo pode ficar acinzentada ou amarelada, no caso de fotoenvelhecimento pode ocorrer a partir dos 30 anos lesões malignas ou alongo dos anos quando atingido os 60 anos (FAGNAN *et al.*, 2014).

PLASMA RICO EM PLAQUETAS

O plasma rico em plaquetas (PRP) é um concentrado de plaquetas obtido a partir do sangue autógeno do paciente. As células sanguíneas são constituídas de uma parte líquida passível de obtenção do plasma, originam-se na medula pela hematopoiese e dão origem a diversas linhagens: glóbulos vermelhos, glóbulos brancos e plaquetas (COSTA *et al.*, 2016). Nele contém fatores de crescimento que se proliferam e promovem o crescimento de novas células epiteliais, que ajudam na regeneração da pele e tem excelentes efeitos, na flacidez da pele, remoção de rugas, contração dos poros, tratamento de cicatrizes e de acne (RODRIGUES *et al.*, 2019).

Logo após a obtenção do sangue, ele é centrifugado, e dividido em 55% de plasma, 45% de células e 1% de plaquetas. Entre o plasma, e o plasma inferior contém: citocinas, plaquetas, EGF, IGF PDGF, TGF, FGF-2, VEGF (Tabela 2). Sendo esses os componentes do plasma rico em plaquetas (PARK *et al.*, 2011).

Tabela 2: fatores de crescimento – Fatores de crescimento encontrados no PRP e suas funções.

Nome	Abreviação	Função
Fator de Crescimento Epidérmico	EGF	Estimula a migração e a proliferação de células epidérmicas. Acelera o metabolismo da pele e promove o transporte de nutrientes ativos, resultando no aumento da síntese de colágeno.
Fator de Crescimento de Fibroblastos	FGF	Promoção da angiogênese, proliferação e migração endotelial e de fibroblastos, síntese e secreção de fibronectina.
Fator de Crescimento Semelhante à Insulina	IGF	Ativação de queratinócitos e a estimulação da proliferação celular epidérmica.
Fator de Crescimento Derivado de Plaquetas	PDGF	Melhora a síntese de colágeno, proliferação de células ósseas e fibroblastos. Estimula o desenvolvimento de novos folículos e promove o crescimento dos vasos sanguíneos, replição celular e formação da pele.
Fator de Crescimento Transformador β	TGF – β	Exibe efeitos quimiotáticos em macrófagos, fibroblastos e neutrófilos. Induz atividade mitótica para fibroblastos da pele e estimula a migração de queratinócitos. Participa na estimulação da síntese e degradação de proteínas da matriz extracelular e regula a entrada de células na via do apoptose.
Fator de Crescimento Endotelial Vascular	VEGF	Indutores de angiogênese e vasculogênese. Também participa na produção de fibras de colágeno e na estimulação da aglomeração de plaquetas e formação de coágulos.

Fonte: Adaptado Rodrigues,2019

Os fatores de crescimento regulam o processo de diferenciação celular, bem como a mitogênese e quimiotaxia, sendo muito utilizado como agente hemostático. Os fatores de crescimento são moléculas biologicamente ativas, que regulam direita e externamente o ciclo celular (VIEIRA *et al.,* 2010).

São ativos antienvelhecimento com estrutura peptídica. Atuam em alguns tipos celulares, tais como: macrófagos, queratinócitos e fibroblastos, regulando importantes vias de sinalização celular,

atuando na migração, mitose e diferenciação celular, (FONSECA *et al*., 2020), que além de produzirem os fatores também são ativadas por eles, atuando assim de forma autócrina ou parácrina (VIEIRA *et al*., 2010).

E as proteínas atuam em nível de membrana celular, gerando uma cascata bioquímica que leva a sua ação direto ao núcleo da célula, permitindo a transcrição gênica (VIEIRA *et al*., 2020). Quando a cascata é iniciada são liberadas as plaquetas, fatores de crescimento, tais como fator de transformação beta (TGF-β), fator de crescimento derivado das plaquetas (PDGF), fator de crescimento derivado dos fibroblastos (FGF), fator de crescimento epidérmico (EGF), prostaglandinas e tromboxanas, que atraem neutrófilos para lesão. (SZWED *et al*., 2015).

Os fatores controlam divisão celular por intervenção na fase G1 do ciclo celular e ativa a transcrição de genes, codificando as cíclicas e CDK´s (As cinases *dependentes de ciclina*). Além de regular a expressão de ciclinas e CDK´s, os fatores de crescimento regulam a síntese e degradação de fatores de transcrição, e o principal fator que regula a transcrição do DNA (Ácido desoxirribonucleico) das células de Iniciação da fase S da reprodução celular (VIEIRA *et al*., 2010).

No processo de replicação do DNA na fase S, que é o início do ciclo celular, ocorre uma separação dos cromossomos duplicados durante a mitose, que é a última parte do ciclo celular, várias enzimas atuam em conjunto, e ao fazer isso, processos celulares complexos podem ser controlados. As moléculas proteicas agem a partir da autofosforilação dos resíduos tirosina-quinase promovendo a fosforilação de resíduos serina, treonina e tirosina de proteínas alvo específico como Raf-1(Codificação de Proteínas), MEK (Quinase ativadora da MAP quinase) e ERK(Quinase regulada por sinal extracelular) (VIEIRA *et al*., 2010).

Estas proteínas são membros de três grandes famílias, para as quais várias nomenclaturas são empregadas. ERK é um membro da família MAPK (Proteíno-quinases ativadas por mitogênios); MEK é um membro da família MAPK e é membro da família das MAPKK (Proteina quinase quinase ativada por mitogênio) responsável por fosforilar e ativar as ERK- MAPK; Raf-1 pertence à família das MAPKKK(Proteína quinases quinases quinases ativadas por mitogênios) fosfolia e ativa a MEK-MAPKK (Quinase ativadora da MAP quinase) – (Proteina quinase quinase ativada por mitogênio), enquanto as MAPK e MAPKKK fosfoliam resíduos de serina e tirosina, a MAPKK fosforila tanto o resíduo de serina quanto um de tirosina no seu substrato MAPK (VIEIRA *et al*., 2010).

Tais proteínas, pertencentes à cascata MAPK, atuam no interior da célula induzindo mitose e a divisão celular, iniciando as cascatas de sinalização, onde cada quinase ativa a seguinte por fosforilação, resultando em alterações nas funções celulares e grande importância em relação a reposição da matriz extracelular na pele envelhecida (VIEIRA *et al*., 2010).

Um dos primeiros fatores de crescimento identificados foi o PDGF (Vieira *et al.,*2010), esse fator é sintetizado por plaquetas e macrófagos, com a função de recrutar neutrófilos e monócitos no início

da cicatrização, promovendo a síntese de colágeno e proteoglicanos, onde ocorre a substituição da MEC (Matriz extracelular) na pele envelhecida. Outro fator, é EGF um peptídeo produzido por plaquetas, células epiteliais e macrófagos que facilita a regeneração de células epidérmicas, e no processo de cicatrização cutânea por estimular a proliferação e migração de queratinócitos e fibroblastos (SZWED *et al.*, 2015).

Sua estrutura é dimérica, tendo dois sítios de ligação ao receptor, permitindo a conexão com receptores adjacentes, iniciando o processo de sinalização celular; desta forma, os receptores α ligam-se às cadeias A e B, enquanto que os receptores β ligam-se somente às cadeias B. Por esse motivo podemos concluir que a cadeia A tem um papel de maior importância durante as fases iniciais do reparo se comparada a cadeia B. Assim, o posterior aumento de suas concentrações nesses sítios acelera o processo de reparo (COSTA *et al.,* 2016).

aFGF e bFGF (O Fator de Crescimento Fibroblástico Ácido e Básico) são outros fatores, que está envolvido no recrutamento na ativação a mitogênese, migração e diferenciação de vários tipos celulares e estimulantes de células de origem mesoderma, endoderma e ectoderma. Além desses, há também o TGF-β (Fator 13 Transformador do Crescimento β), que possui uma importante função no processo de reparo celular 17,32,33 e também tem função importante nos processos de reparo principalmente estimulando a angiogênese e a transformarem-se em miofibroblastos que promovem a contração da ferida (FONSECA *et al.*, 2020).

As plaquetas são pequenos fragmentos citoplasmáticos (1-3 μm), anucleados, derivados de células da medula óssea denominadas de megacariócitos. Na formação das plaquetas, pequenas porções do citoplasma separam-se das regiões periféricas dos megacariócitos através de grandes canais de demarcação plaquetária (COSTA *et al.,* 2016).

Plaquetas apresentam um anel de microtúbulos contráteis (citoesqueleto) em sua periferia, contendo actina e miosina. Em seu interior, estão presentes estruturas contendo glicogênio, lisossomas e dois tipos de grânulos: grânulos densos (que contém adenosina difosfato, adenosina trifosfato, serotonina e cálcio) e grânulos alfa (que contém fatores de coagulação, fatores de crescimento, e outras proteínas). As plaquetas possuem uma extensa membrana invaginada com um sistema canalicular intrincado, que está em contato com o fluido extracelular (DONADUSSI *et al.,* 2012).

Após a extração e diferenciação em células progenitoras e células procarióticas as células procarióticas se tornam megacariócitos, e esses megacariócitos são quebrados pela produção de plaquetas para formar 5.000 a 10.000 plaquetas. As plaquetas são geralmente inativas, e quando em repouso possuem o formato de disco, (PARK *et al.,* 2011) as plaquetas são não trombogênica e exigem um gatilho antes que se tornem um potente (DONADUSSI *et al.*, 2012), mas, no entanto, quando ativado ele se conecta e se transloca (PARK *et al.*, 2011).

Após a ativação das plaquetas se transformam e se desenvolvem pseudópodes, que promovem agregação plaquetária e posteriormente faz a liberação do conteúdo de grânulos através da abertura do sistema canalicular. A serotonina secretada auxilia na vasoconstrição dos tecidos. A adenosina difosfato (ADP) promove a liberação do conteúdo de grânulos de outras plaquetas e faz com que as plaquetas se tornam aderentes, formando assim um tampão hemostático (DONADUSSI *et al.,* 2012).

Muitos outros agentes são capazes de causar a agregação plaquetária e também de ativar a fosfolipase A2 presentes na membrana das plaquetas. Posteriormente, fosfolipídios de membrana liberam ácido araquidônico, que é convertido em tromboxane A2 das plaquetas levando a agregação plaquetária e a liberação do PDGF (DONADUSSI *et al.,* 2012).

Independente de tromboxano e ADP (Adenosina difosfato), um outro mecanismo induzido pela presença de trombina faz com que haja agregação plaquetária e degranulação. Como consequência desses três mecanismos de ativação plaquetária, um coágulo de plaquetas é formado na tentativa de parar a perda de sangue dos vasos danificados. A função plaquetária, no início da hemostasia primária, faz com que ocorra a formação de um tampão plaquetário, ao coagularem restauram os vasos sanguíneos danificados, ocorrendo hemostasia primária (DONADUSSI *et al.,* 2012).

Ativadas as células endoteliais do receptor de plaquetas se ligam a fatores expostos ao local do tecido para curar as feridas e cicatrizes, se organizam junto com os feixes de colágeno para aumentar o enxerto celular e melhorar as propriedades entre vários tecidos. Assim, após o processo de adesão, as plaquetas passam a se proliferar para ativar o processo de cicatrização. Ele mantém as plaquetas juntas para proteger e curar feridas, tendo um processo de coagulação (PARK *et al.,* 2011).

Logo após hemostasia primaria ocorre a hemostasia secundária com a ativação dos fatores de coagulação e a formação de uma rede de fibrina que efetivar o tampão de plaquetas. A etapa final é a ativação de leucócitos invadindo a área afetada, com a liberação de citocinas que ativam o sistema fibrinolítico e, em última instância, causam a lise do coágulo (DONADUSSI *et al.,* 2012).

Os grânulos alfas das plaquetas passam a secretar PDGF no local do ferimento quase no momento da lesão, e a reparação da vascularização e do tecido lesionados e em seguida inicia com a formação de novo tecido conectivo e neovascularização. Além disso, a formação de tampões de plaquetas e fibrina temporários no local da lesão impede a entrada de microrganismos (DONADUSSI *et al.,* 2012).

Devido a essas ações de distribuição de citocinas e células da pele da matriz sobre proliferação e migração, o PRP é amplamente utilizado para tratamento agudo e crônico. As plaquetas são afetadas por vários fatores, como cicatrização de feridas, reparo de tecidos, analgesia. Recursos como regeneração estão atraindo a atenção. Esse tratamento resulta em um concentrado de

plaquetas e é usado para a cicatrização de tecidos como cartilagem e para a cicatrização de fadiga muscular ou feridas (PARK *et al.,* 2011).

CONCLUSÃO

Mesmo ainda sendo estudado, o PRP é uma técnica inovadora que pode ser usado em diferentes áreas como, medicina, estética e odontologia. Por ser retirado uma fração do sangue do próprio do paciente o plasma rico em plaquetas tem o bom custo benefício. Avaliamos o uso desta técnica como um procedimento seguro por ser um hemoderivado autólogo contendo muitos fatores de crescimento ajudando reduzir os efeitos colaterais, rejeição imunologia, alergias e outras intercorrência garantindo então o segurança no procedimento, tanto na hora da coleta, quanto na hora da aplicação trazendo muitos benefícios. Assim, o PRP ao ativar as plaquetas secreta os fatores de crescimento e estimulam fibroblasto criando fibras elástica como colágeno e elastina gerando novos tecidos vasculares, podendo observar a eficácia do procedimento na regeneração tecidual e cicatrização de lesões.

REFERÊNCIAS BIBLIOGRÁFICA

1. Banihashemi Mahnaz, Nakhaeizadeh Solmaz. **An introduction to application of platelet rich plasma (PRP) in skin rejuvenation. 2014.** Disponível em: http://eprints.mums.ac.ir/7930/1/RCM_Volume%201_Issue%202_Pages%2038-43.pdf acessado em: 03/05/22
2. BERNARDO, Ana Flávia Cunha; SANTOS, Kamila dos; SILVA, Debora Parreiras da. **Pele: alterações anatômicas e fisiológicas do nascimento à maturidade. 2019.** Disponível em: https://portal.unisepe.com.br/unifia/wp-content/uploads/sites/10001/2019/11/PELE-ALTERA%C3%87%C3%95ES-ANAT%C3%94MICAS-E-FISIOL%C3%93GICAS-DO-NASCIMENTO-%C3%80-MATURIDADE-1.pdf acessado em: 06/04/2022
3. CÂMARA, Vivianne Lira da**. Anatomia e Fisiologia da Pele.2009**. Disponível em: https://www.medicinanet.com.br/conteudos/revisoes/2054/anatomia_e_fisiologia_da_pele_versao_preliminar_.htm acessado em: 08/04/2022
4. CARNEIRO, Jose; JUNQUEIRA, Luiz Carlos **13ª Edição Histologia Básica. 2021.** pag. 368 a 371
5. COSTA, Pâmela Aparecida da; SANTOS, Patrícia. **Plasma rico em plaquetas: uma revisão sobre seu uso terapêutico.2016.** Disponível em: http://www.rbac.org.br/wp-content/uploads/2017/04/RBAC-vol-48-4-2016-ref.-177.pdf acessado em: 03/04/22
6. DONADUSSI, Márcia. **Revisão sistêmica da literatura sobre efetividade clínica do Plasma Rico em Plaquetas para o tratamento dermatológico estético. 2012.** Disponível em: https://tede2.pucrs.br/tede2/handle/tede/1699 acessado em: 01/05/2022
7. FAGNAN, Sandra; LIMA, Ana Tereza; EDNIGTON, Lilian; FERNANDES, Patrícia; DANTAS, Magda; BENEVIDES, Alcione Nery; HILDES, Glisiemile Dias do Nascimento; GONÇALVES, Caroline de Matos; MACHADO, Jussara Rosas; FLORES, Marinez Lúcia Boschetti; SILVA, Talita

Santos. **Envelhecimento cutaneo.2014.** Disponível em: https://docplayer.com.br/86449541-Envelhecimento-cutaneo-resumo.html acessado em: 20/03/2022

8. FONSECA, Ana Flávia Santos; GERRA, Mariana Nogueira Amaral. **Uso de cosmecêuticos no rejuvenescimento facial.2020**. Disponível em: https://repositorio.pucgoias.edu.br/jspui/bitstream/123456789/359/1/TCC%20Uso%20de%20Cosmec%C3%AAuticos%20no%20Rejuvenescimento%20Facial_vers%C3%A3o%20final.pdf acessado em: 25/04/2022
9. KWIRANT, Liomara. Andressa do Amaral. **CRIOPRESERVAÇÃO DO PLASMA RICO EM PLAQUETAS (PRP) DE EQUINOS. 2013.** Disponível em: http://w3.ufsm.br/ppgmv/images/dissertacoes2013/Liomara.pdf acessado em :30/09/2021
10. LEE, Sang hee. **Efeito dos fatores de crescimento contidos no plasma rico em plaquetas nas células epiteliais da córnea humana = Análise experimental do efeito do plasma rico em plaquetas para doenças da superfíciee ocular. 2009.** Disponível em: http://www.riss.kr/search/detail/DetailView.do?p_mat_type=be54d9b8bc7cdb09&control_no=722d1f205d6c156fffe0bdc3ef48d419&keyword=prp%20%EC%95%88%EA%B3%BC acessado em: 16/10/2021
11. MEIRA, Valquíria Campos; SILVA, Margarida Isabel Gouveia da; NEVES, Patrícia Regina; SILVA, Graziela Batista da**. APLICAÇÃO DO PLASMA RICO EM PLAQUETAS PARA FINS ESTÉTICOS. 2019.** Disponível em: https://www.ibirapuera.br/seer/index.php/rev/article/view/205 acessado em: 27/10/2021
12. PARK, Hong Beum. **Citocinas no Concentrado de Plaquetas (PRP) Distribuição e proliferação e migração de células da pele matriz que afeta a regulação de metaloproteinases (MMPs). 2011.** Disponível em: http://www.riss.kr/search/detail/DetailView.do?p_mat_type=be54d9b8bc7cdb09&control_no=2e037269d3771a47ffe0bdc3ef48d419&keyword=prp%ED%94%BC%EB%B6%80%EC%9E%AC%EC%83%9D . Acessado em: 23/03/2022.
13. PAVANI, Andressa Aparecida; FERNANDES, Talma Reis Leal. **Plasma Rico em Plaquetas no rejuvenescimento cutaneo facial: uma revisão de literatura. 2017.** Disponivel em: http://34.233.57.254/index.php/uningareviews/article/view/1943/1539 acessado em: 12/04/2022
14. RAMOS, Ellen Joy; SANTOS, Elioene Angela; MENEZES, Francicleide de Paula Soares Menezes; CARMO, Janaina Pereira do. +**APLICAÇÃO DO PRP (PLASMA RICO EM PLAQUETAS) PARA FIM ESTÉTICO REJUVENESCEDOR FACIAL: REVISÃO DA LITERATURA. 2016.** Disponivel em:https://www.repositoriodigital.univag.com.br/index.php/biomedicina/article/view/63
15. PEREIRA, Jaqueline da C.; FERREIRA, Maria Rosangela da S.; NEVES, Monike Caboclo; FREITAS, Thalita Carla C. de; MARTINEZ, Viviane dos S.; TALHATI, Fernanda. **Envelhecimento cutaneo e os cuidados esteticos na pele masculina. 2019.** Disponivel em: https://revistas.brazcubas.br/index.php/pesquisa/article/view/564 acessado em: 06/04/2022
16. RODRIGUES, Paula; FERREIRA, Lilian; SANTOS, Wemerson; DINIZ, Fernando. **O uso do plasma rico em Plaquetas no Rejuvenescimento Facial: Uma Revisão Integrativa. 2019.** Disponível em: https://idonline.emnuvens.com.br/id/article/download/2035/3169 acessado em:13/04/22

17. RUIVO, Adriana Pessoa. **Envelhecimento Cutâneo: fatores influentes, ingredientes ativos e estratégias de veiculação. 2014.** Disponivel em: https://bdigital.ufp.pt/bitstream/10284/4413/1/PPG_21481.pdf acessado em: 03/05/22
18. SANTOS, Isabela Maria Lima; MEIJA, Dayana Priscila Maia. **Abordagem fisioterapêutica no envelhecimento facial. 2013.** Disponivel em: https://portalbiocursos.com.br/ohs/data/docs/19/48_-_Abordagem_fisioterapYutica_no_envelhecimento_facial.pdf acessado em: 03/05/22
19. SANTOS, Melissa; CARVALHO, Rosângela. **ANÁLISE COMPARATIVA DO RESULTADO TERAPÊUTICO DA UTILIZAÇÃO DO PRP NO REJUVENESCIMENTO FACIAL. 2019.** Disponível em: https://rdu.unicesumar.edu.br/handle/123456789/5333 acessado em: 20/09/2021
20. SILVA, César Claudio et al. BAPTISTA, Leandra et al. CARIAS, Rosana et al. NETO, Hélio et al. RADOVAN BOROJEVIC, Rodovan. **Cultura autóloga de células-tronco mesenquimais de tecido adiposo para o tratamento de rítides faciais. 2009.** Disponível em:https://www.scielo.br/j/rcbc/a/jdJYyrh5hDs3PKQtdb99ksQ/?format=pdf&lang=ptacessado em: 25/09/2021
21. SILVA, Roberta Kawakami; MUNIZ, Bruno Vilela; BERGAMO, Tatiana Tatit de Fázio. **OS EFEITOS DO PLASMA RICO EM PLAQUETAS (PRP) NO REJUVENESCIMENTO CUTÂNEO FACIAL, 2021**. disponivel em: http://fait.revista.inf.br/imagens_arquivos/arquivos_destaque/P7jAfcbYfKZfb0N_2021-7-2-16-55-15.pdf acessado em :03/05/2022
22. SZWED, Dayane Nayara; SANTOS, Vera Lucia Pereira dos. **Fatores de crescimento envolvidos na cicatrização de pele.2015.** Disponível em: https://portaldeperiodicos.unibrasil.com.br/index.php/cadernossaude/article/view/2450 acessado em:16/04/22
23. TESTON, Ana Paula. **Envelhecimento Cutaneo: teoria dos radicais livres e tratamentos visando a prevenção e o rejuvenescimento. 2010.** Disponivel em: http://34.233.57.254/index.php/uninga/article/view/879/550 acessado em: 03/05/22
24. Van de Graaff, K. M. **6ª edição Anatomia Humana. 2003** pagina 131
25. VELASCO, Maria Valéria Robles; RIBEIRO, Maria Elizette; BEDIN, Valcenir; OKUBO, Fernanda Rumi; STEINER, Denise. **Rejuvenescimento da pele por peeling químico: enfoque no peeling de fenol. 2004.** Disponivel em: https://www.scielo.br/j/abd/a/fMXZNGpXX4qRnDVBhRsWLYh/?format=pdf&lang=pt acessado em: 03/05/22
26. VIEIRA, Amanda Carla Quintas de Medeiros; MEDEIROS, Leandro de Albuquerque; PALÁCIO, Sarah Brandão; LYRA, Magaly Andreza Marques; ALVES, Lariza Darlene Santos; ROLIM, Larissa Araújo; NETO, Pedro José. **Fatores de crescimento: uma nova abordagem cosmecêutica para o cuidado antienvelhecimento**. **2010**. disponível em: https://www.researchgate.net/publication/51986510_Growth_Factors_A_New_Cosmeceutical_Approach_to_Antiaging_Care acessado em:04/04/22
27. YAMADA, Ana Lúcia et al. ALVARENGA, Marina et al. BRANDÃO, Jaqueline et al. WATANABE, Marcos et al. RODRIGUES, Celso et al. HUSSUNI, Carlos et al. ALVES, Ana. **Arcabouço de PRP-gel associado a células tronco mesenquimais: uso em lesões condrais em modelo**

experimental equino. 2016. Disponivel em: https://www.scielo.br/j/pvb/a/BfkbfnsTv6hC8kCvV5trFBG/?lang=pt acessado em: 24/09/2021.

← Post anterior

Deixe um comentário

Conectado como Dr. Oston Mendes. Sair? Campos obrigatórios são marcados com *

Digite aqui...

Publicar comentário »