TRATAMIENTO NO INVASIVO DE CICATRICES CON APÓSITOS DE SILICONA EN PLACA. ESTUDIO OBSERVACIONAL

NON-INVASIVE TREATMENT OF SCARS WITH SILICONE PLAQUE DRESSINGS. OBSERVATIONAL STUDY

Autores: Federico Palomar-Llatas (1) (*), José Bonías-López (2), Jorge Zamora-Ortiz (1,3), Begoña Fornes-Pujalte (2), Concepción Sierra-Talamantes (2), Mª Isabel Pastor-Orduña (2), Paula Díez-Fornes (2), David Palomar-Albert (3).

(1) PhD, MSc, RN. Director de la Cátedra Hartmann de integridad y cuidados de la piel. Universidad Católica de Valencia
(2) Enfermero/a, Adjunto de la Cátedra Hartmann de Integridad y Cuidado de la Piel. Universidad Católica de Valencia.
(3) Podólogo. Adjunto de la Cátedra Hartmann de Integridad y Cuidado de la Piel. Universidad Católica de Valencia

Contacto (*): federicop43@gmail.com

Fecha de recepción: 22/10/2018
Fecha de aceptación: 04/12/2018

Palomar-Llatas F, Bonías-López J, Zamora-Ortiz J, Fornes-Pujalte B, Sierra-Talamantes C, Pastor-Orduña MI, Díez-Fornes P, Palomar-Albert D. Tratamiento no invasivo de cicatrices con apósitos de silicona en placa. Estudio observacional. Enferm Dermatol. 2018; 12(35): 35-39. DOI: 10.5281/zenodo.2550370

RESUMEN:

Objetivo: Determinar mediante observación la mejoría y evolución de las cicatrices queloides tratadas con apósitos de lámina de silicona.

Metodología: Estudio observacional descriptivo transversal. Observación de cicatrices agudas y neoformadas (queloides) con un mínimo dos años de evolución en tratamiento con cura tradicional. Aplicación de un tratamiento protocolizado de apósito de lámina de silicona y, seguimiento seriado durante tres meses o cicatrización completa.

Resultados: Muestra de 33 pacientes, un 58% mujeres. Media de edad de 39,8 años. La duración del tratamiento con lámina de silicona fue de 44,6 días de media. El 40% de las cicatrices fueron heridas agudas quirúrgicas. Solo un 25% de pacientes no presentaron mejoría al termino del estudio.

Conclusiones: El uso de las láminas de silicona da confortabilidad al paciente y el aspecto de la cicatriz mejoro estéticamente.

Palabras clave: Cicatriz, Queloide, Silicona.

ABSTRACT:

Objective: To determine by observation the improvement and evolution of keloid scars treated with silicone sheet dressings.

Methodology: Transverse observational study. Observation of acute and neoformed scars (keloids) with a minimum of two years of evolution in treatment with traditional cure. Application of a protocolized treatment of silicone sheet dressing and serial follow-up for three months or complete scarring.

Results: Sample of 33 patients, 58% women. Average age of 39.8 years. The duration of treatment with silicone lamina was 44.6 days on average. 40% of the scars were acute surgical wounds. Only 25% of patients showed no improvement at the end of the study.

Conclusions: The use of silicone sheets gives comfort to the patient and the appearance of the scar improved aesthetically.

Keywords: Scar, Keloid, Silicone.

INTRODUCCIÓN:

Tras la curación de una herida quirúrgica aguda o herida crónica, se crea una cicatriz formada por un tejido fibroso e inelástico, por falta de hidratación de este tejido neoformado. Así mismo, las suturas en regiones con más tensión en sus bordes como son las perpendiculares a las líneas de Langer, las esternales o las del deltoides, tienen mayor riesgo de desarrollar cicatrices hipertróficas.

El contenido de colágeno en la formación del nuevo tejido fibroso dará lugar a la consistencia de la cicatriz y puede provocar efectos secundarios tales como prurito, sequedad, fragilidad y picor, dolor o quemazón e incluso repercusiones psicológicas para el paciente o restricciones de movilidad; dependiendo en muchos casos de la extensión y localización de la cicatriz[1] **(Imagen 1)**.

Imagen 1: Cicatriz queloide.

La epidemiología en cicatrices neoformadas afecta entre el 5 y el 15% de la población, siendo más frecuente en las mujeres entre los 12 y los 30 años y en la raza asiática y sobre todo en raza negra o con fototipo V o VI.

Diversos estudios han ido demostrando la eficacia de las láminas de silicona en el tratamiento de las cicatrices para la prevención de la malformación o en el tratamiento de la degeneración de la cicatriz hipertrófica o queloides. Al ocluir esta zona con láminas de silicona, producto hidrofóbico hace posible la no transpirabilidad del agua de la dermis al exterior y mantener con ello una piel más elástica e hidratada consiguiendo con ello una piel más estética. La finalidad de las láminas de silicona, es el mantenimiento de la humedad en la dermis evitando la evaporación del agua dérmica y manteniendo con esto menos sequedad en la cicatriz y más elasticidad de la piel manteniendo el estrato córneo prácticamente en condiciones fisiológicas [2] (Imagen 2).

Imagen 2: Aspecto de una cicatriz hipertrófica antes y después de aplicar lámina de silicona.

Actualmente, se han propuesto una amplia variedad de medidas para el tratamiento de cicatrices; tanto para prevenirlas como para tratar la formación de cicatrices no estéticas o excesivas.

Un grupo internacional y multidisciplinario de 24 expertos hace unos años desarrolló un conjunto de directrices prácticas basadas en la evidencia para el manejo de cicatrices lineales, hipertróficas y queloides, que podrían ser útiles para cirujanos, dermatólogos, médicos generales y otros profesionales involucrados en la prevención y el tratamiento de cicatrices [3].

Previamente, otros expertos habían desarrollado unas pautas sobre la gestión de cicatrices que han sido consensuados a través de la publicación del Panel Asesor Internacional sobre Manejo de Cicatriz[4]; refiriéndose a tratamientos tanto invasivos como son las infiltraciones intralesionales de corticoides, reintervención de la cicatriz (con el consiguiente riesgo de la formación de un nuevo queloide), radioterapia, terapia

terapia láser, tratamientos no invasivos como la aplicación de geles de silicona, compresión en la zona de la cicatriz y la propia hidratación a base de lociones y cremas emolientes.

Hay conclusiones favorables a que las cremas hidratantes emolientes y los apósitos que retengan la humedad como, los de cura en ambiente húmedo (hidrocoloides), como las láminas de silicona, son idóneos para el alivio del picor e incluso parte del dolor [5]

El presente estudio trató de determinar mediante observación la mejoría y evolución de las cicatrices queloides tratadas con apósitos de lámina de silicona.

METODOLOGÍA:

Se realizó un estudio observacional descriptivo transversal de casos clínicos con cicatrices agudas y neoformadas (queloides) de distinta etiología.

La población a estudio fueron aquellos pacientes que acudieron a una consulta de heridas concertada para el estudio, en colaboración la Cátedra Hartmann de Integridad y Cuidado de la Piel de la Universidad Católica de Valencia "San Vicente Mártir", durante los meses de febrero a abril de 2018.

Para la selección de la muestra de estudio fue de conveniencia entre todos los pacientes que acudieron a la consulta mencionada, según los siguientes criterios:

1. Criterios de inclusión:
   - Mayor de 18 años
   - Firma del consentimiento informado

2. Criterios de exclusión:
   - Pacientes con alteraciones mentales
   - Heridas abiertas
   - Zonas con infección subcutánea
   - Cicatrices de heridas tumorales

Las variables de estudio fueron: edad, sexo, raza, tipo de intervención, tiempo desde la intervención, medidas (largo por ancho, en centímetros) e iconografía. Además, también se tuvieron en cuenta los siguientes ítems clínicos: escala Vancouver Scar Scale (VSS), escala Manchester Scar Scale (MSS) y la escala Patient and observer scar assessment scale (POSAS).

Otros, parámetros utilizados fueron: eritema, inflamación, prurito, eczematización, dolor a la retirada con la escala EVA, humedad transcutánea pre-post con medición no invasiva y confortabilidad al paciente.

El procedimiento de estudio, consistió en utilizar los apósitos de silicona en placa durante 12 a 24 horas al día durante 3 meses, evaluando la lesión en la semana 0, 4ª, 8ª y 15ª.

El apósito se retiraría una vez al día para lavar la cicatriz y el propio apósito por separado. Había que dejar secar totalmente la piel y el apósito antes de volver a aplicarlo en la cicatriz. Se permitió reutilizar el mismo apósito de silicona durante un máximo de 7 días o hasta que dejase de pegar.

El análisis estadístico de los datos fue de tipo descriptivo, consistiendo en hallar las medidas de tendencia central y porcentajes. Las asociaciones significativas se determinaron a través de la comparación de medias y Chi^2, para un intervalo de confianza del 95%.

RESULTADOS:

La muestra obtenida fue de 33 pacientes, correspondiendo un 58% a mujeres y un 42% a hombres. La media de edad fue de 39,8 años.

La duración del tratamiento con lámina de silicona fue de 44,6 días de media.

Los signos y variables previos al tratamiento con láminas de silicona se recogen y describen en la **Gráfico 1.**

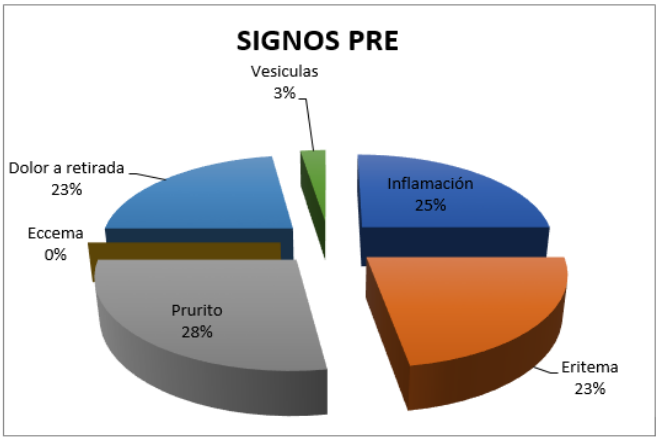

Gráfico 1: Variables a estudio previo tratamiento.

Se observó que, el prurito (28%), la inflamación (25%), seguido del eritema y el dolor en la retirada (EVA=1) con un 23%. Otros síntomas observados fueron el eccema y las vesículas, existiendo sintomatología en el 90% de nuestra muestra.

A término del estudio de la lámina de silicona, presentaban síntomas solo un 25% de los sujetos, siendo estos únicamente inflamación, prurito y eritema, desapareciendo el resto de sintomatología por completo, destacando el dolor entre ellos, tal como se observa en el **gráfico 2**.

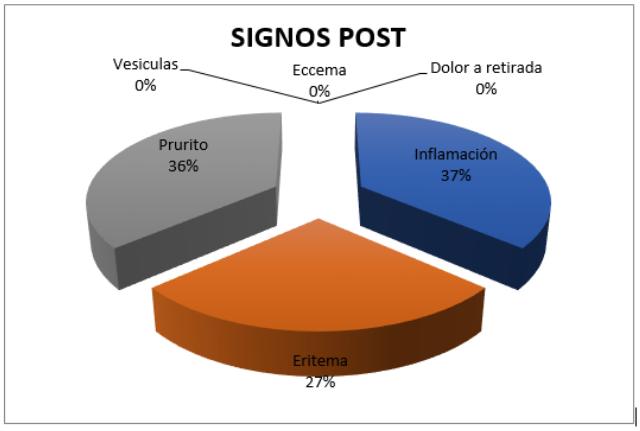

Gráfico 2: Variables a estudio post tratamiento.

Respecto de la etiología de la aparición de cicatrices, destacan ampliamente las producidas por incisión quirúrgica realizada por diversas patologías, tal como se observa en el **gráfico 3**, incluyendo también cicatrices por quemaduras y traumatismos en un 3 y un 6% respectivamente.

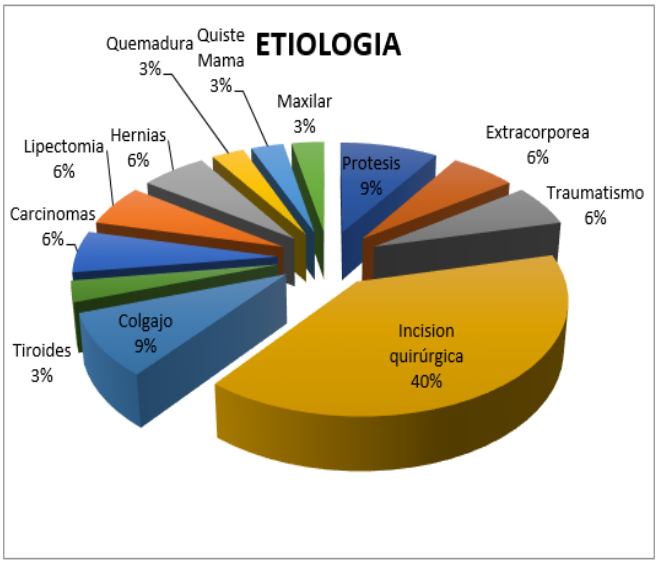

Gráfico 3: Etiología de las cicatrices.

Finalmente se estudió la confortabilidad por parte de los pacientes en el uso de la lámina de silicona, obtuviendo como resultado una puntuación de 8,5 sobre 10.

Finalmente, se expone la secuencia pre-estudio y post-estudio del tratamiento con lámina de silicona de una serie de casos observados (Imagen 2, 3, 4, 5, 6)

Imagen 3: Aspecto de una cicatriz hipertrófica antes y después de aplicar lámina de silicona.

Imagen 4: Aspecto de una cicatriz queloide antes y después de aplicar lámina de silicona.

Imagen 5: Aspecto de una cicatriz hipertrófica antes y después de aplicar lámina de silicona.

Imagen 6: Aspecto de una cicatriz queloide antes y después de aplicar lámina de silicona.

DISCUSIÓN

En el estudio de Monstrey S.[3], las láminas o gel de silicona están considerados como el tratamiento estándar no invasivo para la profilaxis en la formación de queloides, al igual que en el de Hoeksema H, et al.[5], los resultados obtenidos referente a la ausencia de irritación de la zona ha sido favorable, no presentando signos de eritema, prurito o descamación.

Al igual que, en el estudio de Suetak et alt[2], la utilización de láminas de silicona, demuestra que a los 7 días de su utilización la piel mantiene un óptimo nivel de hidratación; en nuestro estudio los pacientes refieren una mejor confortabilidad al detectar una piel más elástica y suave.

Como conclusión, hemos observado que los síntomas iniciales disminuyeron notablemente o desaparecieron tras el uso de las láminas de silicona. La confortabilidad del paciente aumentó con el uso de las láminas, y el aspecto de la cicatriz también mejoro estéticamente. Sin embargo, se necesitan más estudios para evaluar si para generar evidencia[6].

CONFLICTO DE INTERÉS

Los autores declaran no tener conflictos de interés.

BIBLIOGRAFÍA:

1. Herranz P, Santos-Heredero X. Cicatrices, Guía de valoración y tratamiento. Madrid: MEDA Pharma; 2012.

2. Suetak T, Sasai S, Zhen YX, Tagami H. Effects of silicone gel sheet on the stratum corneum hydration. Br J Plast Surg. 2000;53(6):503-7.

3. Monstrey S, Middelkoop E, Vranckx JJ, Bassetto F, Ziegler UE, Meaume S, Téot L. Updated scar management practical guidelines: non-invasive and invasive measures. J Plast Reconstr Aesthet Surg. 2014; 67(8):1017-25.

4. Gold MH, McGuire M, Mustoe TA, Pusic A, Sachdev M, Waibel J, Murcia C; International Advisory Panel on Scar Management. Updated international clinical recommendations on scar management: part 2--algorithms for scar prevention and treatment. Dermatol Surg. 2014; 40(8):825-31.

5. Hoeksema H, De Vos M, Verbelen J, Pirayesh A, Monstrey S. Scar management by means of occlusion and hydration: a comparative study of silicones versus a hydrating gel-cream. Burns. 2013 Nov;39(7):1437-48.

6. Hsu KC, Luan CW, Tsai YW. Review of Silicone Gel Sheeting and Silicone Gel for the Prevention of Hypertrophic Scars and Keloids. Wounds. 2017;29(5):154-8.