

## XIII.

## Ueber die Schizomyceten bei der acuten fibrösen Pneumonie.

Von Dr. C. Friedlaender,

Privatdocenten der pathologischen Anatomie zu Berlin.

(Hierzu Taf. VII.)

Die cellulären und geweblichen Formen, welche bei der acuten Pneumonie auftreten, sind jetzt wohl in annähernd vollständiger Weise bekannt; hinsichtlich der Genese der einzelnen Elemente ist man ebenfalls zu befriedigenden Resultaten gelangt; wenn es sich dabei wesentlich nur um Wahrscheinlichkeitswerthe handelt, so hat man vorläufig keine Aussicht, zu sicheren Schlüssen in dieser Richtung zu gelangen.

Dagegen liegt es der pathologischen Forschung ob, bei dieser Affection, — welche seit einiger Zeit gewöhnlich als Infectionskrankheit angesehen wird, welche nach vielen Richtungen die grösste Aehnlichkeit mit dem Erysipelas aufweist, — nach Schizomyceten zu suchen. Für das Erysipelas sind sie durch v. Recklinghausen und Lukomsky<sup>1)</sup> gefunden; dieser Befund ist von vielen Seiten und noch neuerdings durch Koch<sup>2)</sup> in der ausgezeichnetsten Weise bestätigt worden. Auch für die Pneumonie liegen schon einige Angaben in dieser Richtung vor; Klebs<sup>3)</sup> fand bei Pneumonie kuglige Monaden im Bronchialinhalt und in der Hirnventrikelflüssigkeit; Eberth<sup>4)</sup> fand bei einer mit eitriger Meningitis complicirten Pneumonie ellipsoide Kokken, meist zu zwei aneinanderhängend in dem Infiltrat der Lungen, in der entzündeten Pleura und in der Pia mater; endlich hat auch Koch<sup>5)</sup>

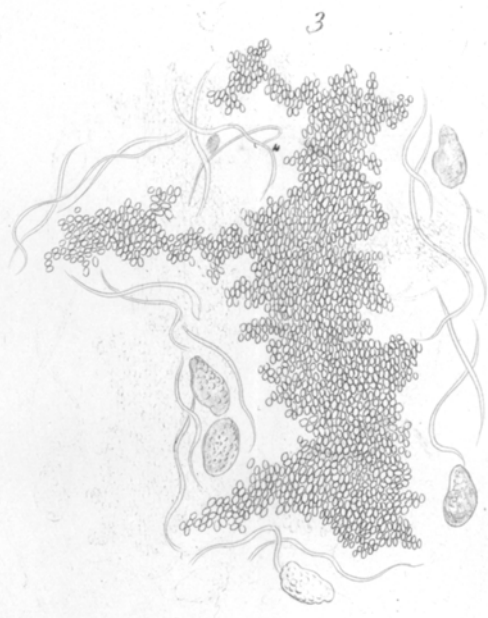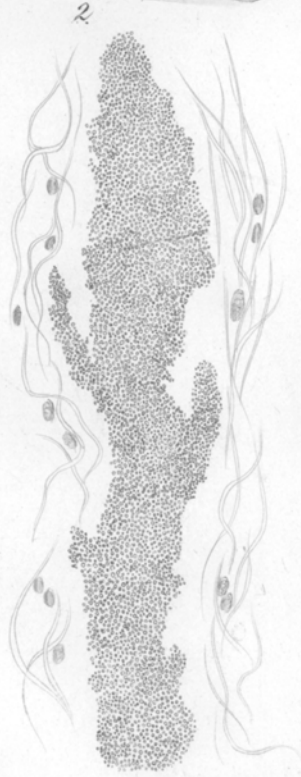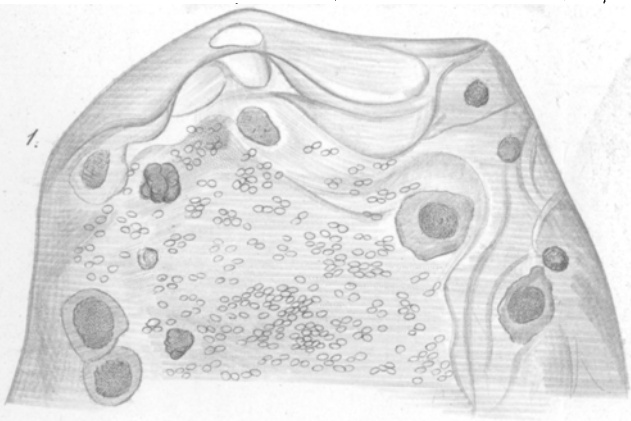
<sup>1)</sup> Dieses Archiv Bd. 60.

<sup>2)</sup> Mittheilungen aus dem Kaiserl. Gesundheitsamt, herausg. v. Struck. Berlin 1881.

<sup>3)</sup> Klebs, Arch. f. exp. Pathol. Bd. 4. S. 420.

<sup>4)</sup> Eberth, Pneumonie und Meningitis. Deutsch. Arch. f. klin. Medicin. Bd. 28.

<sup>5)</sup> Koch, l. c. S. 46.



in einem Falle von acuter Pneumonie nach Recurrens Mikrokokken im Alveolarexsudat, in den Lungencapillaren und in den Capillaren der Niere nachgewiesen und durch Photogramme illustriert.

Seit September 1881 hat der Verfasser die sämmtlichen ihm zur Untersuchung gekommenen Fälle von acuter, genuiner Pneumonie auf Schizomyceten untersucht, im Ganzen acht Fälle, und zwar stets mit positivem Resultat.

Es wurden in Untersuchung gezogen 1) die Fibrinausgüsse der Bronchien, 2) hauptsächlich: exacte Schnitte des in Alkohol erhärteten Lungengewebes und der entzündeten Pleura; die Schnitte wurden theils durch Chloroform entfettet und mit concentr. Essigsäure oder kaustischem Kali behandelt (Methode von Recklinghausen, die auch hier regelmässig am schnellsten zum Ziele führt) und direct untersucht; andertheils nach der Weigert-Koch'schen Methode mit Anilinfarben tingirt und mit offenem Condensor untersucht. Die Untersuchung wurde grösstentheils bei künstlicher Beleuchtung (Gaslicht) ausgeführt.

Die gefundenen Mikroorganismen waren fast stets von annähernd gleicher Grösse und Form; in einzelnen Fällen fanden sich an gewissen Stellen andere Formen (spindel- und stäbchenartige Gebilde) beigemischt. Es sind Kokken von ellipsoider Gestalt, ihre Länge beträgt fast einen Mikromillimeter, ihre Breite etwa um ein Drittel weniger. Die kreisförmigen Bilder, unter denen sie oft erscheinen, muss man in den meisten Fällen als Ellipsoide, die in der Richtung der grossen Axe gesehen werden, auffassen; indessen scheinen auch kugelförmige Gebilde zuweilen vorzukommen. Ihre Substanz ist anscheinend homogen, leicht glänzend, mit kernfärbenden Anilinfarbstoffen intensiv tingirbar. Sie hängen meist zu zweit zusammen (Diplokokkus), bilden aber auch längere Ketten, in denen man oft die Zusammensetzung aus Diplokokken erkennen kann; in den Fibringerinnseln der Bronchien liegen sie meist in flächenartiger Ausbreitung<sup>1)</sup> neben einander; dagegen wurden sie weder hier noch in den Alveolen noch im Gewebe der Pleura in Form von

<sup>1)</sup> Bei der Vergleichung mit der Darstellung, die Eberth von dem mit eitriger Meningitis complicirten Falle von Pneumonie giebt, wird man die vollständige Aehnlichkeit unserer Befunde mit den seinigen constatiren können.

Colonien, von compacten Haufen gefunden. In dieser Form traten sie nur in einem Falle im Innern der Lymphbahnen auf.

In dem Alveolarinfiltrat liegen sie mitten in den Fibrinmassen, resp. zwischen den Rundzellen und rothen Blutkörperchen; die Massenhaftigkeit der Mikrokokken ist hier oft eine ganz erstaunliche; bei der graurothen Hepatisation sind sie meist zu vielen Hunderten, oft zu Tausenden in jedem einzelnen Alveolus zu finden. Bei der grauen und graugelben Hepatisation sind sie weit spärlicher, indessen auch hier regelmässig zu finden. Bis jetzt sah ich sie bei der croupösen Pneumonie niemals im Innern der Zellen; bei einem Falle rother Hepatisation eines Neugeborenen fanden sich aber stäbchenförmige Organismen in der Substanz der Rundzellen, in jeder Zelle sechs bis zehn und darüber in das Protoplasma eingebettet, während sie in dem freien Exsudat fehlten.

Während sie in der Alveolarwand, in der Wand der Bronchien und Gefässe und um dieselbe herum in den meisten Fällen vermisst wurden, fanden sie sich dann in einem Falle [No. 4, Autopsie fünf Stunden<sup>1)</sup> post mortem] in grösster Masse in den Lymphbahnen des interstitiellen Bindegewebszuges, der an der Grenze des hepatisirten Bezirkes gegen das lufthaltige Lungenparenchym verlief. Dieser Bindegewebszug war ödematös infiltrirt, nur von spärlichen Rundzellen durchsetzt; in der fast ganz durchsichtigen Substanz hoben sich die mit geschwellenem Endothel versehenen Lymphbahnen, von denen viele längs getroffen waren, äusserst scharf ab. In den meisten derselben fanden sich nun die beschriebenen ellipsoiden Mikrokokken und zwar theils in mässiger Anzahl, sodass etwa immer 10—20 Mikrokokken auf eine Endothelzelle kamen; andertheils aber in ganz compacte Masse, als totale pralle Injection, mit varicösen Ausbuchtungen der Wand; weiterhin dann in die umliegende Substanz durchbrechend, entweder in anscheinend regelloser Zerstreuung, oder aber in sternförmigen Figuren, entsprechend den Saftkanälen des Bindegewebes, angeordnet. Wo die erwähnte pralle Injection der Lymphbahnen vorlag, da war von dem Endothel derselben nichts mehr zu erkennen.

Man wird durch diesen Befund sofort an die zuerst von Recklinghausen<sup>2)</sup>, bald darauf auch von Klebs, Waldeyer u. A.

<sup>1)</sup> In den übrigen Fällen fand die Autopsie 12—24 Stunden p. mort. statt.

<sup>2)</sup> v. Recklinghausen, Verhandl. der Würzb. med.-phys. Gesellsch. 1876.

beschriebenen Mikrokokken-Injectionen der Blutcapillaren erinnert, die bei metastasirenden Eiterungen, maligner Endocarditis, puerperaler Pyämie etc. beobachtet werden. Bekanntlich hatten schon frühere Untersucher (Beckmann u. A.) in solchen Fällen Verstopfung der Capillaren mit körnigen Massen, sog. capilläre Embolien, gefunden; indessen wagte erst v. Recklinghausen den folgenschweren Schritt, diese „körnigen Massen“ als Mikroorganismen aufzufassen. Abgesehen von der Resistenzfähigkeit gegen Chloroform, Aether, Säuren und Alkalien, war das Hauptmoment für diese Erkenntniss die varicöse Form der mit den körnigen Massen erfüllten Capillaren. Nur eine Substanz, der eine Wachsthumfähigkeit zukommt, kann eine derartig knotige Form der Gefässinjection bedingen.

Auf den Befund der Füllung der Lymphbahnen des interstiellen Gewebes mit den Mikroorganismen glaube ich einen besonderen Werth legen zu müssen. Die Mikrokokken in den Fibrinmassen der Bronchien könnten vielleicht in der abgestorbenen Substanz des Fibrins nachträglich entstanden und demnach von geringer Bedeutung<sup>1)</sup> sein; für das Alveolarexsudat ist eine derartige Auffassung zwar meiner Ansicht nach nicht haltbar, indessen bringt der Lymphgefässbefund den unzweifelhaften Nachweis dafür, dass die Mikrokokken in den Säftestrom gelangen und im lebenden Gewebe wuchern.

Der Befund ist ausserdem auch deswegen von Interesse, weil die mit Mikrokokken erfüllten Stränge schon mit blossem Auge an dem Essigsäurepräparat mit Leichtigkeit als silberglänzende Streifen erkannt werden können.

Dieser Befund wurde bisher nur in einem Falle von uns erhoben, es war dies ein typischer Fall von sog. croupöser Pneumonie; dagegen gelang der Nachweis der Mikroorganismen im Gewebe der entzündeten Pleura wiederum in den meisten von uns untersuchten Fällen; am reichlichsten fanden sie sich in den Fällen, in denen ältere Adhärenzen bestanden (Fall 4 u. 6); hier lagen die Mikrokokken in dem, gewöhnlich leicht ödematösen Gewebe der Schwarten meist dicht gedrängt neben einander. Dieser Befund ist von derselben Beweiskraft wie derjenige in den Lymphbahnen.

<sup>1)</sup> In dieser Beziehung ist zu bemerken, dass die Fibrinmassen, die bei Croup und Diphtheritis in den Bronchien gefunden werden, stets ganz andere, sofort zu unterscheidende Formen von Mikroorganismen enthalten.

Wir finden demnach in den sämmtlichen uns in den letzten Monaten zur Untersuchung gekommenen Fällen von acuter, genuiner, fibrinöser Pneumonie eine bestimmte Form von Mikroorganismen. Es wird sich bald herausstellen, ob unsere Voraussetzung, dass diese Mikroorganismen bei sämmtlichen Fällen der genuinen Pneumonie vorkommen, zutrifft; in diesem Falle würden die Mikroorganismen zu dem anatomischen Bilde der Krankheit nothwendig gehören. Wie aus der Aufzählung der Fälle hervorgeht, liegt kein Anlass vor, an eine besondere Form der Pneumonie, an eine Epidemie oder dergl. zu denken, es sind meist ganz simple, gewöhnliche Pneumonien zum Theil mit Complicationen, anderntheils aber vollkommen reine Fälle; auch die Milzschwellung war stets nur eine mässige.

Sind nun die gefundenen Mikrokokken die Ursache der Pneumonie? Diese Frage ist durch anatomische Untersuchungen allein wohl nicht mit Sicherheit zu entscheiden; jedenfalls aber liegt die Möglichkeit einer derartigen Theorie vollständig vor. Auch die durch unendlich oft wiederholte klinische Erfahrungen sichergestellte Thatsache, dass ein grosser Theil der Pneumonien durch Erkältung entsteht, ist mit der Pilztheorie durchaus nicht unvereinbar. Wenn z. B. der Pneumonie-Pilz in einem gewissen Entwicklungsstadium eine etwas geringere Temperatur (als der Körperwärme) zu seiner Vegetation brauchte, so wäre die Erkältungspneumonie sofort gegeben; ein solches Verhalten gegen Temperaturen ist von andern derartigen Organismen sicher bekannt. Für die bei der Pneumonie gefundenen Organismen müssen die Lebensbedingungen und Vegetationsverhältnisse noch festgestellt werden; erst dann wird sich über ihre pathogene Bedeutung ein sicheres Urtheil abgeben lassen.

### C a s u i s t i k.

1. M. W., 10 Jahre. Scarlatina vor 3 Wochen. Glomerulonephritis mässigen Grades. Leichte Endocarditis mitralis (Körnchenauflagerung). Abgelaufene Angina.

Lobäre fibrinöse Pneumonie des rechten Oberlappens, graue und graurothe Hepatisation, mit dünnen pleuritischen Beschlägen. Fibrinöse Gerinnungen in den Bronchien. 3. Sept.

2. St., 45 Jahre. Vor 7 Tagen Beginn der Pneumonie.

Graue Hepatisation des linken Unterlappens. Cirrhosis hypertrophica mässigen Grades. Alcoholismus. 18. Oct.

3. F., 70 Jahre. Pneumonie seit 8 Tagen.

Graue Hepatisation des rechten Oberlappens. 27. Oct.

4. K., 29 Jahre. Vor 5 Tagen Beginn der Pneumonie mit Schüttelfrost.  
Section 5 Stunden p. mort.

Fast totale graurothe Hepatisation der linken Lunge; Pleuraverwachsungen; frischere Hepatisation im unteren Theil des Oberlappens der rechten Lunge. Fibrin in den Bronchien.

Mässiges Emphysem, Alcoholismus. 28. Oct.

5. U., 12 Jahre. 4 Wochen nach Scarlatina frische Pericarditis sero-fibrinosa. Glomerulonephritis mit Oedemen.

Graurothe Hepatisation des rechten Oberlappens; fibrinöse Gerinnsel in den Bronchien. 9. Nov.

6. R., 31 Jahre. Vor 6 Tagen Beginn mit Schüttelfrost.

Rechts totale graue Hepatisation; Pleuraverwachsungen; fibrinöse Gerinnsel in den Bronchien; partielle graurothe Hepatisation des linken Unterlappens. 9. Nov.

7. Str., 51 Jahre. Vor 10 Tagen Beginn mit Schüttelfrost, continuirliches hohes Fieber bis zum Tode.

Links totale graue und graugelbe Hepatisation. Fibrin in den Bronchien. Mässiges Emphysem. 16. Nov.

8. K., 37 Jahre. Angeblich 14 Tage krank.

Graugelbe Hepatisation des linken Unterlappens und Oberlappens. Kleine Heerde schiefriger Infiltration. Potator. 22. Nov.

## Erklärung der Abbildungen.

### Tafel VII.

Fig. 1. Alveolarexsudat mit Epithelzellen, lymphoiden Zellen, Fibrin und Mikrokokken. Schnittpräparat Fall 5. Vergr. etwa 1200. Die Mikrokokken sind etwas zu gross dargestellt.

Fig. 2. Lymphgefäss mit Mikrokokken erfüllt, aus dem interstitiellen Gewebe. Fall 4. Vergr. etwa 200.

Fig. 3. Dasselbe nebst Füllung der Sasträume. Vergr. gegen 1200. Die Mikrokokken etwas zu gross dargestellt.

Zur Zeichnung wurde eine Immersionslinse No. J von Zeiss benutzt.