

Untersuchungen über die Entwicklung und Morphologie der menschlichen Uterusmuskulatur.

Von

Richard Werth, und W. Grusdew,

Kiel.

St. Petersburg.

(Mit 16 Abbildungen auf Tafel XV—XXI.)

Die nachfolgenden Untersuchungen sind hauptsächlich durch zwei der jüngsten Zeit angehörende Veröffentlichungen über die Entwicklung der Uterusmuskulatur von Sobotta und Rösger angeregt worden. Im Anschlusse an eine umfassende vergleichende

1) Anmerkung: Die vorliegende Arbeit wurde zunächst auf meinen Vorschlag von Herrn Dr. Grusdew allein unternommen. Anfangs sollte nur die Entwicklung der fötalen Uterusmuskulatur studirt werden; jedoch zeigte sich bald, dass es lohnend sein möchte, die Entwicklung weiter bis zur vollendeten Geschlechtsreife zu verfolgen. Die grössere Ausdehnung der Aufgabe und das Interesse, welches dieselbe mir naturgemäss einflössen musste, bestimmten mich dann, einem Wunsche des Herrn Dr. Grusdew entsprechend, als Mitarbeiter an ihrer Lösung theilzunehmen. Den mühevollsten Theil der Arbeit, die Herstellung fast sämtlicher für diese benutzten Präparate, hat Herr Dr. Grusdew allein getragen. Es sind von ihm 70 Uteri für die Arbeit benutzt, darunter ein nicht kleiner Theil der fötalen Uteri zu vollständigen Schnittserien aufgearbeitet worden. Das Verzeichniss der mit Schnitten beschiedenen Objektträger umfasst 680 Nummern. Die folgende Darstellung ist inhaltlich das Produkt theils gemeinsamer Durcharbeitung des ganzen Materials, theils des Austausches der bei gesondertem Studium gewonnenen Ansichten. Werthvolle Ergänzungen der aus den Grusdew'schen Präparaten gewonnenen Ansichten verdanken wir einer grösseren Anzahl von Schnittserien, welche der frühere Assistent der geburtshülflichen Poliklinik, Herr Dr. Kretschmar, für mich anfertigte. Die Uterusgefässinjectionen, über welche in einem späteren Abschnitte dieser Arbeit berichtet ist, habe ich allein ausgeführt.

Werth.

anatomische Studie untersucht Sobotta¹⁾ die Entwicklung der menschlichen Uterusmuskulatur von ihren ersten fötalen Anfängen bis zu ihrem Abschlusse im geschlechtsreifen Organe. Hierbei findet er eine phylogenetische Uebereinstimmung in dem Bau des Uterus beim Säugethier und Menschen insofern, als bei beiden als Grundlage für den Aufbau des muskulösen Uterus eine Ringschicht dient, die in engster Verbindung mit der späteren Schleimhaut aus den mesodermalen Elementen der Wand der Müller'schen Gänge hervorgeht. Im siebenten, noch deutlicher ausgeprägt im achten Fötalmonat besteht die Muskelwand des corpus uteri nach Sobotta ausschliesslich aus typischer, lamellos geschichteter Ringmuskulatur. Später wird diese einfache Anordnung durch das Eindringen der Gefässe gestört und in ein Flechtwerk übergeführt, welches die Trennung in einzelne gesonderte Schichten nicht mehr zulässt. Hiermit entfernt sich der menschliche Uterus (und auch der der anthropoiden Affen) von dem Schema des Uterusbaues der übrigen Säugethiere. Dort bleibt eine typische innere Ringschicht erhalten, während zugleich eine, bei einzelnen Classen zu besonders bedeutender Entwicklung gelangende äussere Längsschicht unter der Serosa auftritt, und eine vorwiegend bindegewebige Zwischenlage die beide Muskelschichten versorgenden Gefässe dauernd einschliesst. Beim Menschen dagegen, sowie bei den höheren Affen gelangt nach Sobotta die subseröse Muskelschicht nur zu einer rudimentären Ausbildung und werden die gröberen Wandgefässe in die primäre Ringmuskulatur hineinbezogen. Mit Ausnahme einer schon früh im Collum, später erst im Corpus auftretenden dünnen, submucösen Längsschicht entsteht demnach nach Sobotta's Ansicht die gesammte Muskulatur des geschlechtsreifen Uterus durch expansives Wachstum der primären Ringmuskulatur des fötalen Organes.

Roesger²⁾, dessen Untersuchungen über die Entwicklung der Muskulatur sich auf den fötalen Uterus beschränkten, will auch in diesen eine typische selbständige Ringmuskulatur nicht anerkennen. Die primäre Muskulatur entsteht nach ihm in inniger Verbindung und Abhängigkeit mit der fortschreitenden Entwicklung der intramuralen Verästelung der Blutgefässe. Diese durchsetzen Anfangs als einfache Endothelrohre die äussere aus indifferenten

1) Archiv f. mikrosk. Anat. Bd. 38. 1891.

2) Festschrift zur Feier des 50jährigen Bestehens der Berl. geburtsh. Gesellschaft. Wien 1894.

Bildungszellen von kurzer Spindelform bestehende Wandschicht des Uterus, aus welcher die Muscularis hervorgeht. Typische Muskelspindeln treten zuerst an der Wand der gröberen, dann auch der weiteren Verästelungen der Uterinarterie auf; dort z. Th. gleich in ringförmiger Anordnung, hier mindestens anfänglich in Form der Gefässaxe parallel sich anlegender Bündel. Diesen Richtungen folgen auch die weiterhin aus den mesodermalen Wandelementen hervorgehenden Bündel glatter Muskelzellen. Nur weil zu der Zeit, wo die Muskulatur entsteht, die in der Entwicklung zu Arterien begriffenen Gefässäste die Uteruswand ringförmig durchsetzen, entsteht der Anschein einer kreisförmigen Anordnung der jungen Uterusmuskulatur. „Vom neunten Monate an schwindet jede Andeutung einer Gesetzmässigkeit in der Anordnung der Faserzüge bis auf die unverkennbar bleibende Beziehung zum Verlaufe benachbarter arterieller Gefässe.“

Verfolgt man die Roesger'sche Lehre nur etwas weiter zu ihren Consequenzen, so gelangt man zu einem ebenso einfachen als wenig befriedigenden Ergebnisse. Jedes Suchen nach einem architectonischen Grundplane, jeder Versuch einer genetischen Erklärung des Muskelbaues im fertigen Uterus, das Unternehmen, durch ein Zurückgehen auf einfachere Formen in der Säugethierreihe zu einem Verständnisse des höher entwickelten, complicirter gestalteten, weil functionell in höherem Maasse beanspruchten menschlichen Organs zu gelangen, sind verlorene Mühe. Der menschliche Uterus ist von Anbeginn an ein verworrenes Gefäss- und Muskelknäuel — wie könnte er später etwas anderes sein? Gegenüber dieser resignirten Auffassung, zu welcher die Roesger'sche Arbeit führt, erschien es uns eine dankenswerthe Aufgabe, noch einmal auf möglichst breiter Grundlage die Entwicklung der Muskulatur im fötalen Uterus zu studiren. Wie aus dem Folgenden hervorgehen wird, können wir die von Roesger aufgeworfene Streitfrage im Sinne Sobotta's entscheiden. Dank dem reichen Materiale, über welches wir verfügten und dem Umstande, dass unsere Arbeit, nicht beschwert durch vergleichend-anatomische Untersuchungen, auf dem enger begrenzten Gebiete tieferes Eindringen gestattete, sind wir ferner in der Lage, die von Sobotta gemachten Befunde in mannigfacher Beziehung zu ergänzen und z. Th. anders und wie wir meinen richtiger zu deuten. Schliesslich sind wir dem von Sobotta eingeschlagenen Wege gefolgt und

haben auch unsererseits die Entwicklung der Musculatur weiter bis zu ihrem Abschlusse im geschlechtsreifen Uterus verfolgt.

Bei gleichem Wege sind wir hier zu Resultaten gelangt, die sich von denen Sobotta's weit entfernen, wie sich gleichfalls aus den späteren Ausführungen ergeben wird.

Dem Auftreten deutlich charakterisirter Musculatur gehen bereits Differenzirungen in der Uteruswand voraus, die für das Verständniss der weiteren Entwicklung bedeutungsvoll sind. Die histologischen Befunde in der Wand des Genitalganges vor dem Erscheinen der Musculatur sind zuerst von Nagel etwas mehr berücksichtigt, eingehend aber zuerst von Roesger untersucht worden. Eine fortschreitende innere Organisation der Wand des Genitalganges lässt sich vom Ende des dritten Monats an deutlich wahrnehmen und bis zum Erscheinen der Musculatur verfolgen. Diese fanden wir, in Uebereinstimmung mit fast allen übrigen Autoren, zuerst bei Früchten aus der zweiten Hälfte des fünften Monats. Die jüngste Frucht, in deren Uteruswand Musculatur nachweisbar war, maass 23 cm.

Die ersten Anfänge des Musculöswerdens der Uteruswand fallen auf die Zeit, wo die Scheidengewölbe soeben sich anzulegen beginnen oder schon kurz vorher. Mit vollendeter Ausbildung der Vaginalportion finden wir wenigstens im Collum bereits eine reich entwickelte Musculatur von complicirten Bauverhältnissen.

Bei der Darstellung unserer Untersuchungsergebnisse haben wir z. Th. im Anschlusse an den soeben umrissenen Entwicklungsgang folgende Eintheilung zu Grunde gelegt:

1. Die Uteruswand in der Zeit vom dritten bis fünften Fötalmonat,
2. in der Zeit vom ersten Erscheinen der Musculatur bis zur Fertigstellung der Vaginalportion,
3. von da bis zum Abschlusse der intrauterinen Entwicklung,
4. von der Geburt bis zum Eintritt der Pubertät,
5. der Bau des vollentwickelten geschlechtsreifen Uterus.

Untersuchungsmethode.

Unseren Zwecken entsprach am meisten die ausschliessliche Benutzung mikroskopischer Schnitte von gehärteten Uteris. Sämmtliche von Kindern oder Erwachsenen stammenden Uteri wurden zunächst in 4proc. Formalinlösung fixirt, dann in Alkohol nachgehärtet. In gleicher Weise wurde mit einem Theile der fötalen

Uteri verfahren, ein anderer Theil war von vornherein in Alkohol von steigender Concentration gehärtet worden¹⁾. Die Uteri von Föten und jüngeren Kindern wurden in Paraffin, die von älteren Kindern und Erwachsenen nach vorheriger Durchtränkung mit Photoxyllin in Celloidin eingebettet. Für letztere wurde z. Th. die Nachbehandlung der in Celloidin eingebetteten Stücke mit Chloroform und Ol. Thymii als sehr geeignet zur Erzielung dünner gleichmässiger Schnitte erprobt. Die Paraffineinbettung erwies sich um so unhandlicher, je muskelreicher, also im Alter vorgeschrittener, die Uteri waren. Stärkerer Blutgehalt macht selbst fötale Uteri unter dem Einflusse dieser Einbettungsprocedur so spröde, dass die Herstellung gleichmässig dünner und vollständiger Schnitte leicht zur Unmöglichkeit wird.

Die kleineren Uteri sind meist in Serienschnitte zerlegt worden. Die Schnittrichtungen wurden meist in der Weise variirt, dass nach möglichst genau sagittaler Halbiring des Uterus die eine Hälfte zu Sagittal-, die andere entweder zu Quer- oder Frontalschnitten verarbeitet wurde. Nur die jüngsten Uteri (Gruppe I) wurden ausschliesslich zur Anfertigung von queren Reihenschnitten verwendet.

Zur Färbung benutzten wir fast allein die van Gieson'sche Methode. Die grossen Vorzüge derselben für histologische Untersuchungen am Uterus hat der Eine von uns schon bei einer früheren Arbeit kennen gelernt und hervorgehoben²⁾. Es giebt kein besseres und sichereres Verfahren zur Kenntlichmachung der Musculatur und für unsere Zwecke war dasselbe um so werthvoller, als sich zeigte, dass auch die embryonale, noch in der Differenzirung begriffene Muskelzelle schon bei diesem Färbeverfahren einen deutlichen, gelbräunlichen Farbenton annimmt und somit bereits auf dieser Stufe sich von den morphologisch kaum unterscheidbaren noch indifferenten Zellen benachbarter Wandschichten trennen lässt.

1) Anmerkung: Bei der Sammlung der für diese Arbeit benutzten fötalen Uteri ist leider in der Hast klinischer Arbeiten vielfach unterlassen worden, die Körperlängsmaasse zu buchen. Bei einem nicht kleinen Theile der verarbeiteten Föten beruht deshalb die Altersbestimmung leider nur auf der wenig sicheren Grundlage der anamnestischen Daten.

2) Werth, Dieses Archiv. Bd. 49. H. 3.

I. Der fötale Uterus vom Ende des dritten bis zur Mitte des fünften Monats.

Zu dieser Gruppe gehören fünf der von uns untersuchten Uteri. Sie sind z. Th. nur einschliesslich der oberen, z. Th. auch zusammen mit der ganzen Vagina in Reihenquerschnitte zerlegt worden. Die Bestimmung der Längsdimensionen ist unterlassen.

Für die gegenseitige Abgrenzung der einzelnen Abtheilungen des Utero-Vaginalganges in dieser Periode ist man z. Th. noch auf aussen liegende Grenzmarken angewiesen — allerdings unterliegen auch diese im Laufe dieser Entwicklungsperiode gewissen Verschiebungen. Die Grenze zwischen Fundus und Corpus ist durch die plötzliche Verminderung des Querschnittes markirt, die zwischen Corpus und Cervix entspricht wohl annähernd dem Grunde der Fossa vesico-uterina, die Grenze zwischen Collum und Vagina wird annähernd richtig in die Höhe der Blasenmündung der Ureteren zu verlegen sein.

Bei den jüngsten Uteris dieser Gruppe ist die T-gestalt noch deutlich ausgesprochen, dementsprechend der Unterschied zwischen der Breite des oberen und unteren Körperabschnittes ein grosser und plötzlich auftretender. Bei allen fünf Uteris aber findet sich doch schon ein unteres Corpusstück mit nahezu parallelen Seitenwänden von nicht ganz geringer Länge als ein in sagittaler Richtung abgeplatteter Cylinder. Der Uteruskörper setzt sich demnach aus je einem Bogenstück der Müller'schen Gänge zusammen, dessen distaler Schenkel mit dem der anderen Seite im Genitalstrange zu einem einfachen, senkrecht stehenden Rohrabschnitt vereinigt wird, während die proximalen, annähernd quer gerichteten Schenkel, deren Anfang durch das Ligamentum teres bestimmt wird, mit ihrer lateralen Wand in dieses senkrechte Stück des T-rohres umbiegen, mit ihren medianen Wänden aber sich zum Fundus vereinigen. — Die beiden Hälften des oberen Querstückes erfahren bereits im Laufe des vierten Monats eine ausgesprochene trichterförmige Erweiterung, in Folge welcher der obere breitere Theil des Corpus uteri die Gestalt eines Dreieckes, allerdings von noch geringer Höhe erlangt.

Während der Uterus vom Fundus zum Corpus rasch an Breite verliert, nimmt der Querschnitt in der Tiefenrichtung nur in geringerem Grade zu. Der Querschnitt des oberen Theiles der Vagina

nähert sich beim dreimonatlichen Fötus noch der Kreisform, später überwiegt auch hier der Querdurchmesser in distalwärts zunehmendem Maasse.

In der Zeit vom Ende des dritten bis zum fünften Fötalmonate äussert sich ein vorwiegendes Wachsthum der inneren Wandschicht in der raschen Ausgestaltung des Schleimhautreliefs, die vom Collum ausgeht und gegen den Fundus fortschreitet. Im jüngsten Uterus sind die Gestaltverhältnisse des Höhlenquerschnittes noch höchst einfache. Im Fundus ein schmaler Querspalt, weiter unten ein Queroval, auf kurzer Strecke mit Andeutung von \hookleftarrow -form, dann fast kreisrund. Dagegen sehen wir in dem letzten Uterus der Reihe bereits eine sehr complicirte Ausbildung des Faltenreliefs.

Hinsichtlich der Entwicklung des Schleimhautfaltensystems decken sich unsere Befunde mit denen von Tourneux und Legay¹⁾, welchen Autoren wir die ausführlichsten Angaben über die Form- und Grössenverhältnisse der einzelnen Abschnitte des Uterovaginalcanales in der mittleren und späteren Schwangerschaftszeit verdanken. Diese, zusammen mit dem von von Ackeren²⁾ hinzugefügten Materiale, bedürfen kaum noch einer weiteren Ergänzung.

Das Epithel des Genitalganges ist in dieser Fötalperiode in den Tuben niedriger als weiter unten; am höchsten an der unteren Corpusgrenze. Fundus- und Corpusepithel sind in den beiden jüngsten Uteris noch von etwas geringerer Höhe, sonst sind in den Maassverhältnissen des Epithels Altersunterschiede kaum wahrzunehmen. In den Uterushörnern und angrenzenden Tubenabschnitten finden wir durchgehends ein mittelhohes Cylinderepithel meist mit abwechselnd der Basis und dem freien Zellende näher stehenden Kernen. Zum Theil schon im Fundus, überall weiter unten im Corpus zeigen sich drei Kernreihen übereinander. Aber ungeachtet dessen ist das Epithel doch einschichtig insofern, als sämtliche Zellen, z. Th. unter fadenförmiger Verkürzung des ober- resp. unterhalb des Kernes gelegenen Theiles, die Grund- wie die Oberfläche erreichen³⁾. In den jüngsten Uteris mit nicht oder nur wenig configurirter Innenfläche sind die Epithelzellen in gleichen Zonen alle gleich hoch. Nach Ausbildung der Plicae palmatae sind dagegen die Zellen auf der Höhe der Schleimhautkämme er-

1) Journal de l'anatomie et de la physiologie. 1884.

2) Zeitschrift f. wissensch. Zoologie. Bd. 48.

3) S. auch Tourneux u. Legay, l. c. p. 352.

heblich niedriger als in den Buchten zwischen diesen und in der Seitenrinne der Corpushöhle.

Der Uebergang des cylindrischen Uterusepithels in das polyedrische geschichtete Epithel des distalen Genitalgangabschnittes befindet sich in der Höhe der Uretermündungen. Dieser Uebergang vollzieht sich in folgender Weise: Zunächst kommt es zu einer Einengung des Lumen von den Seiten her dadurch, dass hier in der Tiefe der Epithelschicht rundliche, grosse Elemente auftreten und die innerste Reihe der Cylinderepithelien nach dem Lumen verschieben. Bald darauf zeigen sich — anfangs nur an den seitlichen Abschnitten der beiden Hauptwände — auf den Cylinderzellen in einfacher Reihe und in Zwischenräumen kleinere platte Zellen mit in der Richtung des Lumen gelagerten etwas knopfförmig hervortretenden Kernen. Elemente von gleicher Grösse, aber mehr unregelmässiger, z. Th. rundlicher und zapfenförmiger Gestalt, dringen auch zwischen den Cylinderzellen mehr in die Tiefe. Hier und da sieht man eine solche Zelle mit einem Fortsatze noch zwischen benachbarten Cylinderzellen eingeklemmt und mit dem breiteren, den Kern enthaltenden Zellkörper nagelförmig in das Lumen vorragen. Bald bedeckt sich aber die ganze Innenfläche mit einer zunächst noch einfachen, aber zusammenhängenden Schicht platter Zellen, deren beide Reihen an den seitlichen Abschnitten der Höhle in zunehmender Ausdehnung sich mit einander vereinigen, während in der Mitte noch ein spaltförmiges Lumen frei bleibt. Darauf erscheinen, erst in den Seiten, dann ringsum in mehreren Reihen rundliche und polyedrische Zellen auf einer basalen Schicht niedrig cylindrischer bis kubischer Zellen und indem die aus einer Reihe platter Zellen bestehenden Grenzsäume auch in der Mitte sich zusammenlegen, schliesst sich der Genitalkanal in einer Höhe, welche dem oberen Abschnitt der zukünftigen Scheide entspricht, zu einem soliden Zellstrange, welcher diese bis zu ihrer Mündung in den Sinus urogenitalis an Stelle des späteren Lumen durchsetzt.

Das Lumen verschwindet ziemlich genau entsprechend dem Grunde des Douglas'schen Raumes. Ein etwas abweichendes Verhalten finden wir bei dem jüngsten Fötus der hier untersuchten Reihe. Hier erstreckt sich ein regelmässiges Cylinderepithel im ganzen Umkreise der Höhle über die Höhe der Ureterenmündung abwärts bis zu unteren Grenze des Douglas'schen Raumes. Von hier an beginnt dann ziemlich plötzlich eine starke Verdickung

und Umformung des Epithels vorn und hinten in der Weise, dass eine ganze Reihe von Zellreihen sich übereinanderschichten. Die Zellen haben unregelmässige, vielfach undeutliche Conturen, die Kerne bleiben bis weit herunter oval und behalten näher der Wand ihre radiäre Stellung, während in der Mitte ein Haufen rundlicher Zellen mit blassen Kernen das Lumen ausfüllt. Die Schnittreihe erstreckt sich nicht ganz bis an den Sinus urogenitalis; so weit sie reicht, finden sich beide Seiten der Höhle noch mit typischem, mittelhohen Cylinderepithel besetzt.

Die geschilderten Befunde, welche im Wesentlichen sich mit den von Tourneux und Legay beschriebenen decken, erwecken sehr bestimmt den Eindruck eines im Fortgange der Entwicklung erst sich vollziehenden Formwechsels im Epithel des unteren Genitalgangsabschnittes. Die Frage, ob dieser Eindruck der Wahrheit entspricht, wagen wir auf Grund unseres kleinen Materials doch nicht mit Bestimmtheit zu beantworten gegenüber den entgegengesetzten Behauptungen Nagel's, dessen Untersuchungen sich auf ein so viel umfänglicheres Material stützen und noch viel frühere Stadien umfassen. Nagel¹⁾ tritt bekanntlich der vor ihm allgemein angenommenen Ansicht entgegen, nach welcher auch der distale Abschnitt des Genitalganges ursprünglich Cylinderepithel tragen soll und das später hier vorhandene Plattenepithel erst nachträglich aus jenem unter gleichzeitig von unten nach oben fortschreitender Verklebung der innersten Zelllagen entsteht. Entgegen dieser Ansicht lässt Nagel das Plattenepithel der späteren Vagina in deren ganzen Länge aus dem soliden, von grossen protoplasmareichen Zellen gebildeten Endzapfen hervorgehen, mit welchem die im Genitalstrange vereinigten Müller'schen Gänge an das Epithel des Sinus urogenitalis sich anlegen. Die Länge dieses soliden Endstückes beträgt an einem Embryo von 4 cm Rumpflänge, von dem Nagel einen Längsschnitt durch den Genitalgang abbildet (Fig. 1. Taf. XXXV) nur 80 μ . Wenn man auch den Betrag des in der That erst von dieser Zeit an einsetzenden raschen Längenwachsthums des zur Scheide werdenden Endtheils des Genitalganges noch so hoch in Anschlag bringt, so will es uns doch schwer einleuchten, dass aus diesem kurzen Zellstrange die ganze Vagina und dazu noch der den Cervicalcanal oberhalb des

1) Ueber die Entwicklung des Uterus und der Vagina beim Menschen. Archiv für mikroskopische Anatomie. Bd. 37.

späteren Orificium externum abschliessende Epithelpfropf hervorgehen solle. Wir glauben, dass an der Erzeugung des Plattenepithels bis zu der Epithelgrenze im unteren Theil des Cervicalcanales beim älteren Fötus die an den soliden Endzapfen oben angrenzende Zone des Genitalganges nicht unwesentlichen Antheil nimmt, in welche das Lumen in früherer Periode hohlkegelförmig eindringt. Nagel lässt allerdings den Epithelübergang innerhalb weniger Mikromillimeter (l. c. p. 636) sich vollziehen, setzt sich aber dabei in Widerspruch mit seinen eigenen Abbildungen (Fig. 1, 10, 11. Taf. XXXV), welche sämmtlich eine nicht unerhebliche Längsausdehnung der Uebergangszone deutlich erkennen lassen. Dass innerhalb der letzteren eine fortschreitende Umbildung zu Plattenepithel und eine aufsteigende Verlöthung der Innenflächen stattfindet, lässt sich namentlich bei gleichzeitiger Berücksichtigung des Verhaltens zur Zeit, wo die Entwicklung der Scheidengewölbe anhebt, kaum in Abrede stellen. Finden wir dann doch eine vollkommene Ausfüllung des Lumen im unteren Ende des Cervicalcanales mit wucherndem Plattenepithel, dieses also in einer Höhe, wo vorher notorisch noch cylindrisches bez. Uebergangsepithel und eine sicherlich nicht auf künstlicher Trennung (Nagel, l. c. p. 635) beruhende Lichtung besteht. So störend für den Fluss der Darstellung auch alle Einzelheiten wiedergebende Beschreibungen histologischer Befunde sein mögen, so wenig lassen sie sich doch zur Erhärtung neuer Thatsachen auf dem hier in Betracht kommenden Gebiete entbehren. Auch Nagel's neue Lehre würde gesicherter dastehen, wenn dem Leser das Material, auf dem sie beruht, ausgiebiger vorgelegt worden wäre. Dieser nur relative Mangel berechtigt aber keineswegs die von Nagel vorgetragene Ansicht so kurzer Hand abzulehnen, wie es Rösger thut. Abgesehen von der sehr geringen Stichhaltigkeit der Gründe, mit welchen dies geschieht, macht Rösger selbst so auffällige und starken Widerspruch herausfordernde Angaben, dass wir uns der Autorität seiner Kritik nicht zu beugen vermögen. So ist Rösger wohl der einzige Autor, der bisher im Anfange des fünften Monates ausgedehnte epitheliale Verklebungen im Collum uteri gesehen und beschrieben hat. Diese Verschmelzung soll bis zum Anfange des sechsten Monates bestehen bleiben, derart, dass bis dahin die Falten des Arbor vitae nur als Windungen einer soliden Epithelsäule erscheinen (l. c. p. 28), während für diese wie für frühere Perioden das Vorkommen einer Obliteration im Epithelrohr des vaginalen Abschnittes

in Abrede gestellt wird. Augenscheinlich liegt diesen Behauptungen — so widerstrebend wir diesen Schluss auch ziehen — eine Verwechslung des zu der genannten Zeit noch obliterirten oberen Theiles der Vagina mit dem Halsabschnitte des Uterus zu Grunde.

Das histologische Verhalten der Wand des Genitalganges in der vormusculären Periode ist allein von Rösger eingehender studirt und beschrieben worden. Nach ihm sondert sich die Wand schon früh in zwei Schichten — die zelligen Elemente der inneren Schicht behalten den Charakter der morphologisch indifferenten Bildungszellen des Genitalstranges, die äussere setzt sich aus Spindelzellen zusammen. Letztere Schicht, schon auf sehr früher Entwicklungsstufe (Embryo 29 mm) andeutungsweise vorhanden, wächst unter rascher Grössenzunahme ihrer Elemente und immer deutlicherer Ausbildung der Spindelform derselben zu einer Dicke heran, welche am Anfange des fünften Monates die der inneren erreicht.

An dem jüngsten Uterus unserer Reihe besteht im Bereiche der beiden Uterushörner die ganze Wand bis an das hier noch fast kubische Cölomepithel heran aus einer gleichartigen Masse annähernd rundlicher Zellen mit meist kreisförmiger, zum Theil leicht ovaler Kerngestalt. Das gleiche Verhalten besteht auch noch im Anfangstheil der Tube, während weiter nach aussen schon eine ziemlich breite Hülle weniger kernreichen Bindegewebes die dichter zellige Wand des Eileiters umgibt.

Vom Fundus abwärts erscheinen ganz zu äusserst dicht unter dem Peritonealepithel schon kurze Spindelzellen mit ovalen quergestellten Kernen. Zwischen ihnen ist ein spärliches Fibrillennetzwerk wahrzunehmen. Diese Lage gehört aber offensichtlich nicht der eigentlichen Genitalgangwand an, sondern ist als seröses und subseröses Bindegewebe aufzufassen. Dies wird etwas weiter unten noch deutlicher, wo diese äusserste Lage sich etwas lockert und direct in das angrenzende Bindegewebe des Ligam. latum sich verfolgen lässt.

Schon dicht unterhalb des Fundus tritt ein am Ursprung breites Bündel genau parallel liegender schmaler Spindelzellen aus dieser serösen Aussenschicht vorn seitlich hervor und zieht längs der ventralen Fläche des Ligam. rotundum nach aussen. Von der Höhe der Uretermündung an verändert sich das Verhalten der äussersten Wandschicht wieder, indem zuerst vorn und seitlich,

weiter abwärts ein völlig geschlossener Ring von regellos durcheinander liegenden Zellen mit langen schmalen, in verschiedenster Richtung sich durchkreuzenden Kernen auftritt (späterer perivaginaler Bindegewebsring).

In dem, dem Fruchtalter nach folgenden Uterus lassen sich bereits deutlich drei Schichten unterscheiden. Erstens eine schmale, periphere Bindegewebschicht. Dieselbe besteht am Fundus noch aus ziemlich dicht gefügten Zellen; weiter abwärts rücken dieselben mehr auseinander. Das intercelluläre Fibrillennetz und zugleich die Zugehörigkeit dieser Schicht zu dem angrenzenden Bindegewebe des Ligam. latum werden immer deutlicher. Zweitens eine am Fundus gleichfalls nur schmale, compacte Spindelzellenschicht, die Rösger's Aussenschicht entspricht und drittens eine innerste, aus indifferenten, rundlichen Elementen bestehende, subepitheliale Schicht von dem Verhalten, wie Rösger es beschreibt. Die Spindelform der Zellen in der äusseren Wandschicht ist zunächst deutlich ausgeprägt nur an den Seiten des Querschnittes. Hier umgeben sie die Winkel des Höhlenquerspaltes in regelmässigen, halbkreisförmigen Touren. Wie regelmässig auch noch in späterer Fötalzeit ist hier die Gesamtwand schmaler als vorn und hinten und namentlich die innerste Schicht von viel geringerer Breite. Die seitlich der Aussenschicht dicht anliegenden gröberen Gefässe sind von kleineren Zellen mit ovalem Kerne dicht umgeben. Im mittleren und unteren Theile des Corpus uteri lassen die Elemente der Rösger'schen Aussenschicht, die gleichzeitig an Breite zunimmt, ringsum deutliche Spindelform und circuläre Anordnung erkennen.

Von der Höhe der Ureterenmündung an erscheint an Stelle der circulären Spindelzellenschicht ein Ring von engmaschigem, ausgesprochen fibrillären Bindegewebe.

Die dem Fruchtalter nach nächstfolgenden zwei Uteri schliessen sich hinsichtlich der Wandstructur noch ziemlich eng an die vorhergehende Stufe an, z. Th. leiten sie aber schon zu der höchsten Stufe innerer Organisation hinüber, welche die Uteruswand vor dem Musculöswerden erreicht und welche uns in dem letzten Uterus der hier besprochenen Reihe entgegentritt. Eine fortgeschrittenere Differenzirung des Wandgewebes zeigt sich hier zunächst schon darin, dass bereits von den Tuben anfangend, die Wand von einem Fibrillennetz durchspannen wird, welches in gleicher Deutlichkeit und Entwicklung namentlich in den oberen Abschnitten des Genital-

ganges auf den vorhergehenden Stuten noch nicht nachweisbar war. Dieses Netz bildet Maschen, deren jede je ein zelliges Wandelement umschliesst und deren Gestalt im Allgemeinen dem Umriss des umschlossenen Zellkörpers entspricht.

Die seitlichen Abschnitte der Uterushörner sowie die angrenzenden Tubenabschnitte haben einen breiten Mantel subserösen Bindegewebes. In den Tubendurchschnitten besitzt die Wand fast nur rundliche Fibrillenmaschen und Kerne. Dagegen ist an den Uterushörnern eine concentrische Anordnung langgestreckter Fibrillenmaschen zu kreisförmigen, senkrecht zur Hornaxe stehenden Touren mit Bestimmtheit erkennbar. Am Uteruskörper erscheint die Wand von aussen nach innen folgendermassen zusammengesetzt: Zuerst unter dem Peritonealepithel eine ca. 0,05 mm breite Schicht dichten parallel-faserigen Bindegewebes (Serosa), darauf folgt eine vorn und hinten ca. 0,175 mm breite Lage subserösen Gewebes. Nach der Tiefe zu wird dieses etwas dichter und geht ohne scharfe Grenze in die Aussenschicht der eigentlichen Uteruswand über. Die ganze Wand erscheint jetzt viel lichter, das Zellengefüge lockerer als auf den vorhergehenden Stufen, namentlich gilt dies für die Innenschicht.

An letzterer finden wir zunächst unter dem Epithel eine 2—3 μ breite Membrana limitans, die stellenweise ganz feine Längsstreifung erkennen lässt, meist ganz homogen erscheint. In etwas schwächerer Entwicklung fanden wir diese Grenzmembran auch schon bei den von uns untersuchten jüngeren Uteris. Sie erstreckt sich vom Fundus bis tief in den vaginalen Abschnitt des Genitalganges herab. Nicht selten sahen wir einzelne kleine stark gefärbte Kerne dicht unterhalb, einige Male anscheinend auch innerhalb der Membran. Dieselbe nimmt in gleicher Weise wie die Bindegewebsfibrillen die Fuchsinfärbung an. Während die innere Contur gegen das Epithel scharf absetzt, geht die Membran an der äusseren Seite in ein schmales Filzwerk ausserordentlich feiner Fäserchen über, welches seinerseits in das intercelluläre weitmaschige Fibrillennetz der Innenschicht sich fortsetzt. In dieser finden wir in einer schmalen subepithelialen Zone ausschliesslich rundkernige Zellen von 6,25—7,5 μ Durchmesser, darunter eine weniger dichte Lage, z. Th. wenigstens mit radiär zur Höhle gestreckten Maschen und an der Grenze gegen die Aussenschicht wenigstens im oberen Theile des Corpus wieder eine Schicht, in welcher die Stromazellen engräumiger liegen. Das Fibrillengerüst

der Aussenschicht besteht aus etwas dickeren Balken. Die Maschen sind im oberen Theil des Corpus uteri im Querschnitt der vorderen und hinteren Wand eng, vorwiegend rundlich, an den Seiten des Höhlenquerschnittes aber beschreiben sie deutliche, diesen umgreifende Halbbögen. Weiter abwärts im Corpus und Collum sind die Bindegewebsmaschen in der Richtung des Höhlenumfanges gestreckt und von deutlich circularer Anordnung. Wir haben die Anordnung des Fibrillenmaschenwerkes deshalb so eingehend beschrieben, weil wir hier schon ganz deutlich die Baueinrichtung der späteren primordialen Musculatur gewissermaassen im Negativ vorgezeichnet finden.

Von der oberen Grenze des Epithelüberganges im Collum an schwinden in caudalwärts zunehmendem Maasse die Unterschiede in der Form des Fibrillennetzwerkes und der Zellen beider Wandschichten. Bald ist die äussere nur noch durch zahlreiche circular verlaufende Gefässe von der inneren zu unterscheiden. Bis in das obere Gebiet des Collum herab findet sich die schon bei den vorhergehenden Stadien beobachtete Anhäufung meist als Rundzellen erscheinender Elemente, welche seitlich, meist dicht an die Aussenschicht der Uteruswand angefügt, hier die ersten noch ausserhalb der Wand liegenden Verzweigungen der Uterusgefässe umgiebt. Diese besitzen in dem letztbesprochenen Uterus bereits eine sehr entwickelte Structur. Allerdings die Venen, selbst deren Stämme im Ligamentum latum, haben noch kaum eine besondere, von dem umgebenden Bindegewebe differenzirte Wand, höchstens dass letzteres um das Endothelrohr des Gefässes herum eine mässige Verdichtung und concentrische Anordnung besitzt. Die Arterienstämme dagegen haben nach aussen vom Endothel eine doppelte Reihe kreisförmig die Gefässlichtung umfassender Zellen von gedrungener Spindelform, deren Protoplasma in dem van Giesongemisch bereits eine lichte Braunfärbung annimmt. Die gröberen Aeste verlaufen zusammen mit ziemlich weiten venösen Zweigen in der Subserosa, die Uteruswand bogenförmig umfassend, von hier dringen einzelne Aeste, die arteriellen noch deutlich mit gekreuzten Kernreihen, schräg durch die äussere Wandschicht hindurch, grösstentheils, um sich an deren innerer Grenze in das Capillarnetz der späteren Mucosa aufzulösen (s. u.). Im Uebrigen enthält die Aussenschicht fast nur Gefässe von capillarem Charakter, die zu einem ziemlich weiten Netze mit zur Höhle concentrisch gestreckten Maschen vereinigt sind.

Die Gefässe der Innenschicht durchsetzen diese in kurzen Ab-

ständen in zum Epithelrande senkrechten Zuge. Es sind junge Capillaren mit noch protoplasmareichen Wandzellen. Vielfach erscheinen sie als bandförmige solide Zellstränge mit dicht aneinandergereihten ovalen Kernen. Meistens ist aber eine schmale Lichtung vorhanden mit einer Reihe von Erythrocyten darin, welche durch die Pikrinfärbung in leuchtendem Gelb erscheinen. Diese radiären Gefäße der späteren Schleimhaut sind wahrscheinlich identisch mit den senkrecht zur Uterushöhle verlaufenden Faserzügen, welche Nagel¹⁾ im Uterus gleichalteriger wie auch schon jüngerer Embryonen beobachtet hat. Auf früherer Stufe haben wir diese Radiärgefäße allerdings nicht wahrnehmen können. Diese Gefäße verlaufen meist bis nahe an das Epithel heran, um sich hier in bogenförmig umbiegende Aeste zu spalten, welche mit einander zu einem oberflächlichen Gefäßnetze sich vereinigen. Hier und da zeigen sich auch tiefere Verbindungsäste.

Vielleicht dürfte es interessiren, Nebenbefunde, die wir in Bezug auf das Verhalten der Wolff'schen Gänge in der hier besprochenen Gruppe von Uteris gemacht haben, hier wiedergegeben zu finden.

In den fünf zu dieser Gruppe gehörenden Föten waren nur bei dem jüngsten die Wolff'schen Gänge, und zwar hier in der ganzen Länge des Genitalganges, noch vorhanden. Die Gänge liegen den Uterushörnern von Anfang an dicht an. Ihre Wand besteht aus etwas kleineren und enger gefügten Zellen, als die des Genitalganges. Dicht unterhalb der Verschmelzung der beiden Uterushörner erscheinen sie in die Seitenwand des Genitalrohres mit ihrem medianen Umfange eingedrückt. Bereits etwas oberhalb der Plica vesico-uterina ist die Vereinigung mit der Wand des Genitalganges vollständig, jedoch bedingt der Wolff'sche Gang, nur von wenigen Zellreihen aus der Peripherie der Uteruswand umfasst, noch jederseits einen dreieckigen Vorsprung der übrigens ovalen Querschnittsfigur. Bereits wenige Schnitte tiefer liegt der Gang schon ganz innerhalb der Wand und nähert sich nun rasch dem Lumen des Genitalganges, dem er etwas unterhalb des Douglas'schen Raumes auf 30 μ nahekammt. Das mit Epithel ausgefüllte Lumen der Vagina ist hier breit spindelförmig und stark schräg gestellt. An dem am vorderen Umfange nicht ganz vollständigen Schnitte ist nur ein Gang sichtbar, der an dem rück-

1) l. c.

wärts gerichteten Winkel des Höhlendurchschnittes liegt. Der Gang ist hier schräg geschnitten, ein schmales Schlauchstück; das Epithel eine zusammenliegende Doppelreihe niedriger Zellen. Hier hört leider die Schnittserie auf, sodass das weitere Verhalten der Gänge zum Endstück des Genitalrohres nicht mehr festgestellt werden konnte.

Die Epithelzellen der Wolff'schen Gänge sind im Bereiche des proximalen Genitalgangabschnittes abgestumpft kegelförmig, weiter abwärts niedrig cylindrisch und schliessen, im Centrum sich berührend, kein Lumen ein. Der Querschnitt des Epithelcylinders misst ziemlich gleichmässig von dem Anfang des Uterushornes an bis zur Höhe der vorderen peritonealen Umschlagsfalte 25μ , erweitert sich dann, bald kreisrund, bald mehr elliptische Gestalt annehmend, bis auf 50 , selbst 75μ Durchmesser, um von der Höhe der Ureterenmündung abwärts wieder abzunehmen. Bis zum Grund der Plica anterior ist das Caliber beiderseits gleich, von da an bleibt der eine Gang gegen die oben angegebenen Maasse etwas zurück.

Unter den übrigen Föten dieser Gruppe haben wir nur noch bei einem, dem vorältesten, einen Wolff'schen Gangrest — und zwar einen ganz geringfügigen — gefunden, in Form eines etwa 50μ im Durchmesser haltenden scharf begrenzten Lumen mit darin enthaltenem Kranz von Cylinderepithelien. Dasselbe wurde — unterhalb des Cavum Douglasii nur in wenigen Schnitten und nur auf einer Seite des Genitalganges — nahe dessen Lichtung, angetroffen. Letztere war mit platten Epithelzellen völlig erfüllt. Dass es sich um einen inselförmigen Rest des Wolff'schen Ganges handelte, ist nach der Beschaffenheit des Epithels unzweifelhaft.

II. Die Anfänge der Primordialmuskulatur und die Morphologie der Uteruswand zu Beginn der Entwicklung der Portio vaginalis.

Der Entwicklungsabschnitt, welchen wir hier zu behandeln haben, ist in unserer Sammlung durch 6 Föten vertreten mit einer Gesamtlänge von $23-30$ cm und einer Uteruslänge von $4,5$ bis $8,5$ mm.

Unter diesen Präparaten befindet sich eines, an welchem bei eben nachweisbarer Muskulatur noch keine Andeutung von Fornixbildung besteht (Fötus 23 cm). Zwei weitere Präparate zeigen

den ersten Beginn der Abgrenzung zwischen Scheide und Uterus in Gestalt einer Spaltung des soliden Epithelstranges der Scheide in zwei Schenkel, von welchen der eine kürzere und dünnere nach hinten abbiegt, der andere sich direct nach oben fortsetzt, um in einer Höhe von 0,3 resp. 0,45 oberhalb der Theilung an dem hier beginnenden Uteruslumen zu enden. Dieser Befund deckt sich also vollständig mit dem Befunde, wie ihn Nagel¹⁾ als frühestes Stadium der Fornixbildung beschreibt und abbildet. Bis zum Abgange des hinteren Fornixschenkel verläuft in beiden Fällen der solide Zellstrang des Vaginalepithels gestreckt bez. leicht S-förmig gebogen nach hinten und oben, um unter stumpfem Winkel sich mit dem Uterusrohr zu treffen (cf. Nagel, Tourneux et Legay). Im Sagittalschnitte sind die Begrenzungen der Epithelsäulen oben parallel, nach unten folgen spindelförmige Verdickungen mit schmaleren Stücken abwechselnd. Das Verhalten des Epithels im Scheidenzellstrang sowie oberhalb der Abgangsstelle des hinteren Fornix im unteren Cervixende finden wir ebenso wie die Art des Ueberganges in das uterine Cylinderepithel gleichfalls übereinstimmend mit den von Tourneux et Legay und Nagel gemachten Angaben.

Eine nächste Stufe des Entwicklungsganges zur Bildung des Scheidentheiles finden wir an einem weiteren Präparate in folgenden Befunden des Sagittalschnittes: Der untere bis zum hymenalen Ende mit geschnittene Theil der Vagina ist ampullenförmig erweitert, mit abgestossenem Plattenepithel erfüllt. Im Bereiche dieses Theiles ist das Scheidenbindegewebe stark papillär zerklüftet. Der obere, noch unausgehöhlte Theil der Vagina schiebt in kurzen Abständen auf einander folgende Fortsätze nach vorn und hinten aus. Diese nehmen weiter oben allmähig an Länge ab, derart, dass sie näher der oberen Theilungsstelle des Epithelstranges abwechselnd vorn und hinten nur noch kleine knospenförmige Vorsprünge bilden und hier dem Strange ein perlschnurartiges Aussehen verleihen. Unten dagegen, näher dem ampullenförmig erweiterten Endtheile der Vagina, sind diese Fortsätze der Epithelsäule z. Th. ganz unregelmässig, breit schaufelförmig gestaltet, z. Th. auch anscheinend mehrfach getheilt und verzweigt. Ueberall ist das freie Ende verbreitert, abgerundet und im Innern von einer breiteren Schicht blasser, grosser Zellen erfüllt. An diesem Prä-

1) l. c.

parate ist nun auch bereits das vordere Scheidengewölbe angelegt in Form eines kurzen, knopfartigen Fortsatzes, unterhalb dessen zunächst nur kleinere Vorsprünge sich finden, während weiter oben, bis zur Abspaltung des hinteren Fornixschenkels (Ort des Orif. externum) solche überhaupt fehlen. Die Anlage des vorderen Scheidengewölbes ist 0,075 mm, die des hinteren 0,225 mm lang (Fig. I).

Dieses Präparat (Gesamtlänge des Fötus 26 cm, Länge des Uterus 7,5 mm, der Vagina 10,25 mm) ist nach seinem Entwicklungszustande, ferner wegen der recht gut gelungenen Färbung und Schnittführung (Sagittal- und Frontalschnitte) besonders gut geeignet, die allgemeinen Bauverhältnisse des Utero-Vaginalschlauches in der entsprechenden Entwicklungsperiode sowie den Zustand der Primordialmuskulatur auf einer der frühesten Stufen ihrer Differenzierung kennen zu lehren. Wir halten es deshalb für zweckmässig, mit folgender Beschreibung auf die an diesem Präparate gemachten Befunde etwas näher einzugehen, zumal dieselben im Wesentlichen das wiederholen, was wir in Bezug auf die Organisation der Wandung an den vorher genannten Objecten gefunden haben.

Die Innenschicht, welche durch die scharf hervortretende schmale Muskellage der äusseren Wandschicht nach aussen bestimmter abgegrenzt ist, erscheint im Sagittalschnitte von wechselnder Breite, je nachdem derselbe durch die Höhe der zum Fundus aufsteigenden Plicaeleisten geht oder daneben fällt. Bei ersterer Schnittlage macht die spätere Mucosa reichlich die Hälfte des ganzen Wanddurchschnittes aus. Die äussere Hälfte setzt sich zusammen von aussen nach innen aus der Serosa, Subserosa, einer mächtig entwickelten Gefässschicht und der Muscularis.

Das subseröse Bindegewebe ist locker fibrillär, von mässigem Zellgehalte (an den noch etwas jüngeren Uteris noch etwas dichter, fibrocellulär). Die Breite der Serosa- und Subserosa-Bindegewebsschicht beträgt 0,1 mm, in der Mitte des Fundus noch etwas mehr. Hier erscheint die Serosa, wie auch noch in späterer Fötalzeit, als eine leere, hohe Falte, deren Einschluss aus lockerem Bindegewebe den nach oben offenen Winkel ausfüllt, unter welchem die Seitenhälften des Corpus uteri zusammenstossen. Uebrigens findet sich diese leere Peritonealfalte auch noch weiter aussen über der Tube (s. später).

Das auf die Subserosa folgende Lager gröberer, venöser Zweige

ist an diesem Präparat, wie überhaupt fast regelmässig, mit Blut überfüllt, ein Befund, der in dem asphyctischen Sterben des Fötus seine Erklärung findet. An der Innenseite des in der Wand liegenden Gefässplexus bildet die Muscularis eine ganz schmale Lage, deren Breite im Fundus circa 50, im Corpus bis 100 μ beträgt. Diese Schicht zeigt bei Anwendung des van Gieson-Gemisches deutliche Gelb- resp. Braunfärbung. Sie besteht aus kurzspindligen Elementen mit schmalem, ovalen Kern, die in schwächige, zu wenigen hintereinander liegende Bündel zusammengefasst sind. Eine regelmässige, ausschliesslich ringförmige Anordnung derselben ist schon jetzt, im Corpus wenigstens, mit grösster Deutlichkeit erkennbar.

Unterhalb der vorderen Umschlagsfalte nimmt die Musculatur noch etwas an Breite zu, setzt sich aber weniger scharf sowohl gegen die Mucosa als gegen die tiefere Schicht der Subserosa ab, deren dichtliegende Kerne im sagittalen Durchschnitt spindelförmig und längsgerichtet erscheinen, während aber die Zellen nicht die der Muskelzelle eigenthümliche Farbenreaction geben.

Die Musculatur hört bereits in einiger Entfernung oberhalb des Abganges des hinteren Fornixschenkels auf, sodass ein Stück der Wand oberhalb des späteren Orific. extern., kurz gesagt, reichlich das Gebiet der späteren Portio vaginalis, noch muskellos erscheint (cf. Fig. I). Das Wandgewebe gleicht hier schon mehr dem vaginalen, ist aber etwas kernreicher, wenn auch nicht in dem Maasse, als die Innenschicht der Uteruswand in etwas höheren Abschnitten. — Im Bereiche der Vagina ist das Gewebe rings um den Epithelstrang herum und bis an diesen heran von weiten Venenräumen dicht durchsetzt. Im Uebrigen enthält dasselbe ein deutlicheres und gröberes Fibrillennetz als die Uterusmucosa und ist erheblich weniger zellreich, nach aussen schliesst sich ein schmaler Streifen dicht fibrillären Bindegewebes an. Diesem wieder dicht angefügt finden wir ein gleichfalls schmales Lager fast ausschliesslich längsgerichteter Musculatur (Fig. I). Dasselbe ist vorn breiter als hinten, etwa 0,05 : 0,03 mm. Unter noch etwas zunehmender Verjüngung erstreckt sich dieses Lager noch 0,75 mm über die Spitze des hinteren Fornixschenkels aufwärts, um sich hier in der Subserosa der Cervixwand zu verlieren. In der Höhe des späteren Orific. externum und noch deutlicher etwas darunter finden sich nur ganz vereinzelt, ausserordentlich schwächige Ringbündel an der Innenseite der Längsschicht. Mit Annäherung an den schon ausgehöhlten und ampullär erweiterten

Theil des Scheidenganges mischen sich mehr Ringbündel, z. Th. auch in die longitudinalen eingesprengt, diesen bei, dagegen ist vom Uebergange in die Ampulle an abwärts bis zum hymenalen Ende die Wand noch muskellos.

An den mitgetheilten Befunden scheint uns bemerkenswerth die selbständige Entwicklung der primitiven Musculatur in dem vaginalen Theile des Genitalganges, ferner die hier der im Uterus herrschenden entgegengesetzte Verlaufsrichtung sowie der Umstand, dass im Anfange einerseits eine unmittelbare Fortsetzung der Scheiden- in die Uterusmusculatur nicht vorhanden ist, auf der anderen Seite die erstere sich sehr früh subserös über die untere Cervixgrenze hinaufstreckt. Wie wir sehen, umfasst dabei der Hohlmantel der vaginalen Muskelschicht Anfangs wie ein weiterer Tubus das untere in ihn eingestülpte Ende des engeren uterinen Muskelrohres. Zwischen das untere Ende der cervicalen und die aussen an derselben sich hinaufschiebenden Ausläufer der vaginalen Musculatur schiebt sich ein Zug zelligen Gewebes ein (Fig. I), welches aus der Gefässschicht der Cervixwand herkommt und unter fächerförmiger Verbreiterung sich bis in die Schleimhaut dicht oberhalb des Ortes des späteren Orificium externum erstreckt. In der Mitte der vorn und hinten nach diesem Punkte convergirenden Zellreihen sind einzelne gleichgerichtete Gefässe sichtbar.

Der uterine Gefässbaum zeigt bereits auf dieser Stufe die Verhältnisse der späteren Zeit. Die Angaben, welche Roesger hinsichtlich der allgemeinen Anordnung der Gefässe macht, können wir uns aneignen. Die gröberen Aeste der Uteruswand durchsetzen diese nach unseren Befunden in schräg nach oben innen, erst näher dem Isthmus in quergestellten Bögen, entsprechend der Trichterform der beiden seitlichen Hälften des Corpus uteri. In Folge davon nähern sich diese Aeste im oberen Theile des Corpus uteri je näher der Medianlinie um so mehr der senkrechten, womit übereinstimmt, dass die grösseren klaffenden Venen im medianen Sagittalschnitt vorwiegend in z. Th. sehr langgestreckten Schrägschnitten, im Transversalschnitt dagegen mehr kreisrund erscheinen. Die venösen Aeste bilden, vielfach anastomosirend, einen dichten Plexus. Die gleichmässig pralle Füllung des gröberen Geästes der Vena uterina und spermatica lassen zusammen mit der sehr guten intensiven Färbung des Gefässinhaltes am Sagittalschnitt wie namentlich an frontalen Flachschnitten die Gefässanordnung besser vielleicht wie an einem künstlich injicirten Uterus hervortreten. Die Dicke des

groben Plexus in der Corpuswand beträgt ca. 0,2 mm. Die einzige Begrenzung der venösen Aeste bildet mit Ausnahme des Endothels eine minimale Fibrillenschicht. Zwischen den grossen venösen Bluträumen der Uteruswand finden sich arterielle Aeste mit engem Lumen und einer äusseren circulären Zellschicht, also auch diese haben bereits eine ausgesprochene primitive Muscularis. Noch deutlicher findet sich diese entwickelt bei den ersten Verzweigungen der Uterina ausserhalb der Uteruswand.

Zwischen den Canälen des Wandplexus ist das Bindegewebe dichter von kleinen Zellen durchsetzt, deren Kerndurchschnitte theils rundlich, theils kurzoval erscheinen. Am Frontalschnitte zeigen sich auch die ganz grossen Gefässäste, aussen am Seitenrande des Uterus von ebensolchen Zellanhäufungen umgeben. Es ist das Keimlager einer späteren, die Gefässe umspinnenden Muskelschicht, deren Differenzirung aber erst einer viel späteren Periode angehört. Wir waren dieser Keimschicht bereits bei der Untersuchung der noch der prämuskulären Entwicklungsperiode angehörenden Uteri begegnet.

Auffällig starke Gefässäste begleiten, sich aus der oberen Flexur des seitlichen Gefässbogens der Vasa uterina abzweigend, das Ligamentum rotundum. Letzteres besteht in seinem proximalen Abschnitte, soweit es noch in der Nachbarschaft des Uterus sich befindet, aus dicht gedrängten und parallel gerichteten, kurzen Spindelzellen, welche aber die spezifische Muskelfärbung nicht annehmen. Mit der primitiven Uterusmuskulatur hat das Band keine directe Verbindung. Von ersterer ist das Band am Orte seines Ursprunges durch die Schicht gröberer Gefässe getrennt.

Die Aeste der Uterina für den unteren Uterusabschnitt sind erheblich enger als die, welche das Corpus versorgen. Dementsprechend finden sich auch im Collum nur schmalere Venendurchschnitte, meist nur in einer Reihe in der äusseren Wandschicht. Erst im unteren Theil des Collum treten wieder etwas weitere, in mehreren Reihen liegende Gefässe auf. Dieselben sind im Sagittalschnitt longitudinal getroffen und ziehen (s. oben) in die von den Abzweigungen des Scheidenepithels bereits umschriebenen Muttermundslippen hinein.

III. Die Architectur der primordiales Muskulatur (6.—7. Fötalmonat).

Anfangs hat, wie wir sahen, die Muscularis im Corpus uteri eine nur sehr geringe Mächtigkeit. Sie bildet nach innen von der Lage der gröbereren Gefässe eine schmale Schicht, welche aus wenigen Reihen schwächtiger, meist nur aus wenigen Zellen bestehender Bündel sich zusammensetzt und von der Grundlage der späteren Schleimhaut, der Rösger'schen Innenschicht, an Breite um ein Mehrfaches übertroffen wird. Zu dieser Zeit, etwa um die Mitte des fünften Monates, ist auch die Tubenwand deutlich muskulös¹⁾. Die Muskulatur ist wegen der geringeren Dicke der ganzen Wand und des geringeren Gehaltes an interstitiellem Bindegewebe hier in ihren Anfängen schon deutlicher erkennbar und in ihrer Anordnung durchsichtiger. Sie ist ausgesprochen und ausschliesslich ringförmig. Die Tubenmuskulatur geht ohne Grenze in die des Corpus uteri über in der Weise, dass ihre Ringe zunächst an Weite zunehmen, wodurch die beiden Trichter der Cornua uteri entstehen, dass ferner die Ringtouren in der Mitte und nach unten hin bei ihrem Zusammentreffen sich in eigenthümlicher Weise mit einander verbinden. Die ringförmige Anordnung der Uteruskörpermuskulatur ist bei geeigneter Schnittführung bereits in der ersten Zeit ihres Auftretens deutlich erkennbar; jedoch werden die Bauverhältnisse bei etwas älteren Föten und muskulöserem Uterus naturgemäss deutlicher.

Der Aufbau der Muskulatur im Collum findet seinen Abschluss erst nachdem die Vaginalportion ihre vollkommene Ausbildung erlangt hat. Dieser Vorgang verknüpft sich mit einem einseitig gesteigerten Wachsthum der Wandmuskulatur an der Uterovaginalgrenze, mit dessen Hülfe eine sehr innige Verbindung zwischen der Muskulatur beider Gangabschnitte geschaffen wird. Hierbei entstehen complicirte Bauverhältnisse, deren Klarlegung weiter unten versucht werden soll. Einfacher verhalten sich die Verhältnisse am Corpus uteri, deren Darstellung uns zunächst beschäftigen soll.

Für die Feststellung des Muskelfaserverlaufes ist man auf dessen Reconstruction aus Durchschnittsbildern angewiesen. Es

1) cf. Grusdew, Zur Histologie der Fallopi'schen Tuben. Centralbl. f. Gyn. 1897. No. 10.

ist dazu ferner eine Schnittführung in den drei Hauptebenen erforderlich. Die so gewonnenen Schnittfiguren müssen sich gegenseitig ergänzen, gestatten ferner, indem man das Bild der einen Schnittrichtung mit dem einer dazu senkrecht stehenden vergleicht, eine sichere Controlle der aus dieser sich ergebenden Auffassung des Faserverlaufes und ermöglichen in ihrer Gesammtheit erst eine plastische Anschauung des zu untersuchenden Muskelsystems. Wir haben meistens für unsere Untersuchungen je eine Hälfte des durch sagittalen Medianschnitt halbirten Uterus für die eine oder andere Schnittrichtung benutzt, also Sagittal- und Quer- oder Frontalschnitt an je einem Uterus combinirt verwendet (s. o. Methodik). Erst nachdem das Material grösstentheils aufgearbeitet war, ist es uns klar geworden, dass diesen Combinationen Schattenseiten anhaften. Verfügt man über mehrere Uteri von gleichem Entwicklungsgrade und annähernd übereinstimmender Grösse, so thut man besser, an jedem einzelnen Exemplar nur eine Schnittrichtung durchzuführen. Bei gleicher Massenentwicklung kann man mit annähernder Sicherheit auch auf ein übereinstimmendes Verhalten der Muskulatur rechnen. Namentlich die Verbindungsweise der beiden aus den Tuben hervorgehenden Seitenstücke, die Bildung des Fundus und auch des unteren Theiles des Corpus uteri lassen sich nur unter Benutzung von Reihenschnitten feststellen, welche die ganze Breite des Uterus umfassen (s. u.).

Die Durchschnittsbilder, welche je nach der Richtung und Lage des Schnittes und dem Verlaufe der Wandmuskulatur entstehen müssen, macht man sich am besten zunächst an einem möglichst einfach gestalteten Beispiele klar, etwa an einem mit Ringtoren umgebenen Cylinder. Im Querschnitt erhalten wir Kreisfiguren, im Sagittal- oder Frontalschnitte, so lange er das Lumen durchsetzt, Bündelquerschnitte; im Flachschnitt dagegen parallel gerichtete Bogenstücke, welche an beiden Seiten in Bündelquer- resp. Schrägschnitte übergehen. Die andersartige weniger einfache Gestalt des Uterus und seiner Höhle sowie kaum vermeidbare Asymmetrien in Folge unbeabsichtigter Abweichungen aus der idealen Hauptebene bei der Schnittführung erschweren bereits zu der Zeit einfachster Anordnung der Muskulatur die richtige Deutung der Durchschnittsfiguren. Für unseren eigenen Bedarf vorläufiger Veranschaulichung der bestimmten Faserrichtungen zukommenden Durchschnittsbilder und zur Controlle der aus den Schnittpräparaten gezogenen Schlüsse haben wir mit Vortheil Durch-

schnitte von Wachsmoellen benutzt, deren Kern der Gestalt der fötalen Uteruskörper nachgeformt und mit in Wachs getränkten Baumwollfäden in mehreren Lagen übereinander in solchen Richtungen umwickelt war, wie wir sie als thatsächlich richtig annehmen mussten.

Für die nachfolgende Darstellung haben wir in erster Linie die Uteri dreier Föten benutzt von 34, 34,75 und 35,5 Gesamtkörperlänge. Die Länge zweier Uteri (No. 2 und 3) betrug 16,5 mm, die des dritten in eine Reihe von Querschnitten zerlegten ist nicht bestimmt, jedoch stimmen Breiten- und Tiefendimensionen mit denen der beiden anderen Uteri in den gleichen Höhenlagen fast genau überein.

Sowohl im sagittalen Längsschnitt wie im Querschnitt erscheinen Faserbündel in zu einander senkrechten Ebenen durchschnitten. Die Bündeldurchschnitte haben dabei folgende Anordnung: Im sagittalen Medianschnitt besteht die Musculatur des Fundus ausschliesslich aus in der Längsrichtung getroffenen Bündeln (Fundusbogenstücke) (Fig. 4, Taf. XVI). Nach ihrer Umbiegung in die vordere und hintere Wand verlaufen dieselben zunächst in der Peripherie noch in geschlossenen Zügen abwärts, während an der Schleimhautgrenze bereits nahe dem Fundus quergeschnittene Bündel (Fig. 4, Taf. XVI) erscheinen, zuerst in schmaler Schicht. Diese nimmt dann rasch nach unten an Breite zu und bald erreichen ihre Bündel die Lage gröberer Gefässe, welche die Muscularis nach aussen begrenzt. Die Fundusbogenbündel ziehen sich zertheilend zwischen den Ringbündeln bis zu halber Höhe des Corpus uteri, z. Th. auch noch weiter abwärts, um hier zu verschwinden. Theilweise enden sie in deutlichen Bündelquerschnitten. Die Ringbündeldurchschnitte sind von schmalen Bindegewebszügen umscheidet, in welchen feinere Gefässe verlaufen. Gröbere Gefässe, Venen und Arterien, ziehen von Strecke zu Strecke quer durch die Felder der Bündelquerschnitte hindurch, theilweise geben sie in der Muscularis Seitenäste ab, treten aber noch als verhältnissmässig starke Stämme in die Schleimhautschicht ein und erfahren erst hier weitere Theilungen. (Weiteres s. u.) Auf die Richtung der Muscularis, welche sie durchsetzen, üben sie keinen Einfluss.

In einer unteren Zone des Corpus uteri von geringer Höhe, die sich heraberstreckt bis zu der Stelle, wo unter Verbreiterung der Subserosa das Peritoneum sich von der Muscularis abhebt, um auf

die Blase sich hinüberzuschlagen, enthält der Sagittalschnitt nur quergetroffene Muskelbündel.

Vergleichen wir mit diesen Befunden zunächst das Bild der Muskelstructur auf Querschnitten (Fig. 3), so finden wir auch hier, wenigstens im oberen Theile des Corpus, ein in gewisser Beziehung ähnliches Verhalten. Auch hier sehen wir Bündellängs- und Querschnitte neben einander; die ersteren finden sich als eine schmale Reihe von Kreissegmenten an den Seiten der Uterushöhle. Die letzteren nehmen oben die ganze Breite der ventralen und dorsalen Wand ein (Figg. 3 u. 4). Weiter abwärts im Corpus erstrecken sich die seitlichen Bogenbündel weiter in das seitliche Gebiet der beiden Hauptwände hinein. Einzelne Bündel laufen an der Schleimhautgrenze entlang bis zu der gegenüberliegenden Seite, während näher der Peripherie die sich nach der Mittellinie hin verlängern den Seitenbögen noch Bündelquerschnitte zwischen sich fassen. Noch weiter unten, entsprechend der Zone, in welcher der Sagittalschnitt nur allein noch Bündelquerschnitte aufwies, sehen wir hier die Muskulatur ausschliesslich in Ringtouren den Schleimhautring umkreisen.

Auf einem Frontalschnitt (Fig. 5), median durch die Uterushöhle geführt, erscheint sowohl an den Seitenwänden, als an dem nach oben stark ausgeschweiften Fundus die Muskulatur ausschliesslich in quergeschnittenen Bündeln.

Aus diesen typischen Structurbefunden, die, wie schon vorher bemerkt, in derselben Weise auch auf erheblich früheren Entwicklungsstufen, auch schon zu der Zeit des ersten Erscheinens von Muskulatur, in gleicher Weise uns entgegentreten, müssen wir, im Gegensatz zu Roesger, folgern, dass von vornherein die Muskulatur im Uteruskörper eine regelmässige, einem bestimmtem Grundplane folgende Anordnung besitzt. Ebenso müssen wir Roesger gegenüber in Abrede stellen, dass der Gefässverlauf auf die Richtung der primordialen Musculatur von irgendwie bestimmendem Einfluss ist. Die in mehreren Reihen halbringförmig von beiden Seiten her die Uteruswand durchsetzenden gröberen Gefässe liegen, wie Sobotta bereits angegeben hat und wir bestätigen können, wenigstens noch bis zum siebenten Monat an der äusseren Grenze der Muscularis, höchstens dass hier und da die innerste Reihe etwas in die letztere hineinragt; sie können demnach den Muskelbündeln eine kreisförmige Richtung nicht vorzeichnen. Die senk-

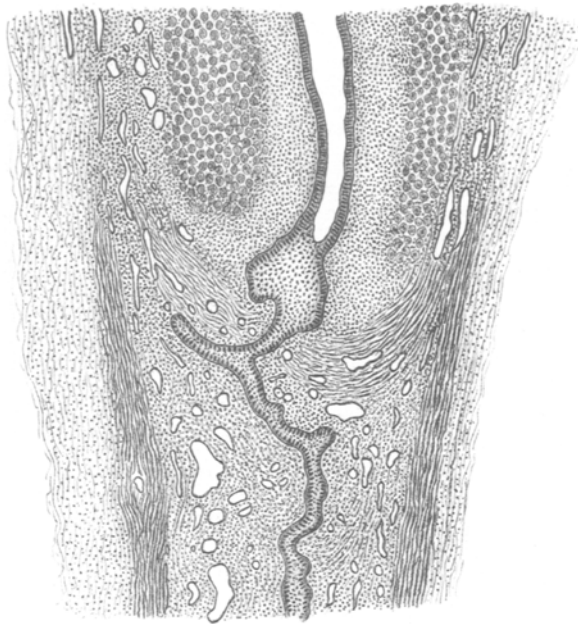


Fig. 1.

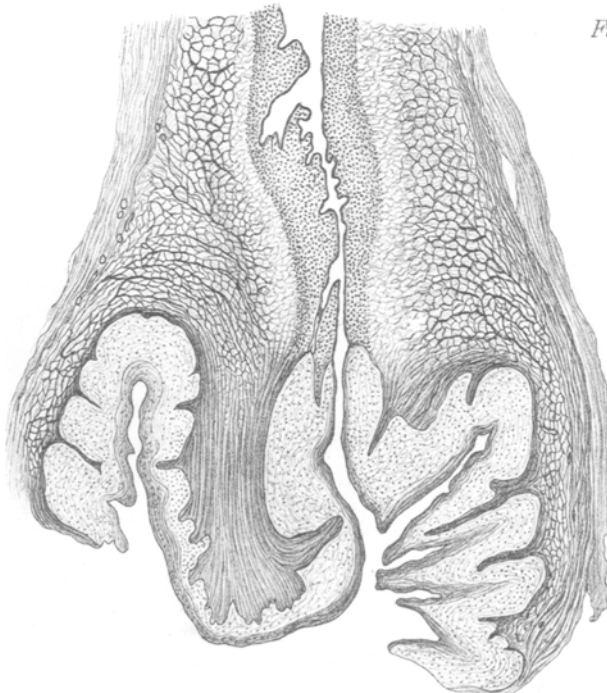


Fig. 2.

recht zur Mucosa sich abzweigenden Aeste ziehen dabei, wie bemerkt, mitten zwischen den Ringbündeln hindurch, ohne irgend welche ablenkende Wirkung zu üben. Die Muskulatur selbst ist nur von engen Gefässen durchsetzt, welche dieselben netzförmig durchspinnen, ebenfalls ohne die geringste Störung ihrer Anordnung. Die arteriellen Zweige haben bereits Ende des 5. Monats eine typische Ringmuskulatur und überall innerhalb der Muscularis eine schmale Bindegewebshülle, an welche in der Richtung des Gefässes Muskelzellen sich nicht anlagern. Das Gleiche gilt von den Venen. Nirgend haben wir in den hier behandelten Stadien im Corpus uteri Längsmuskulatur in Beziehung zur Gefässwand gefunden.

Nach Sobotta's Angabe lässt sich im 7., „noch deutlicher im 8. Monat“ eine unmittelbare Fortsetzung der circulären Tubenmuskulatur auf die noch winklig zusammenstossenden Hörner erkennen. „Beide Ringmuskelschichten verschmelzen weiter unten und bilden die gemeinsame Uterusmuskulatur des Corpus uteri“.

Wir könnten diese Angabe auf Grund unserer Untersuchungen einfach bestätigen, es scheint uns aber doch gerathen, auf die Sache etwas näher einzugehen, als Sobotta in seiner vergleichend anatomisch-entwicklungsgeschichtlichen Studie es zu thun Anlass hatte. Schon die oben mitgetheilten Befunde, das Nebeneinander-vorkommen scheinbar verschiedenen Richtungen folgender Muskelzüge im Quer- und Längsschnitt des fötalen Uterus, deren Sobotta nicht Erwähnung thut, bedürfen einer weiteren Klarlegung. Wir gehen vielleicht nicht fehl mit der Annahme, dass auch Roesger durch solche Bilder zu einer Auffassung des Muskelbaues geführt worden ist, welche mit Sobotta's Angaben und der Wirklichkeit in unversöhnlichem Gegensatz steht.

Die unmittelbare Fortsetzung der Ringmuskulatur aus der Tube in die Uterushörner lässt sich an geeigneten Quer- und Frontschnitten mit Leichtigkeit aufweisen. Am Querschnitte besonders klar, wenn der Schnitt nur die Tube am uterinen Ende tangential berührt ohne das Lumen zu treffen. Man sieht dann die dem Tubenflachschnitte angehörenden Segmente der Ringbündel zunächst in leicht nach aussen gehender Concavität, dann mit allmäliger Umbiegung in die entgegengesetzte Richtung direct in die seitlichen Bogenfasern des Uterusquerschnittes selber übergehen (Fig. 3). Am Frontalschnitte ist das Bild verschieden, je nachdem er durch die Höhle oder an derselben vor-

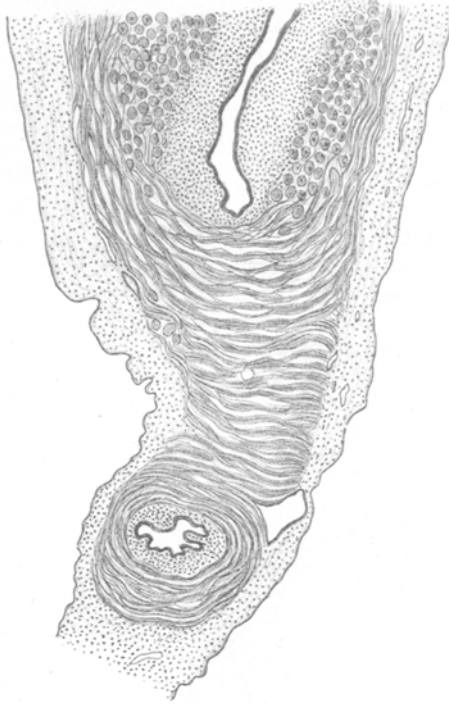


Fig. 3.

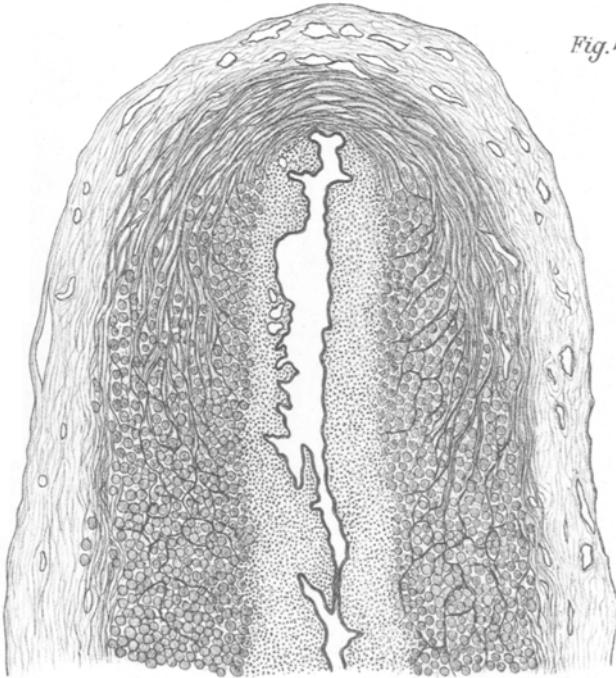

Fig. 4.

beigehet. Im ersteren Falle ist das nebenstehende Bild sehr gewöhnlich: Das meistens gegen die Schnittebene gebogene uterine Endstück der Tube erscheint aussen annähernd quer getroffen. Deshalb sehen wir am lateralen Ende des in den Schnitt gefallen Tubenabschnittes die Muskulatur noch in Gestalt von Bogensegmenten (Fig. 5), während weiter nach dem Uterus hinein, event. auch an einem noch nach aussen vorhandenen Tubenabschnitt von frontalem Verlaufe die Muskulatur — im Längsschnitte des Rohres — quergetroffen erscheint (Fig. 5). Diese aus Bündelquerschnitten bestehende Schicht geht ohne jede Abgrenzung und ohne Auftreten anderer Muskelrichtungen sowohl in den Fundus als in den Seitenrand des Uterus über. Namentlich an letzterer Stelle übertrifft der Muscularisquerschnitt an Dicke kaum den des Isthmus tubae.

Noch beweisender ist das Bild, welches ein im Bereiche des Uterushornes nur die Muscularis nach aussen von der Höhle treffender Frontalschnitt abgibt. Hier reihen sich in Fortsetzung der Tubenringbündel nur mit allmähig nach dem Uteruscentrum sich umrichtender Concavität concentrisch Bogenstücke von immer grösserer Spannweite an einander, deren Schenkel schliesslich einerseits bis gegen die Mitte des Fundus, andererseits bis nahe an das Gebiet der unteren Körpergrenze heran sich erstrecken.

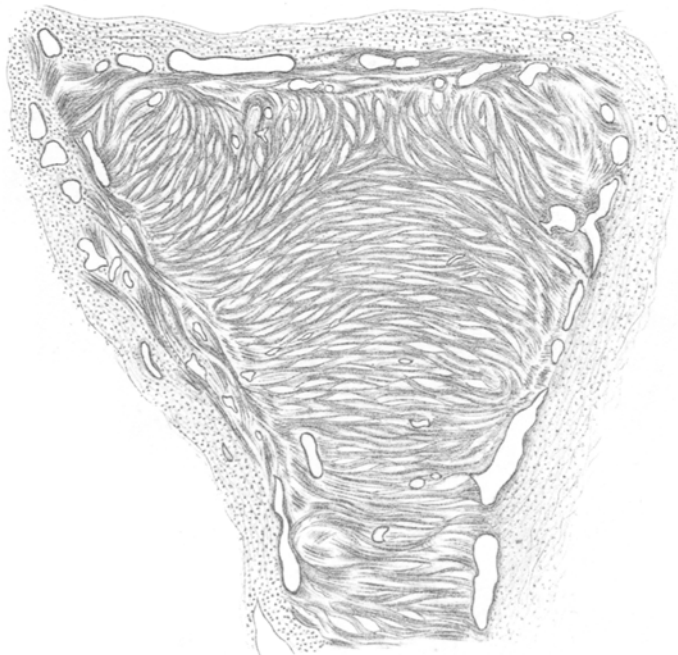
Zur Ergänzung möge auch noch die Durchschniffsfigur dienen, welche der stark laterale Sagittalschnitt entstehen lässt. Trifft dieser nur noch den seitlichen Zipfel der Uterushöhle, so sehen wir die Muskelbündel in elliptischen Ringen den senkrecht stehenden Spalt des Horndurchschnittes umkreisen, trifft der Schnitt die Seitenwand des Uterus zugleich noch weiter unten tangential, so erscheint das noch im Schnitte enthaltene Lumen von excentrischen Ringen umgeben, deren Mittelpunkte sich immer weiter nach unten verschieben. Bei genauerem Nachsehen zeigt sich mit zunehmender Entfernung vom Lumen immer deutlicher, dass die unter diesem liegenden Bogentheile nicht zu den oberen Halbringen gehören, sondern nur Kreissegmente von Bündeln sind, welche seitlich in Schrägschnitten auslaufen. Es sind dies demnach Stücke schräg gestellter Kreise von zunehmendem Durchmesser, die am concaven Seitenrande des Uterus mit ihrer unteren Peripherie sich dichter zusammenschichten, mit ihrer oberen dagegen immer mehr der Mitte des Fundus sich nähern.

Nach den vorgelegten Beweisstücken dürfte es keinem Zweifel

Fig. 5

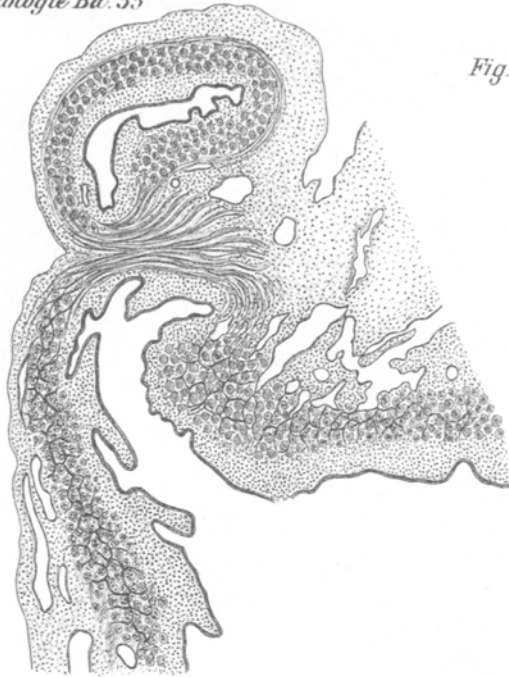

Fig. 6



mehr unterliegen, dass die primordiale Muskulatur des Corpus uteri die unmittelbare Fortsetzung der Tubenringmuskulatur bildet.

Die Vereinigung der aus den Tuben hervorgehenden trichterförmigen Rohrabschnitte zur Bildung des Corpus uteri liesse sich nun in der Weise denken, dass die Muskelringe der beiden Tubenrichter mit zunehmender Weite zugleich eine nach der Medianlinie hin convexe Biegung erfahren und, während die oberen Abschnitte sich überkreuzen, die unteren nach den Seiten abbiegenden Ringsegmente unter stetig wachsendem Winkel in der Mittellinie sich aneinanderlegen.

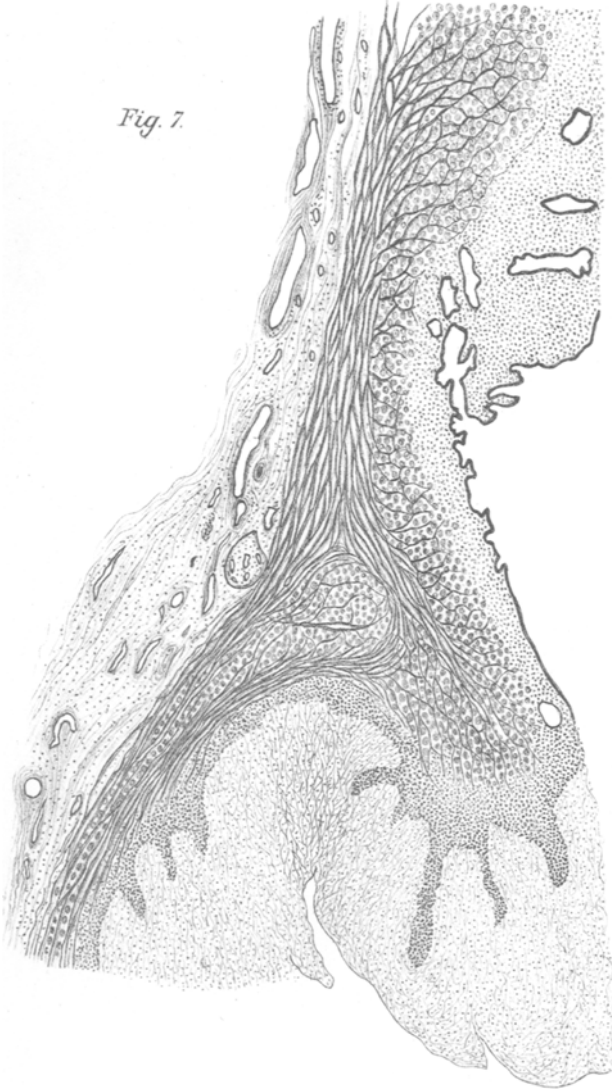
Eine Ueberkreuzung der Ringbündel findet nun thatsächlich in der mittleren Gegend des Fundus statt, wie aus hochliegenden Querschnitten, welche nur seitlich die Uterushöhle eröffnen, in der Mitte aber nach oberhalb derselben die Fundusmuskulatur durchsetzen, ohne Weiteres ersehen werden kann.

Ausserdem ergibt die Ueberlegung an der Hand eines nach Maassgabe der oben gemachten Annahme gezeichneten Schema, noch deutlicher der Versuch am Wachsmo-
dell, dessen Fäden in dieser Weise geschlungen sind, dass im Wesentlichen die Zeichnung der in den drei Hauptebenen am natürlichen Object gewonnenen Durchschnittsbilder sich in dieser Weise erklären lässt. An einem Punkte jedoch mangelt die Uebereinstimmung zwischen diesem Constructionsschema und den wirklichen Schnittfiguren. Die geschlossene, in abnehmender Breite bis an den Fundus heraufreichende Schicht von Bündelquerschnitten, welche gemäss unserer oben gegebenen Darstellung (cf. S. 348 und Fig. 4, Taf. XVI) im sagittalen Medianschnitt — am Fundus einwärts von dessen Bogenbündeln — erscheint, kommt bei dem erwähnten Versuche nicht heraus.

Die Erklärung dieses Befundes haben wir erst auf dem oben bereits erwähnten Wege, durch frontale Flachschnitte aus der ganzen Breite des Uterus erlangt. Sie macht eine Modification unseres Structurschemas nothwendig, welche aus der nachfolgenden Beschreibung und der Fig. 6, Taf. XVII hervorgehen wird.

Zunächst müssen wir aber Folgendes vorausschicken: Namentlich frontale und sagittale Flachschnitte lehren uns, dass die Bündel der primordialis Uterusmuskulatur vielfach nicht geradlinig begrenzt sind und nicht aus einfach nebeneinandergefügt Zellreihen bestehen. Vielmehr beobachtet man zahlreiche Spal-

Fig. 7.



tungen der Bündel, bald in der Weise, dass die Zellreihen in einem Theile des Verlaufes auseinanderweichen, um sich später wieder zusammenzulegen, bald in Form seitlich abgehender Aeste, welche mit benachbarten Bündeln Verbindungen eingehen. So stellt sich die Wandmuskulatur, bei vollkommener Einhaltung einer bestimmten Verlaufsrichtung, als ein Maschen- und Spaltwerk dar, dessen Lückenräume in der Hauptbündelrichtung ausgezogen sind. Namentlich die innerhalb der einzelnen Bündel auftretenden Lücken dienen vielfach zum Durchtritte senkrecht gegen die Ebene des Bündelringes verlaufender Gefässe.

Ueber die Art der Vereinigung der beiden Tubenringssysteme zum Corpus uteri haben uns, wie oben bemerkt, Frontalschnitte durch die hintere Wand des einen der drei eingangs dieses Abschnittes erwähnten Uteri die deutlichsten Bilder ergeben. Diese zeigen uns Folgendes (Fig. 6): Die beiden von den Tuben kommenden Ringbündelsysteme sind gegen die Mittellinie derart geneigt, dass die Centra der Muskelringe jederseits auf einer schräg nach dem unteren Theile des Uterusmittelstückes verlaufenden Linie liegen. Von diesen Muskelringen zweigen sich beiderseits schmale Muskelbündel ab, welche quer durch die Uterusmitte von einer Seite zur anderen ziehen. Diese mittleren Commissurenbündel (Fig. 6, Taf. XVII) liegen ganz genau zu einander parallel und senkrecht zur langen Uterusaxe in der ganzen Höhe des Corpus uteri. Sie erstrecken sich bis nahe an den Fundus aufwärts. An diesem selbst finden sich ausschliesslich senkrecht über ihn fortlaufende Bogensegmente, die sich im mittleren Theile auch zweifellos überkreuzen und noch im oberen Theile der Uterushöhle die Hauptmasse der Muscularis bilden. An ihrer Innenseite liegen die queren Commissurenbündel nur als eine dünne Schicht. Innerhalb des unten sich zum Isthmus verjüngenden Körperabschnittes aber nimmt die Zahl der querlaufenden Bündel zu und ganz unten bilden diese allein die gesammte Muscularis. Anders ausgedrückt ist das Verhalten demnach so, dass im oberen Theile des Uterus nur die innersten Muskelringe der Tubensegmente querlaufende Commissurenbündel abspalten, während die weiter aussen liegenden den ursprünglichen Faserverlauf um die Axe des Uterushornes ausschliesslich beibehalten. Weiter unten zweigen sich auch von den Ringbündeln der mittleren und äusseren Schicht immer mehr Querringe ab, die schliesslich im tiefsten Abschnitte des Corpus uteri ausschliesslich die Wandmuscularis bilden.

Fig. 8.



Fig. 9.

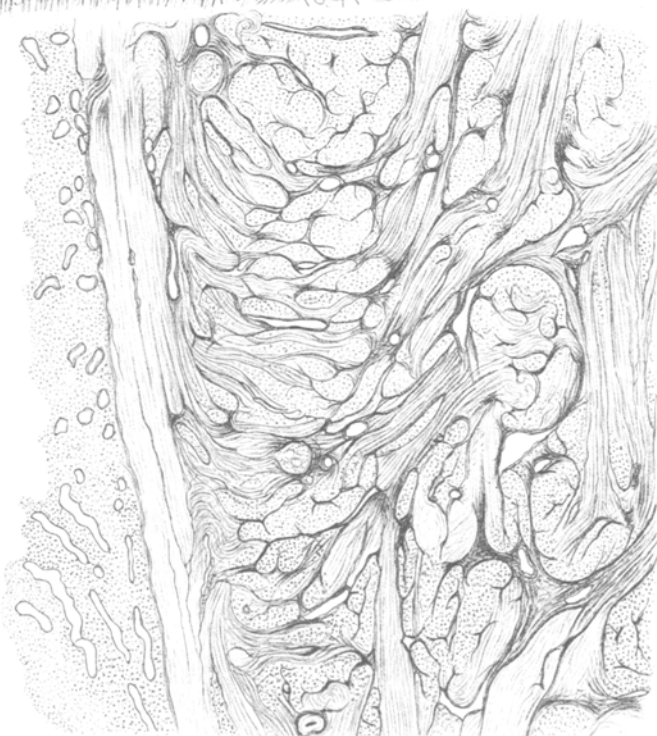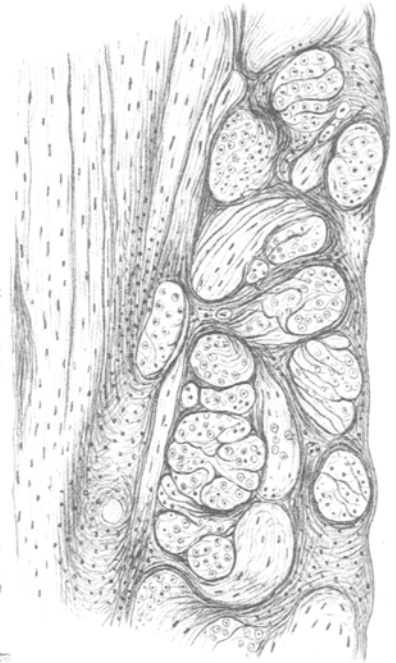


Fig. 10.

Die primitive Muskulatur des Corpus uteri stellt sich demnach als ein Geflecht dar, dessen Elemente aber bei Wahrung innigsten Zusammenhanges aller untereinander nicht regellos sich durchkreuzen, sondern in ein festes, im Grunde einfaches Bauschema eingefügt sind. Von besonderem Interesse erscheint dabei die kunstvolle Art, mit welcher die beiden zur Bildung des Uteruskörpers zusammentretenden Ringsysteme in diesem zu einem schliesslich einfachen verschmolzen werden.

Schon in dieser Zeit des Fötallebens, aus welcher die der vorstehenden Beschreibung hauptsächlich zu Grunde gelegten Uteristammen, enthält die Tube nach innen von der primitiven Ringmuskulatur longitudinale Bündel¹⁾, allerdings nicht in zusammenhängender Schicht, sondern nur als isolirte Bündelgruppen an der Basis der Schleimhautfalten. Auch diese lassen sich in den Uterus hinein verfolgen als sehr dünne, von der Einmündung der Tuben fächerförmig ausstrahlende Züge längsgerichteter Muskelbündel. Von ihnen wird später in anderem Zusammenhange die Rede sein. Sie gehören jedenfalls nicht mehr zu der ersten Muskelanlage des Uterus.

Die Muskulatur des Collum uteri zeigt in ihrem Aufbau sehr viel verwickeltere Verhältnisse als die des Corpus. Im Allgemeinen besteht sie aus zwei Systemen, einem von longitudinaler und einem von circulärer Richtung. Längsbündel finden sich vorwiegend in der äusseren und inneren Schicht, Ringbündel in der mittleren. Dabei besteht eine sehr innige Durchdringung beider Systeme untereinander. Cervix und Corpus uteri stehen in Bezug auf die Structur ihrer muskulösen Wand in ausgesprochenem Gegensatze zu einander. Während, wie oben nachgewiesen, die Körpermuskulatur eine unmittelbare Fortsetzung der Muscularis tubae darstellt und in ihren Bauverhältnissen mit denen der letzteren eine weitgehende Uebereinstimmung erkennen lässt, schliesst sich die Fortentwicklung der Cervixmuskulatur eng an die der Vagina an. Der Uteruskörper steht in Hinsicht auf Muskelbau unter dem Zeichen der Tube, der Uterushals unter dem der Vagina.

Um den Entwicklungsgang und die Einrichtung der Muskulatur an der Cervix zu verstehen, müssen wir noch einmal auf die Befunde zurückgreifen, welche wir bereits früher als charakteristisch

1) Grusdew, l. c.

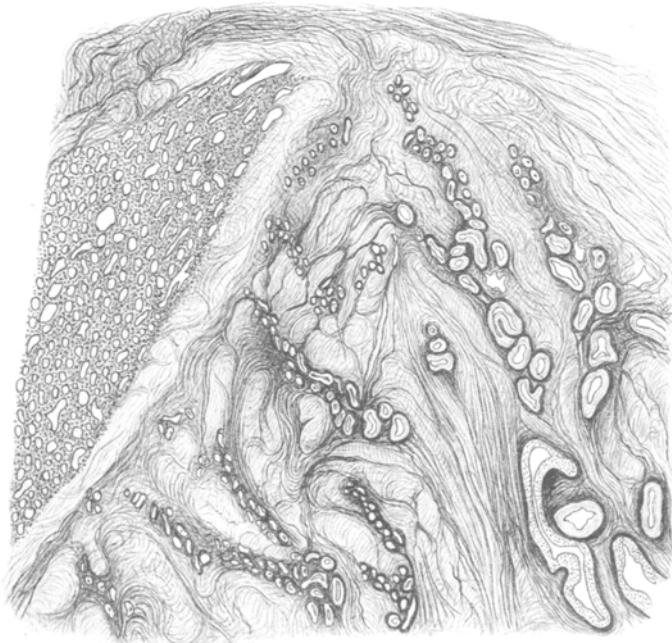
Fig. 11

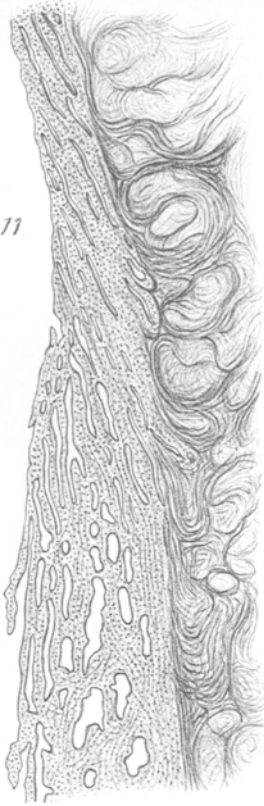

Fig. 12.

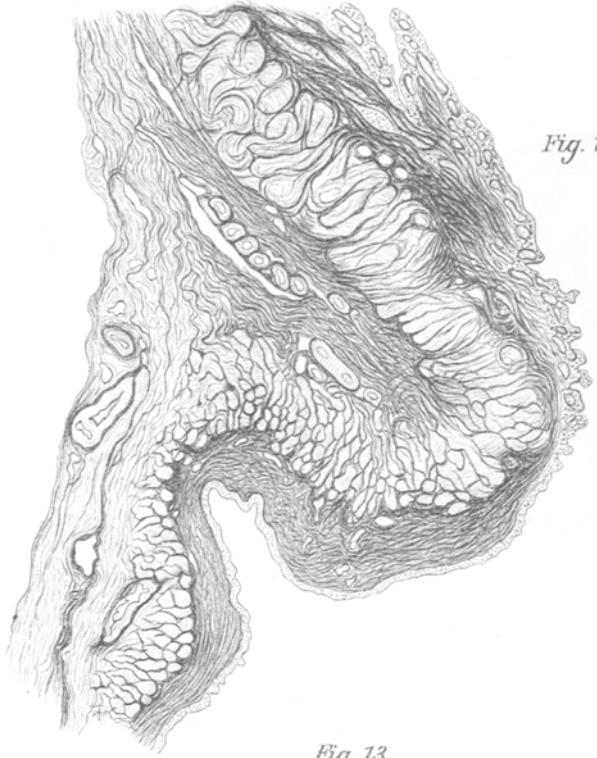

Fig. 13.



für die Zeit der beginnenden Entwicklung der Scheidengewölbe kennen gelernt haben.

Wir fanden um diese Zeit wie im Corpus, so auch im Collum, bereits eine am letzteren Orte etwas breitere Lage deutlicher Muskulatur zunächst der Schleimhautschicht. Die Muskulatur ist zu dieser Zeit auch im Collum vorwiegend kreisförmig, jedoch lässt sich jetzt bereits eine mehr geflechtartige Anordnung der Bündel und ferner in der Peripherie, wenigstens im mittleren und oberen Theile der Cervix das Vorhandensein vereinzelter schmaler Züge längsverlaufender Muskelspindeln wahrnehmen.

Auf derselben Entwicklungsstufe konnte auch bereits eine deutlich ausgesprochene Muscularis vaginae nachgewiesen werden. Wir fanden, dass diese ganz in der Peripherie der bindegewebigen Wand des Scheidenstranges zuerst auftritt, und zwar anfangs in fast ausschliesslich longitudinaler Richtung; ferner dass zu dieser Zeit eine unmittelbare Verbindung zwischen der primitiven Muskulatur von Cervix und Vagina noch nicht besteht, sondern die Faserzüge der letzteren in der äussersten bindegewebigen Schicht der Cervixwand bis etwa zur Höhe des Ueberganges aus dem Platten- in das Cylinderepithel im Cervicalcanale sich aufwärts verfolgen lassen. Schliesslich zeigte sich, dass aus dieser äussersten bindegewebigen Schicht der Cervixwand noch nicht differenziertes Spindelzellengewebe mit Gefässen in den Zwischenraum zwischen der aufwärts verstreichenden Vaginal- und dem unteren Ende der Cervixmuskulatur unter Convergenz der Zellaxen nach der Gegend des späteren Orif. externum herab sich einschob (Fig. 1).

Die Untersuchung eines $8\frac{1}{2}$ mm langen Uterus mit bereits völlig ausgebildeter Portio vaginalis, hohen aber noch engen Fornices ergibt uns nun eine weiter vorgeschrittene Entwicklung der Muskulatur der Vagina, mit stark durchflochtenen, ringförmig und längsgerichteten Bündeln, ferner bereits eine stärkere Annäherung der Muskulatur des Uterushalses an dessen Peripherie und deutlichere Einmischung longitudinaler Faserbündel in die noch immer auch in der Cervix vorherrschende Circulärmuskulatur. Dabei zeigte sich eine nur mässige Dickenzunahme der Muskulatur im unteren Halstheil und an medianen Sagittalschnitten noch immer eine mit begleitenden Gefässen schräg zur Portio vaginalis verlaufende, jetzt schmale Schicht nicht differenzirter Spindelzellen zwischen der Muskulatur über dem Scheidengewölbe und der an die Cervix-

Fig. 15.

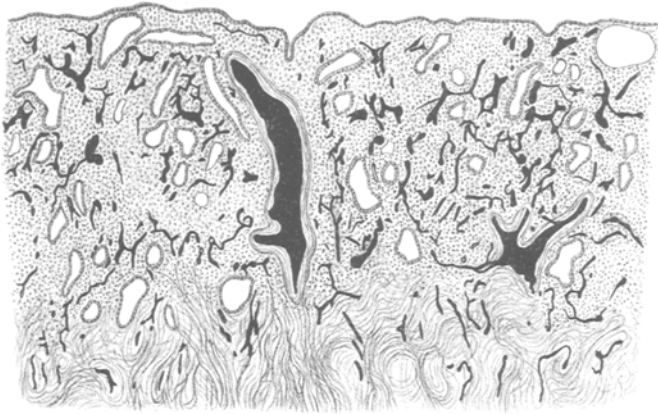


Fig. 14.


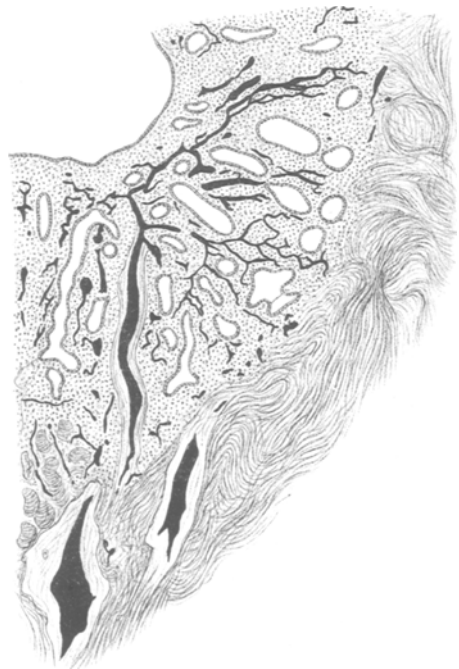


Fig. 16.



mucosa sich anschliessenden der ursprünglichen Cervixwand angehörenden Muskelschicht.

Den nächsten und entscheidenden Schritt, welchen die weitere Entwicklung der Cervixmuskulatur nimmt, lässt uns die Untersuchung eines 12 mm langen Uterus einer Zwillingssfrucht von 31 cm Gesamtlänge erkennen. Der Uterushals mit Portio und Scheidengewölbe zeigt hier das für die spätere Periode der Fötalzeit wiederholt, u. A. von Rösger (s. dessen Abbildung Fig. 4, Taf. I) beschriebene Bild: Starke Verbreiterung des unteren Cervixtheiles, die ihr Maximum dicht über der Höhe des Scheidenansatzes erreicht, breite plumpe, an der Oberfläche leistenförmig zerklüftete Portio vaginalis, starke Entwicklung der inneren Bindegewebsschicht der Scheide mit gleichfalls leistenartig vortretenden Vorsprüngen; dickes Pflasterepithel auch noch im unteren Theile des Cervicalcanales mit schroffem Uebergange in das nach oben anschliessende Cylinderepithel des Ganges (cf. Fig. 2). Die Muskulatur der Scheide hat dicht unterhalb der Gewölbe bereits eine erhebliche Breite. Längs- und circulär-gerichtete Bündel, letztere weit überwiegend, sind untereinander durchflochten. Auch in die dicht fibrillär gewordene subepitheliale Bindegewebsschicht sind vorwiegend längsgerichtete Bündel eingesprengt. In unmittelbarer Fortsetzung der Scheidenmuskulatur findet sich ein hohes und breites Lager vorwiegend circulärer dicker Muskelbündel über den Scheidengewölben, welches die untere Cervixschwellung bedingt. Auf Sagittalschnitten (Fig. 2, Taf. XV) erscheint dies Lager von dreieckigem Umrisse. Nach oben geht es indess ohne scharfe Grenze in die Muskulatur des mittleren Cervixabschnittes über und ebenso schliesst sich innen und unten die innere Schicht der Cervixmuskulatur unmittelbar an. Meridional verlaufende Faserbalken, welche aus gleichgerichteten Lagen der Scheidenmuskulatur herkommen, ziehen bogenförmig in mehreren Reihen übereinander durch das supravaginale Ringmuskellager, von etwas gröberen Gefässen begleitet, welche mit ihren absteigenden Schenkeln abwärts zur Portio verlaufen.

An der äusseren Seite dieses Muskelknotens ziehen spärliche Längsbündel aus der äussersten Schicht der Muscularis vaginae in der Peripherie der Cervixmuskulatur in die Höhe (Fig. 2, Taf. XV). Andere gleichfalls aufsteigende Bündel gehen mehr aus der Mitte und dem inneren Umfange des beschriebenen Muskellagers ab. Letzteres erreicht seine grösste Höhe in der Mitte der vorderen

und hinteren Wand und fällt nach den Seiten hin ziemlich stark ab, wie der laterale Sagittal- sowie der Frontalschnitt erkennen lassen (Fig. 7). Die näheren Beziehungen zwischen Cervixlängs- und Ringmuskulatur sind recht verwickelt. Sie trennen sich nur an einzelnen Stellen (s. u.) in gesonderte Lagen; im Uebrigen durchflechten sie sich in sehr inniger Weise. Auf dem Sagittalschnitte lassen sich nur einzelne zu äusserst gelegene schwächliche Längsbündel von der Scheidenwand her direct in der Peripherie des Uterushalses bis in dessen obere Abschnitte verfolgen. Die Mehrzahl der aus der unteren Cervixanschwellung aufsteigenden Längsbalken durchsetzen unter fortgesetzter Theilung und Verästelung die muskulöse Cervixwand in der Weise, dass sie die Zwischenräume zwischen den der Masse nach überwiegenden Ringbündeln durchspinnen. Nur in kleiner und nach oben stetig abnehmender Zahl sieht man noch etwas breitere geschlossene Bündel in gestrecktem Verlaufe inmitten der Wandmuskulatur nach oben verlaufen. Einzelne ziehen anfangs parallel der Höhlenachse, dann mit dieser convergirend, in die Höhe; andere erfahren dabei wieder eine Ablenkung nach unten in der Richtung auf die Portio vaginalis. Wieder andere Längsbündel ziehen in ganz schräger, z. Th. fast radiärer Richtung auf die Schleimhautgrenze zu. Bald höher, bald tiefer gehen alle diese Bündel in das Flechtwerk über, welches die circulär gerichteten Bündel umspinnt. Verfolgt man einen Sagittalschnitt von der unteren Cervix anfangend, weiter hinauf bis in das untere Gebiet des Corpus uteri, so bemerkt man, wie das muskuläre Flechtwerk, welches die Zwischenräume zwischen den Ringbündeln erfüllt, nach oben zunehmend zarter wird, aus immer feineren Bälkchen sich zusammensetzt. Unten erscheint das intermuskuläre Bindegewebe zwischen den Ringbündeln vielfach durch die eingeschobene Muskulatur nahezu ersetzt, während es oben um die spärlicher eingeschaltete interstitielle Muskulatur herum viel deutlicher hervortritt, bis an der unteren Corpusgrenze nur Ringbündel, dazwischen nur Bindegewebe vorhanden sind.

Mit dem Bilde des Sagittalschnittes harmoniren vollständig die Ansichten, welche uns in fortlaufender Reihe durch das Collum gelegte Querschnitte darbieten. Als Grundlage der muskulösen Wand finden wir auch hier die kreisförmig angeordneten Bündel. Genau an der Seite des Cervixlumen, wo die Dicke der Muscularis, ebenso wie die der Schleimhautschicht, entsprechend dem gleichen Verhalten im Corpus, erheblich geringer ist, als vorn und hinten,

sind im oberen Cervixschnitte keine oder nur ganz einzelne, aus wenigen Zellquerschnitten zusammengesetzte Längsbündel zu finden. Auch näher der Wandmitte finden sich im oberen Collum Abschnitte, wo die Muskulatur sich ebenso verhält, und zwar entsprechen diese Stellen den Furchen neben den von beiden Hauptwänden steil gegen das Lumen sich erhebenden excentrisch gelegenen Stämmen der Plicae palmatae.

In letztere schiebt sich die Wandmuskulatur als dreieckiger Fortsatz in der Weise hinein, dass ihre Grenze der Schleimhautcontour parallel verläuft, die Mucosaschicht also auch über den Plicae kaum grössere Dicke besitzt, als seitlich daneben.

Der aus dem Niveau der innersten, das ganze Lumen umfassenden Kreisbündel in die Plicae Stämme vorspringende Muskelfortsatz zeigt nun aber eine ganz abweichende Anordnung seiner Bündel. Auf den ersten Blick sieht es aus wie ein dichtes Lager eng aneinander gefügter Längsbündel; thatsächlich aber handelt es sich um ein enges Geflecht aus verschiedenen Verlaufsrichtungen, in dem allerdings quer geschnittene Balken überwiegen. Dieselben liegen in einer schmalen Zone zunächst der Schleimhaut am dichtesten gefügt, sind hier von geringem Umfange und stellenweise nur von fibrillärem Bindegewebe eingeschidet; dagegen sind etwas näher der Basis des Plicae Stammes die Längsbündel überall in ein in der Ebene des Schnittes liegendes muskulöses Netzwerk eingelassen, dessen Balken z. Th. von breiteren Knotenpunkten ausgehen und, indem sie die Längsbündel umziehen, eine vorwiegend radiäre Richtung einhalten. Sie erscheinen vielfach von Muskelgefässen begleitet, die in gleichem Sinne sich verästeln.

Ausserhalb der Plicae Muskulatur finden sich Längsbündel in der Muscularis des oberen Cervixabschnittes ganz überwiegend in den Wandsegmenten vor, welche die Basis der Plicae Stämme tragen, demnach entsprechend der seitlich schrägen Aneinanderlagerung der beiden Stämme in der vorderen wie in der hinteren Wand in einem mehr lateralen Gebiete. Hier erscheint das ganze Gefüge der Muskelwand verändert, gelockert und wirrer als anderwärts. Theils sind es die in die Plicae Achse eindringenden grösseren Gefässe, welche die Ringmuskulatur etwas verwerfen, theils zeigen sich gerade hier deren Bündel vielfach gespalten und besonders in diesen Spalten sowie in den Hauptbündelzwischenräumen mit grösseren Längsbalken durchmischt. Letztere treten mit zunehmender Annäherung an das untere Cervixgebiet immer reichlicher auf.

Zunächst als schmale innere durchflochtene Längsschicht an der Schleimhaut-Muskelgrenze, auch ausserhalb der Plicastämme und wieder etwas mehr hervortretend in dem niedrigeren Nebenwulste, welcher jetzt an beiden Hauptwänden neben dem Plicastamme erscheint; dann auch reichlicher zwischen den Ringbündeln der eigentlichen Muskelwand, auch in den ganz seitlichen Partien derselben. Noch weiter unten finden sich breite Complexe ausschliesslicher Längsmuskulatur, namentlich in der Peripherie der Muscularis. Ausserdem sind alle Zwischenräume zwischen den Kreisbündeln in der ganzen Breite des Wanddurchschnittes von isolirten Längsbündelquerschnitten erfüllt, während zugleich rings um die ganze Cervixhöhle an der Basis der hier zu einer grösseren Zahl flacher Leisten erhobenen Schleimhaut eine niedrige Schicht dicht durchflochtener Längsbündel liegt. Auf Schnitten dicht oberhalb des Scheidensansatzes sehen wir seitlich einen umfangreichen dichten Knoten aus dicken Längsbalken und nach aussen davon wieder Rings- und Längsmuskulatur, letztere in Form zusammenhängender Lamellen und vorwiegend an der Peripherie gelegen. Im Querschnitte der Scheidengewölbe selbst zeigen sich breite Längs- und Kreisbündel, vielfach durchflochten, erstere vorwiegend in der äusseren Schicht.

Noch weitere Aufschlüsse über die Anordnung der Muskulatur haben wir wiederum durch Benutzung von Frontalschnitten erhalten. Solche liegen uns vor von der einen Hälfte des für die Darstellung der Befunde am Sagittalschnitte bereits oben herangezogenen Uterus der 31 cm langen Zwillingsfrucht, ferner von dem früher der Schilderung der Frontalschnittbefunde am Corpus uteri zu Grunde gelegten, in seiner ganzen Breite frontal geschnittenen Uterus einer 34,5 cm langen Frucht (Fig. 7). Wir haben schon früher der Fehlerquellen gedacht, welche der Benutzung von Frontalschnitten für die Feststellung des Faserverlaufes in der Uteruswand anhaften. Sie beruhen hauptsächlich darauf, dass alle ausserhalb der frontalen Halbirungsebene des Lumen liegenden Schnitte in den auf einander folgenden Meridianen nicht die gleichen Wandschichten durchsetzen. Wir haben demnach in einer Schnittfläche, wenn sie nicht genau mit der frontalen Halbirungsebene zusammenfällt, neben einander Structurbilder aus ganz verschiedenen Lagen der Muskelwand. Dieses Verhalten macht sich am Collum wegen seiner conischen Gestalt, der starken Convexität seiner Wandungen und der unregelmässigen Form der Höhle ganz besonders geltend.

Betrachten wir nun zunächst den frontalen Halbirungsschnitt und in diesem den unteren Cervixabschnitt, so finden wir hier in der Seitenwand eine relativ regelmässige Anordnung der verschiedenen Fasersysteme. Zunächst der Mucosa liegt eine dichte, ganz vorwiegend circuläre Schicht (Fig. 7, Taf. XVIII). Dieselbe verjüngt sich nach dem unteren Ende des Cervicalcanales hin und endet noch in dessen Bereich dicht oberhalb der Stelle, wo das Cylinderepithel in Plattenepithel umschlägt. Die Dicke dieser Schicht beträgt in einiger Entfernung vom Scheidengewölbe 0,3 mm — etwas mehr als ein Drittel der Gesamtdicke der Muscularis in entsprechender Höhe. Nach aussen folgt eine breite Lage Längsmuskulatur (Fig. 7, Taf. XVIII), welche ausschliesslich aus dicken, senkrecht aufstrebenden Muskelbalken besteht. An diese Lage fügt sich dann noch weiter aussen ein dicker Muskelknoten, der vorwiegend wieder aus Ringbündeln besteht (Fig. 7, Taf. XVIII). Letzterer entspricht dem bereits am Sagittalschnitte beschriebenen supravaginalen Ringwall. Er hat, wie dort, auch auf dem Frontalschnitte dreieckigen Umriss mit dem seitlichen Scheidengewölbe als Basis. Sehr klar erscheint ferner auch in der Frontalebene die Zugehörigkeit dieses Lagers zur Scheidenmuskulatur. Letztere nimmt in der Seitenwand bereits von dem Punkte an, wo diese aus der Längsrichtung zur Bildung des Gewölbes mittwärts umbiegt, an Breite zu und geht ohne jede Abgrenzung unter weiter zunehmender Verdickung in den supravaginalen Knoten über. In der Scheidenmuskulatur sind die beiden Hauptrichtungen des Bündelverlaufes ziemlich regellos durcheinander gemischt, jedoch nehmen die Longitudinalbündel vorwiegend die äussere Schicht ein, einzelne schmale Bündel liegen auch zu innerst. Auch die Längsbündel der Scheide strahlen in die Cervixmuskulatur ein. Der grösste Theil der longitudinalen Cervixmuskulatur ist, wie wir sogleich sehen werden, nichts anderes als eine obere Fortsetzung der gleichgerichteten Scheidenbündel. Es weichen nämlich die Balken der äusseren cervicalen Längsschicht (Fig. 7) in der Höhe des supravaginalen Ringmuskellagers auseinander. Die zunächst nach innen gelegenen biegen nach der Mitte ab und senken sich in die Portio vaginalis ein (Fig. 7, Taf. XVIII); die übrigen setzen sich direct in die Scheidenmuskulatur fort, und zwar geht ein Theil aussen um den Ringmuskelknoten herum (Fig. 7, Taf. XVIII), ein anderer dagegen durch denselben hindurch, um in die Seitenwand zu gelangen¹⁾; einzelne ziehen auch an seiner Innenseite

1) Anmerkung: Dieser Bündeltheil ist auf der Zeichnung Fig. VII nicht

herab und unter ihm fort in die Vaginalwand hinein (Fig. 7, Taf. XVIII). Wir finden demnach hier die gleiche Anordnung wie im sagittalen Medianschnitt, nur dass uns die nahen Beziehungen der vaginalen Längs- zur Cervixmuskulatur noch viel deutlicher entgegenreten.

Flachschnitte, frontal durch die Vaginalportion geführt, zeigen uns, dass die in diese abbiegenden Längsbündel in der Fläche beider Muttermundslippen, indem sie sich z. Th. überkreuzen, z. Th. wohl auch untereinander Faserbündel austauschen, ein grobes Netzwerk bilden mit vorwiegend längsgerichteten, der subepithelialen Bindegewebsschicht zulaufenden Balken. Einzelne Bündel gelangen auch direct dicht unter der Scheidenschleimhaut fortlaufend aus der Vagina in die Muskulatur der Vaginalportion.

Ueber die Anordnung der Muskulatur im mittleren und oberen Theile des Collum erkennen wir aus unseren Frontalschnitten Folgendes: Die unten zu einer compacten Lage zusammengefassten Cervixlängsbündel nehmen in ihren aufsteigenden Abschnitten rasch an Dicke ab resp. spalten sich in dünnere Aeste. Die oberen Fortsetzungen dieser Muskulatur bilden im Uebrigen der Mehrzahl nach gegen die Höhle gerichtete Bögen; nur ein kleinerer Theil behält die verticale Richtung bei und lässt sich so bis in den oberen Theil des Collum verfolgen. Die in dem Längsmuskelstamm zu innerst liegenden Bündel biegen schon nach ganz kurzem Verlaufe in der verticalen Richtung nach der Schleimhautgrenze hin um; je weiter nach aussen die Bündel liegen, um so höher oben erfolgt diese Umbiegung. Unter fortschreitender Spaltung geht dabei ein Theil ihrer unten breiteren, oben feineren Aeste zwischen den Ringbündeln der inneren Muskellage hindurchziehend radiär zur Schleimhautgrenze. Auf Flachschnitten lassen sich nach auf- und einwärts ziehende Längsbündel z. Th. bis in die entgegengesetzte Cervixhälfte verfolgen und auch Ueberkreuzungen derselben mit aus dieser kommenden in gleicher Weise verlaufenden Weise wahrnehmen.

Ueber das Verhalten der Musculatur in den Plicae palmatae lehren uns Flachschnitte durch die Basis der Plicaestämme Folgendes: Diese legen hier ein dichtes Muskelnetzwerk bloss. Dasselbe setzt sich zusammen aus lauter kleinen Muskelsternen, deren längsgerichtete Strahlen jedoch an Breite und besonders an Länge

eingetragen, um den supravaginalen Ringmuskelknoten deutlicher zur Ansicht gelangen zu lassen.

die anders gerichteten vielfach übertreffen. In den engen Maschen dieses Netzwerkes sind zahlreiche, meist kleinere Gefässquerschnitte sichtbar. Hier und da gelingt es von der Seitenwand aus im Bogen einwärts ziehende Längsbündel bis an diese Sternfiguren heran zu verfolgen und auch einen Zusammenhang zwischen ihnen mit den längsgerichteten Strahlen der letzteren zu erkennen.

IV. Die Uterusmuskulatur vom siebenten Monate bis zur Fruchtreife.

In diesem Zeitraum kommen erhebliche Ungleichheiten in der Massenentwicklung wie in der inneren Ausbildung der muskulösen Uteruswand zur Beobachtung. Bereits von früheren Untersuchern, namentlich von Wyder, ist auf die grossen Schwankungen aufmerksam gemacht, welche hinsichtlich des Entwicklungsgrades beim neugeborenen und kindlichen Uterus vorkommen. Es gilt dies aber auch schon für die fötale Entwicklungszeit. So besitzen wir Schnitte von einem etwa 26 Wochen alten Fötus von 1080 g Gewicht, dessen Uterus sowohl hinsichtlich der Grösse wie der Ausbildung der einzelnen Theile, der Portio vaginalis, der Mucosa und Muscularis in vielen Beziehungen eine höhere Stufe einnimmt, als mancher Uterus nicht mehr ganz junger Kinder. Umgekehrt finden wir nicht selten Uteri aus der Endzeit der Schwangerschaft von ganz geringen Dimensionen und einer kümmerlichen, schlecht entwickelten Muskulatur auch bei übrigens guter Gesamtentwicklung des Fruchtkörpers. Im Allgemeinen gehen am fötalen Uterus äussere und innere Entwicklung Hand in Hand. Namentlich zeigt sich unabhängig vom Fruchtalter, die Muskulatur um so kräftiger und in ihrer structurellen Entwicklung um so vorgeschrittener, je grösser der Uterus im Ganzen ist.

Am Corpus uteri zeigen sich während dieses letzten Abschnittes der Fötalperiode erhebliche, auch für die Folgezeit grundlegende Wachsthumsvorgänge. Die Muskelmasse nimmt bedeutend zu und zwar durch expansives, interstitielles und appositionelles Wachsthum. Ersteres äussert sich in einer beträchtlichen Dickenzunahme, welche die Bündel der primitiven Wandmuskulatur, abhängig sowohl von Vergrösserung wie Vermehrung der Muskelzellen, erfahren. Die bindegewebigen Bündelscheiden werden schmaler, während zugleich die Bündelumrisse schärfer hervortreten; die einzelnen Muskelzellen fügen sich unter Ver-

minderung der intercellulären Kittsubstanz dichter zusammen. Im van Gieson-Gemisch nehmen die Zellen einen kräftigeren braungelben Farbenton an, der allerdings noch bei Weitem nicht (ebenso wenig wie später) dem der benachbarten Blasenmuskulatur an Intensität gleichkommt.

Ein interstitielles Wachsthum findet wie es scheint nur in geringem Umfange statt insofern, als in dem Bindegewebe zwischen den Ringbündeln der primitiven Muskulatur stellenweise vorwiegend längsgerichtete Muskulatur entsteht. Zugleich beobachten wir eine weitere Zunahme durch Apposition neuer Schichten sowohl an der äusseren wie inneren Seite der primordialen Muskelschicht, wovon weiter unten gehandelt werden soll.

Longitudinale Bündel inmitten der primordialen Muskulatur entstehen, wie es scheint, annähernd gleichzeitig im Corpus uteri wie im Isthmus tubae¹⁾ im Laufe des 6. Monats. Auch hierin zeigt sich wieder der genetisch enge Zusammenhang zwischen diesen beiden Abschnitten des Genitalganges. Die interstitielle Längsmuskulatur ist am deutlichsten auf frontalen Halbirungsschnitten an Uteris aus den letzten Monaten des Fötallebens zu erkennen. Sie ziehen im Fundus quer von einer zur anderen Tubenecke; in den Seitenwandungen liegen sie vorwiegend in der Peripherie der Ringmuskulatur. Zahl und Umfang dieser Längsmuskelzüge sind bis zum Ende der Schwangerschaft nur gering, so dass durch ihre Dazwischenkunft die ursprüngliche Anordnung der Muskulatur im Corpus uteri bis zu dieser Zeit kaum an Deutlichkeit etwas einbüsst. Auch in späterer Zeit erfährt die innerhalb der primordialen Ringschicht entstehende Längsmuskulatur kaum eine reichlichere Entwicklung. Am deutlichsten treten deren Bündel in der Wand des Fundus hervor, wo sie nach Art der tieferen Commissurenbündel von einer Tubenecke zur anderen ziehen. Im Sagittalschnitt erscheinen sie hier als ein Theil der zwischen den Fundusbogenbalken eingeschlossenen Bündelquerschnitte, während ein anderer Theil der letzteren Ringbündeln angehört, welche sich im Fundus kreuzen.

Schon etwas früher als innerhalb der Ringschicht entsteht an der Grenze zwischen dieser und der Mucosa eine Längsmuskellage. Dieselbe entspricht der inneren Längsmuskulatur der Tubenwand (cf. Grusdew l. c.) und ist identisch mit dem bereits von älteren Autoren beschriebenen Stratum sub-

1) Grusdew, l. c.

mucosum des kindlichen resp. erwachsenen Uterus. Während Sobotta das Vorhandensein dieser Schicht im fötalen Uterus, ja noch im Uterus des reifen Neugeborenen in Abrede stellt, konnten wir dieselbe an frontalen Flachschnitten durch die Schleimhaut-muskelgrenze bereits in dem im vorhergehenden Abschnitte besprochenen 16,5 mm langen Uterus einer Frucht von 35,5 cm Gesamtlänge deutlich nachweisen. Es sind hier allerdings nur ganz zarte, von der Tubenmündung aus divergirende Zellbänder, welche ein zusammenhängendes Stratum noch nicht bilden. An einem etwas älteren Uterus von 24 mm Länge, der einer 32 Wochen alten Frucht entnommen war, liegen die einzelnen Bündel schon nahe bei einander. Sie strahlen fächerförmig von der Tubenmündung aus. Die am Fundus entlang ziehenden Bündel sind noch sehr schmal. Breitere Balken ziehen in der Richtung der Halbirungslinie der Tubenwinkel gestreckt nach innen unten. An den Seitenwänden der Höhle sind die Längsbündel mehrfach durch Lücken unterbrochen, wo die primordiale Ringmuskulatur un-mittelbar an die Mucosa anstösst. Gerade hier an diesen kürzeren, nur absatzweise auftretenden Längsbündeln sieht man vielfach das eine Ende nach der Ringmuskelschicht abbiegen und unter zunehmender Verjüngung in deren intermuskulärem Bindegewebe verschwinden. Breitere, in der ganzen Länge des Corpus ununterbrochene Längsbalken, welche dem Seitenrande näher liegen, als der Mitte, krümmen sich vielfach in dem unteren Theile ihres Verlaufes nach der Mittellinie hin. Auch die von Bayer am reifen Uterus beschriebene spiralige Aufdrehung der Bündel dieses Stratum um die Tubenmündung herum lässt sich an Frontalschnitten dieses und des noch etwas jüngeren Uterus bereits andeutungsweise wahrnehmen. An einem nur noch wenig grösseren Uterus bilden die submukösen Längsbündel bereits eine zwar noch sehr dünne aber geschlossene Lage mit Ausnahme schmaler streifenförmiger Lücken entsprechend dem Grunde der Furchen, welche die oberen Aeste des Arbor vitae einschliessen.

An der Aussenseite erfährt die primordiale Muskulatur einen Zuwachs zunächst dadurch, dass die von den gröbereren Gefässen eingenommene Wandschicht muskulös wird. Nach Sobotta liegen die Gefässe noch beim reifen Neugeborenen fast gänzlich ausserhalb der Muscularis. Nach unseren Beobachtungen werden sie aber bereits im Laufe der letzten Fötalmonate, der Regel nach wenigstens, in die Muskulatur eingeschlossen. Der Anschluss er-

folgt auf dem Wege fortschreitender Differenzirung der in dem Stroma der Gefässschicht schon sehr früh dichter angehäuften zelligen Elemente (cf. pag. 345) zu contractilen Faserzellen. Diese Musculatur hat, sobald sie erscheint, schon ganz den Habitus der primordialen Ringmuskulatur, folgt aber nicht deren Anordnung, sondern bildet ein grobes Balkennetz, dessen Bündel den verschiedensten, übrigens nicht durch den Gefässverlauf bedingten Richtungen folgen.

Eine neue wichtige Wachsthumcomponente erscheint in dem uns hier beschäftigenden Entwicklungsabschnitte in Gestalt einer Muskelneubildung in dem die Primärmuskelschicht umfassenden serösen und subserösen Bindegewebsmantel.

Auch diese Entwicklung schliesst sich auf's Engste an den gleichen Vorgang in der Wand des Isthmus tubae an. Ueber dem oberen Rand der Tube ebenso wie über dem des fötalen Corpus uteri bildet das Peritoneum noch eine hohe leere Falte. Die Serosa selbst besteht aus dicht fibrillärem Bindegewebe, das ein Netz ziemlich weiter Gefässe einschliesst. Das Serosabindgewebe geht ohne scharfe Grenze in die Subserosa über, deren lockere Fibrillennetze einen verhältnissmässig geringen Zellgehalt besitzen. Hier erscheinen nun annähernd gleichzeitig im Isthmus tubae und im Uterus glatte Muskelzellen. Anfangs nur vereinzelt oder zu ganz schmalen Bändern zusammengefasst, erfüllen die contractilen Elemente mit Annäherung an die Zeit der Fruchtreife immer reichlicher die Maschen des lockeren Zellgewebes. Während sie um die Tube herum ganz vorwiegend sich parallel zu deren Achse lagern, liegen sie am Fundus wie an beiden Hauptwänden des Corpus, die gleichfalls noch eine breite Bindegewebshülle besitzen, in verschiedenen Richtungen durcheinander.

Und nicht bloss in dem lockeren Bindegewebe der eigentlichen Subserosa, sondern auch weiter aussen in der dichter fibrillären Schicht des Serosabindgewebes sehen wir, zuerst allerdings nur in einem schmalen Bezirke, eine Muskelneubildung anheben. Die secundäre Entwicklung der Muskulatur beschränkt sich ferner von jetzt ab nicht mehr auf die Uteruswand, sondern ergreift auch die vorher noch rein bindegewebige Zwischensubstanz des Ligamentum latum.

Auch hier können wir verschiedene Entwicklungsterritorien unterscheiden. Wir werden später die Entstehung der Muskulatur im Ligam. lat. eingehender besprechen und wollen uns zunächst

der Ausbildung der Muskulatur der dem Uterus unmittelbar angehörenden Bindegewebshülle zuwenden. Nach Untersuchung der Verhältnisse an Fötaluteris aus dem siebenten Monate und später ergibt sich Folgendes: Die Entstehung und Fortentwicklung der Muskulatur ausserhalb der Primordialschicht erfolgt zonenweise. Von letzterer ausgehend stossen wir zunächst auf ein Lager von Muskelzellen unmittelbar nach aussen von den Ringgefässen resp. der sie umflechtenden schmalen Muskelausbreitung. An Stelle dieser neuen Muskulatur fanden wir auf früheren Stufen noch eine rein bindegewebige, aber im Gegensatz zu dem Bindegewebe in der Peripherie sehr kernreiche Schicht. Dieses neue Stratum supravasculare besteht aus scharf begrenzten, aber nur schmalen Bündeln, die in allen Richtungen sich kreuzen. Beide Eigenschaften unterscheiden diese Schicht sehr deutlich von der primordialen Muskulatur. In der darüber liegenden, noch lockeren Subserosaschicht finden wir bei mehreren Uteris aus dem siebenten und achten Monate den Gehalt an Muskelzellen noch ausserordentlich gering, namentlich oben im Corpus. Hier liegen nur ganz vereinzelt oder in schmalen, vielfach unterbrochenen Reihen durch Form und Färbung sicher als Muskelzellen gekennzeichnete Elemente in den Fibrillenmaschen. Wir haben hier die Grundlage, aber noch kaum den Anfang eines geschlossenen Stratum subserosum sensu strictiori. Dagegen stossen wir bereits jetzt auf einen Ansatz zur Bildung von Muskulatur aus dem dichter fibrillären Bindegewebe der serösen Umhüllungshaut. Wir finden nämlich in dieser Schicht bei einer ganzen Reihe von Uteris aus der angegebenen Entwicklungszeit einen bis 1 mm breiten medianen Längsstreifen aus sehr regelmässiger longitudinaler Muskulatur. Er erscheint zuerst nur an der einen Wand, am häufigsten hinten, und ist am deutlichsten an der unteren Corpushälfte. Dieser Streifen nimmt 0,15—0,25 mm tief die dichter fibrilläre Schicht der eigentlichen Serosa und die äussere Schicht der lockeren Subserosa ein. Er setzt sich zusammen aus gleichmässig nur von wenig Zellen gebildeten Bündeln, die in ein ganz regelmässiges Maschenwerk von Bindegewebsfibrillen eingelassen sind.

Im Grenzgebiete zwischen Corpus und Cervix findet sich in der Subserosa nur ganz lockere Muskulatur, aber reichlicher als etwas höher. Unter dem Peritoneum der vorderen Umschlagsfalte ist diese Muskulatur ausschliesslich zu querliegenden, hinten zu längs- und quergerichteten Bündeln angeordnet.

An dem Uterus eines reifen Mädchens von mehr als Mittelgrösse zeigt sich die muskulöse Metamorphose der äusseren Wandschichten noch erheblich weiter vorgeschritten. Besonders oben im Corpus ist das Zellgewebe der Umhüllungsschicht dicht von muskulösen Elementen durchsetzt bis hinein in die äusserste Fibrillenlage unmittelbar unter dem Peritonealepithel. Jedoch zeigt sich auch hier sehr deutlich von der Tiefe nach der Oberfläche fortschreitend ein Lockerwerden des Muskelgefüges. Von der Schleimhautgrenze bis zu der Schicht der gröberen Gefässe haben wir es mit gleichmässig dichten, breiten und eng gefügten Bündeln zu thun; während darüber hinaus die Muskelmasse aus viel schmaleren Bündeln besteht, die in allen Richtungen sich kreuzen und je weiter nach aussen, um so weniger geschlossen erscheinen.

Die subseröse Muskulatur umfasst die primordiale auch an den Seiten, indem ihre Bündel aus der vorderen und hinteren Wand seitlich zusammentreffen, wo sie sich zwischen die aus dem Ligamentum latum in die Wand eintretenden Gefässäste einschieben. Innerhalb der fibrillären serösen Grenzschicht sind die Muskelzellen nur in ganz loser Gruppierung vorhanden.

In mittlerer Höhe des Uteruskörpers beginnt beim reifen Neugeborenen in der Mitte der hinteren Wand ein auf Querschnitten dreieckiges Feld dichter gefügter subseröser Muskulatur, die hier aus regellos sich kreuzenden Bündeln besteht. — Diese Muskelanhäufung entspricht der zu dieser Zeit deutlich werdenden kielförmigen Längsleiste an der hinteren Wand des Corpus und oberen Halsabschnittes. Bei etwas jüngeren und noch weniger in der muskulären Entwicklung vorgeschrittenen Uteris findet sich an der gleichen Stelle bereits eine im Querschnitte dreieckige Verbreiterung der noch rein bindegewebigen Umhüllungsschicht.

Mit der Apposition von Muskulatur an ihrer äusseren Fläche hält das Wachsthum der nach einwärts von den Gefässringen liegenden Kernmuskulatur mehr als gleichen Schritt. Beim reifen Neugeborenen ist das Verhältniss ihrer Dicke zu der der Aussen-schicht etwa durchschnittlich wie 3—2:1.

Die Muskulatur im Ligamentum latum schliesst sich in der Hauptsache unmittelbar an die in der Subserosa der Uteruswand an. In erster Linie gilt dies für die im Ligamentum latum eingeschlossenen Uterusbänder. Von diesen erhält das Ligamentum rotundum am frühesten — etwa im siebenten bis achten Monate typische Muskulatur. Diese besteht noch zur Zeit der

Fruchtreife aus schmalen, locker in reichliches Bindegewebe eingelassenen Längsbündeln. Querschnitte, welche den uterinen Ursprung des Bandes einschliessen, lassen mit grösster Deutlichkeit dasselbe als eine unmittelbare Fortsetzung der subserösen Uterusbündel unter die vordere Lamelle des Lig. lat. erkennen. Das Lig. ovarii uterin. bleibt rein bindegewebig bis nahe an die Endzeit der fötalen Entwicklung heran. Noch beim reifen Neugeborenen ist dieses Band nur durch spärliche schmale Muskelzüge im Bindegewebe unter der hinteren Lamelle des Lig. lat. angedeutet, welche in die lockere subseröse Muskulatur der hinteren Uteruswand übergehen.

Die Douglas'schen Falten sind beim Fötus noch zur Reifezeit sehr schwach ausgeprägt, zugleich liegt, worauf auch Bayer aufmerksam macht, ihr Ursprung an der Cervix sehr viel tiefer, als in späterer Zeit. Gewöhnlich finden sich auch beim älteren Fötus nur Andeutungen der späteren Retractorenmuskulatur in Form einzelner schwächtiger querlaufender Muskelzüge, welche aus der Subserosa der hinteren Cervixwand seitlich in querem Verlaufe in das lockere Gewebe unter dem hinteren Blatte des Lig. lat. ausstrahlen.

Nur ein Präparat, der Uterus einer Zwillingfrucht von 31 cm Kopf-Ferslänge, machte von dem Gesagten eine Ausnahme. Hier sahen wir an Frontalschnitten eine ansehnliche Muskelausstrahlung in die Basis des Lig. lat. eindringen. Dieselbe hatte die Form eines am Ursprunge breiten, nach aussen rasch sich verjüngenden Zapfens, welcher zum grossen Theil noch aus der Muskulatur der Scheidenwand, dicht unterhalb ihres Ansatzes an der Cervix, hervorging. Jedoch traten auch noch breite Bündel über das seitliche Scheidengewölbe hinweg aus der Wandperipherie des unteren Cervixabschnittes in diesen Fortsatz ein.

Neben der Muskulatur des Bandapparates finden wir im Lig. lat. noch eine bis zur Endzeit des Fötallebens nur schwach entwickelte Muskulatur in Beziehung zu den Gefässen, hauptsächlich den Venen. Letztere besitzen noch keine geschlossene Muscularis, sondern es ist die bindegewebige Wand des Gefässrohres in späterer Fötalzeit in ihrer ganzen Breite bis an das Endothel heran, früher mehr in der Peripherie von schmalen isolirt liegenden Muskelzellbändern durchsetzt. Gegen Ende des Fötallebens finden sich wohl auch in dem äusseren das Gefässrohr begleitenden lockeren Bindegewebe lose eingefügte schmale Längsbündel. Hier und da findet

man sie auch noch in der Peripherie der Uteruswand an den größeren Venenästen.

Die in der Muscularis uteri sich verzweigenden Gefässe liegen in breiteren Balken des intermuskulären Bindegewebsfachwerkes. Während die Arterienwand von dem umgebenden, innerhalb der Uteruswand noch völlig muskellosen Bindegewebsmantel sich scharf abhebt, erscheinen die Venen, wenigstens innerhalb der Primordialschicht, als in das Bindegewebe der Muskelzwischenräume eingegrabene Canäle ohne eigene für sich bestehende Wandung. Hier und da sieht man im Uterus des reifen Neugeborenen erst nahe der Schleimhautbasis neben den derselben zulaufenden Gefässästen schmächtige, deren Richtung sich anschliessende Muskelzüge.

Im lockeren Zwischengewebe des Lig. lat. finden wir neben der Gefäss- und Bandmuskulatur auch selbstständige, fast ausschliesslich in frontaler Richtung verlaufende Muskelzüge. Dieselben sind jedoch auch noch beim reifen Neugeborenen nur gering an Zahl und Mächtigkeit.

Schliesslich enthält das Lig. lat. dicht am Seitenrande des Corpus uteri noch ein muskulöses Gebilde, welches nichts anderes ist als ein obliterirter Abschnitt des Wolff'schen Ganges. Bei älteren Föten erscheint er als ein breiter Muskelbalken, welcher etwas unterhalb des Tubenursprunges beginnend, sich bis in die Gegend des Isthmus uteri verfolgen lässt. — Im oberen Theile liegt er zwischen den ersten Verzweigungen der Uteringefässe seitlich neben dem Uterusrande; weiter abwärts legt er sich der Ringmuskulatur dichter an; schon etwas oberhalb des Isthmus verliert sich seine Spur.

Dass wir es hier mit dem Ueberbleibsel des Wolff'schen Ganges zu thun haben, halten wir aus verschiedenen Gründen für nahezu sicher. Das topographische Verhalten zur Uteruswand stimmt genau zu dem des noch offenen Ganges in früherer Periode (cf. p. 339), auch konnten wir des letzteren Umwandlung zu dem erwähnten soliden Muskelbalken Schritt für Schritt verfolgen. An Stelle des offenen Ganges finden wir etwas später im Bereiche des Corpus uteri einen im Querschnitt runden, soliden Zellstrang von zahlreichen Capillaren durchsetzt. Wieder später, nachdem die primordiale Muskulatur entstanden, besteht der Balken z. Th. aus schmächtigen, längsgerichteten Bündeln deutlicher Muskelzellen, z. Th. aber noch aus denselben kleinen indifferenten Elementen, welche ihn früher ausschliesslich bilden, bis schliesslich der Balken

in seiner ganzen Breite muskulös geworden ist. Auch dann fällt noch der starke Gehalt an längsgerichteten Capillaren innerhalb desselben auf. In der Endzeit der Fötalperiode scheint der Balken in seinem unteren Theile sich zu spalten. Ausserdem wird er durch Bündel aus der subserösen Muskulatur des Uterus, welche ihn quer und schräg durchsetzen, an die muskulöse Uteruswand näher angeschlossen.

Die Cervixmuskulatur behält während des uns hier beschäftigenden Entwicklungsabschnittes die Anordnung, welche wir als ihr eigenthümlich bereits auf der vorhergehenden Stufe gefunden hatten. Die Massenentwicklung hält bis zur Geburt mit der des Corpus mindestens gleichen Schritt. Wie in letzterem entwickelt sich auch an der Cervix in dem peripheren Bindegewebsringe secundäre Muskulatur, die vorn zwischen Cervix und Blase eine sehr lockere Beschaffenheit beibehält, in dem mittleren Theil der hinteren Wand bis an das untere Ende des Halses heran aber eine dichtere, bis in das Serosabindegewebe hineinreichende Schicht bildet. Letztere ist die unmittelbare Fortsetzung der oben bereits beim Corpus erwähnten medianen Muskelleiste.

Zum Schlusse möchten wir nicht unterlassen, noch einmal darauf aufmerksam zu machen, dass unsere Angaben über den muskulären Ausbau der Uteruswand in der letzten Fötalperiode nur von ausgesuchten besonders gut entwickelten Exemplaren abgeleitet sind. Man trifft nicht selten auf Uteri aus der letzten Fötalzeit und auch von reifen Neugeborenen, die gegenüber dem oben geschilderten Zustande der Muskulatur noch sehr im Rückstande sind.

V. Die Uterusmuskulatur von der Geburt an bis zum Herannahen der Pubertät.

Für die Untersuchung dieser Periode standen uns 16 brauchbare Exemplare zur Verfügung, die von 2 Monate bis 12 Jahre alten Mädchen stammten.

Allen Untersuchern ist das geringe Wachsthum des kindlichen Uterus aufgefallen. Auch an unserem Material tritt diese Thatsache deutlich hervor.

Verglichen mit dem Zustande des Uterus vom reifen Neugeborenen finden wir bis in die spätere Zeit des Kindesalters sehr geringen Fortschritt, z. Th. Stillstand, selbst Rückgang der Massen-

entwicklung. Allen dieser Periode angehörenden Uteris ist ein deutlich atrophischer Zustand der Muskulatur gemeinsam. Am stärksten erscheint die Atrophie etwa innerhalb der ersten fünf Lebensjahre. Die einzelnen Muskelzellen sind kleiner, die aus ihnen gebildeten Balken deshalb schwächer, als im gut entwickelten Fötaluterus, die Färbbarkeit der Muskelsubstanz erscheint vermindert. Mag dieses letztere Verhalten auch durch Leichenfäulniss, einem Factor, mit welchem wir vorher nicht zu rechnen hatten, sowie durch den ernährungsstörenden Einfluss der vorausgegangenen Krankheit mit bedingt sein, so scheint doch auch ein gewisser Grad muskulärer Atrophie dem Kindesalter an sich eigenthümlich zu sein. Dabei ruht nun keineswegs die innere Entwicklung ganz, Veränderungen und Fortschritte lassen sich vielmehr in allen Schichten der Uteruswand erkennen. So in der Schleimhaut des Corpus uteri, welche sich mit Drüsen ausstattet; auffällig ist ferner die im Kindesalter deutlich fortschreitende Organisation des uterinen Gefässbaumes. Sowohl die Gefässstämme und ersten Verzweigungen im Lig. latum, als auch die gröberen Verästelungen der Arterien in der äusseren und mittleren Schicht der Uteruswand zeigen bereits in den ersten Lebensjahren an Caliber und Dicke der Media sich den Gefässen gleicher Ordnung im gut entwickelten Uterus des Neugeborenen deutlich überlegen. Gesteigert wird der Eindruck ungewöhnlich starker Vascularisation wohl auch dadurch, dass in der dünnen atrophischen Wand die Gefässe dichter zusammenliegen und auch deshalb noch mehr hervortreten. Die Dicke der nach einwärts von der mittleren Gefässausbreitung gelegenen (primordialen) Muskelschicht beträgt bis zum 12. Jahre hin etwa die Hälfte der gesammten muskulös-bindegewebigen Wand. Ihr Antheil an der gesammten Wanddicke ist demnach geringer als vorher (und auch z. Th. noch in späterer Zeit) hier also ein Wachsthumrückstand oder Rückgang besonders ausgesprochen vorhanden. Die Anordnung der Muskelbündel innerhalb der primordialen Muskulatur, wie wir sie am fötalen Uterus beschrieben, findet sich auch in allen Stufen des Kindesalters wieder. Nur zeigt sich in dem Bindegewebe, welches die radiär durch die Primordialschicht ziehenden Gefässe begleitet, von der Geburt an in zunehmender Deutlichkeit und Menge ein Gehalt an gleich gerichteter Muskulatur. Diese Bündel strahlen theils, und zwar doch nur selten, in das Stroma der tieferen Schleimhautschicht ein, zum grössten Theile biegen sie an der Schleimhautgrenze um und setzen sich in die

submucöse Longitudinalschicht fort. Letztere besitzt im Uterus aus der mittleren Kindheitsperiode stellenweise schon eine erhebliche Breite.

Die äussere subseröse Wandschicht ist bis nahe an den Abschluss der kindlichen Periode bindegewebig-muskulös; dabei überwiegt, je nach dem Gesamtentwicklungszustande des Uterus, bald das eine, bald das andere Wandelement.

Einen weiteren Anbau von Musculatur beobachten wir bereits in den ersten Lebensjahren im Lig. latum. Die runden und Eierstockbänder erhalten dichtere Musculatur; zugleich finden sich in der bindegewebigen Zwischenschicht des breiten Bandes reichlicher selbständige Muskelbündel, ausschliesslich in frontaler Richtung. Oberhalb der seitlichen Scheidengewölbe haben diese Bündel einen unregelmässig verschlungenen Verlauf, gelegentlich findet man einen Theil der hier lagernden Ganglienhaufen von letzteren umschlossen und durch sie mit der muskulösen Cervixwand in Verbindung gebracht. Bei etwas älteren Kindern, im 11. bis 12. Lebensjahre, finden wir in der ganzen Höhe der Cervix eine compacte Schicht aus Muskelbündeln verschiedener Richtung unter dem hinteren Blatte des Lig. latum bis auf das Scheidengewölbe herabreichend. Dieselbe setzt sich in das retrocervicale Bindegewebe fort und erhebt sich an der oberen Cervixgrenze, hier bei ganz vorherrschend frontaler Richtung ihrer Bündel, zu einer deutlichen Plica Douglasii media.

Die Wolff'sche Gangmuskulatur, welche wir im vorigen Abschnitte noch als gesonderte Componente der Musculatur im Seitengebiet des Corpus uteri kennen lernten, wird, wie es scheint, bereits in den ersten Lebensjahren von der an den Seiten der primordialen Muskelringe jetzt stärker sich entwickelnden subserösen Musculatur mehr und mehr durchwachsen und in kleinere Balken zerspalten. So erscheinen dann in noch etwas späterer Zeit in der in das Lig. latum hinein stark verbreiterten Musculatur der Corpuseitenwand Muskelzüge verschiedener Verlaufsrichtung stark durcheinandergemischt, wobei noch lange in einem Theil der Längsbalken der ungewöhnlich starke Gehalt an gleichverlaufenden Capillaren auffällt, eine Eigenthümlichkeit, die, wie wir sahen, schon dem noch in muskulärer Umwandlung begriffenen atretischen Gangreste zukommt.

Bereits in der früheren Zeit des Kindesalters beginnt das beim Neugeborenen noch so auffällige Uebergewicht des Uterushalses

über den Körper sich zu vermindern. Namentlich der untere Theil des Collum verliert die vorher bestehende plumpe Auftreibung. Diese Veränderung vollzieht sich dadurch, dass die Ringmuskelmasse, welche beim Fötus oberhalb des Scheidengewölbes das Cervixlumen umlagert und die Muttermundslippen erfüllt, im Wachstum zurückbleibt und zugleich durch eine von oben her eintretende lockere gefässführende Schicht deutlicher in zwei Lagen geschieden wird, von welchen die eine der inneren, cervicalen, die andere der vaginalen Lamelle der Portio zufällt. An letzterer und an dem genau über dem Scheidengewölbe liegenden Antheil des Ringlagers tritt die Wachsthumshemmung besonders deutlich zu Tage. Nähere Angaben über den Verlauf dieser Umbildung werden im nächsten Abschnitt gemacht werden. Abgesehen von diesen Wandlungen finden während der Kindheit in der Muskelstructur der Cervix nennenswerthe Aenderungen nicht statt.

VI. Der geschlechtsreife Uterus.

Genauer untersucht wurden 11 Uteri von Mädchen im Alter von 14—29 Jahren. Es ist leider fast bei allen Präparaten versäumt worden, die Ovarien auf bereits stattgefundene Ovulation zu untersuchen. Im Allgemeinen zeigten sämtliche Uteri die Formeigenschaften des reifen Organs. Auch an diesem Material zeigen sich wieder weitgehende, vom Lebensalter unabhängige Ungleichheiten in der Massenentwicklung des Organs. Zwei von 18 Jahre alten Mädchen (von denen die eine ganz acut einer Phosphorvergiftung erlegen) stammende Uteri stehen beide noch weit hinter den Mittelmaassen des ausgewachsenen Organs zurück. Der äusseren Form, aber auch der inneren Structur nach scheint nichtsdestoweniger in beiden Fällen die Entwicklung des Uterus im Wesentlichen abgeschlossen. Der Rückstand in der Massenentwicklung kommt auf Rechnung der Muskulatur, die zwar an keiner Stelle fehlt, wo sie im vollausgereiften Organ zu finden ist, überall aber noch aus kleineren, ausgesprochen atrophischen Faserzellen sich zusammensetzt und hierin noch ganz an das Verhalten im Kindesalter erinnert. Umgekehrt stossen wir in dem Uterus eines erst 14 Jahre alten Mädchens auf eine Höhe der Entwicklung, über die hinaus, von Schwangerschaft abgesehen, ein Fortschritt kaum noch denkbar ist. Namentlich in histologischer Beziehung

sind die an diesem Präparat gewonnenen Befunde als typisch für den vollausgereiften Uterus zu betrachten. Dieser Uterus ist nur an Längsschnitten untersucht, während für die Mehrzahl der übrigen auch der quere und Frontalschnitt in Anwendung gezogen und z. Th. in der früher angegebenen Weise je zwei Schnittrichtungen unter Benutzung beider Hälften des sagittal halbirten Uterus combinirt wurden.

Vollständige Schnittserien wurden nicht angefertigt, sondern nur in grösseren Abständen besonders gut ausgefallene Schnitte verworther.

Dem mit dem Entwicklungsgang der Uterusmuskulatur nicht vertrauten Auge bietet sich zunächst bei Betrachtung des Sagittalschnittes im Uteruskörper das bekannte wirre Bild eines in allen möglichen Richtungen durcheinander laufenden Geflechtes von Muskelbündeln. Dagegen hält es nicht schwer, mit Hülfe der von uns durchgeführten Vorarbeit sich zurechtzufinden. Fassen wir zunächst die innere Schicht der Wandmuskulatur ins Auge, so tritt namentlich am Fundus sofort eine Uebereinstimmung mit der Zeichnung der Muskulatur des fötalen Uterus an der gleichen Stelle uns entgegen. Breite, etwas durchflochtene und dicht aneinandergefügte Bogenbalken, welche hier und da in der Richtung der langen Uterusaxe abgeplattete Balkenquerschnitte zwischen sich fassen, ziehen im Fundus über den Höhlenscheitel fort. An der vorderen und hinteren Wand spalten sie sich und verstreichen, Querbalken zwischen sich fassend, unter zunehmender Verjüngung nach dem unteren Theil des Corpus hin. Einwärts von ihnen findet sich, $1\frac{1}{2}$ cm unterhalb des Fundus beginnend, eine compacte Schicht quergeschnittener Muskulatur, die, als ganz schmale Schicht beginnend, zuerst rasch nach unten hin an Breite gewinnt und bis etwa zur Höhe der vorderen Umschlagsfalte eine Breite von reichlich 3 mm behauptet. Ein Blick auf die vom Fundus und obersten Theil der hinteren Wand entnommene Figur 8 und ein Vergleich derselben mit der Darstellung des Sagittalschnittes durch einen fötalen Uterus auf Fig. 4 (beide mit schwacher Vergrösserung aufgenommen), wird die oben gegebene Beschreibung und die behauptete Gleichartigkeit der Muskelzeichnung bestätigen.

Wenden wir stärkere Vergrösserungen an, so ergeben sich

Unterschiede, welche auf eine weitere Ausgestaltung der Muskeltextur innerhalb des Rahmens der ursprünglichen Primordialmuskulatur zureckzuführen sind. Der Hauptunterschied besteht in dem auch im Vergleich zu den Befunden am kindlichen Uterus viel stärkeren Hervortreten der zur Uterushöhle radiären Bündelverlaufsrichtung. Die Radiärbündel durchsetzen in oben schräg einwärts, weiter unten mehr zur Schleimhautgrenze senkrecht gerichteten Verlaufe die Schicht der quergeschnittenen Bündel an der vorderen und hinteren Wand (Fig. 10, Taf. XIX).

Mit ihrer Endigung an der Schleimhautmuskelgrenze verhält es sich so, wie bereits in dem vorhergehenden Abschnitt berichtet. Zum grössten Theil biegen die Radiärbündel, nachdem sie die Querbündelschicht durchsetzt haben, einwärts von dieser um und gehen in die submucöse Längsschicht über, deren wurzelartig in die Interstitien der angrenzenden Muskelschicht eindringende Fortsätze wir schon am fötalen Uterus kennen gelernt hatten. Diese vermitteln demnach den Anschluss der sich später entwickelnden Radiärbündel an die innere Längsschicht. Am geschlechtsreifen Uterus erscheinen diese Radiärbündel noch deutlicher als früher als directe Abkömmlinge der alten primordialen Muskulatur, aus deren Bögen sie sich abspalten.

Spaltungen der Primordialbalken, wie wir sie schon am fötalen Uterus beschrieben haben, sind auch am reifen sehr deutlich. Namentlich am Fundus sehen wir die über ihn fortlaufenden und z. Th. sich überkreuzenden Bogenstücke einmal in der Weise sich spalten, dass in ihnen Schlitz entstehen, welche anders gerichtete Bündel aufnehmen (s. Fig. 8, Taf. XIX), theils, dass von ihnen Aeste abgehen, welche sich mit solchen benachbarter Bündel vereinigen. Ausserdem aber zweigen von der concaven Seite der Bogenstücke zahlreiche Aeste ab, welche vielfach entlang zur Uterushöhle ziehender Gefässe durch die compacte Schicht quergerichteter Muskelbündel hindurch an deren Innenseite gelangen. Auch letztere entsenden Aeste in der gleichen Richtung zur Schleimhaut hin (s. Fig. 10), jedoch lässt sich weder am Längs- noch am Querschnitt sicher erkennen, ob alle aus den Querbalken hervortretenden Radiärbündel diesen selbst entstammen. Es scheint uns nämlich nicht ausgeschlossen, dass neben den aus den Fundusbogenbündeln hervorgehenden Aesten, welche zwischen den Quer-

balken passiren, andere gleiche Richtung innehaltende letztere selbst durchbohren.

Die unteren Ausläufer der Fundusbogenbündel lassen sich z. Th. in ihrem schliesslich immer in die radiäre Richtung übergehenden Verlauf bis in die Gegend des Isthmus abwärts verfolgen. Ein Theil endet schon im Sagittalschnitt in einer höheren Zone, ein Verhalten, welches in dem seitlichen Ausbiegen der über den Fundus laufenden Muskelringe seine Erklärung findet.

Deutlicher und noch stärker entwickelt als auf früherer Stufe, erscheint im geschlechtsreifen Uterus die unmittelbar unter der Schleimhaut gelegene Längsschicht (s. Fig. 10). Flachschnitte, welche dicht unter der Uterusschleimhaut weggehen, legen dieselbe mit Leichtigkeit bloss. An einem Frontalschnitt durch das eine Horn des Uterus eines 18jährigen Mädchens besteht diese Schicht aus gestreckten, neben einander liegenden und annähernd gleich breiten Bündeln, welche, von der Spitze des Hornes aus divergirend, dem Fundus entlang einen fast transversalen und je näher dem Seitenrande der Höhle um so ausgesprochener longitudinalen Verlauf nehmen. Die einzelnen Balken sind, wenigstens zunächst der Mucosa, durch schmale Spalten getrennt — diese sind von dem zellreichen Gewebe der basalen Schleimhautschicht erfüllt, welche demnach mit schmalen Leisten in die Grenzmuskulatur eingreift und ziemlich zahlreiche Gefässquerschnitte, namentlich auch von kleineren Schleimhautarterien — einschliesst.

An Schnitten, welche gleichzeitig den interstitiellen Tubenabschnitt frontal durchsetzen, ist die submuköse Längsschicht als unmittelbare Fortsetzung der inneren Tubenlängsmuskulatur auf's deutlichste zu erkennen. Während aber in diesem Theil der Tube noch die innere Längs- und äussere Ringschicht scharf gesondert sind, zeigt sich bereits von der Spitze des Hornes an im ganzen Umkreise der Höhle das bereits mehrfach besprochene Verhalten, dass die submukösen Longitudinalbündel von Strecke zu Strecke in die nach aussen folgende Schicht umbiegen und in dieser mit den radiär zur Uterushöhle laufenden Muskelbalken sich vereinigen. Ausserhalb der Tubenecke und des Fundus zeigt übrigens die submuköse Längsschicht nirgends eine ganz einfache und regelmässige Anordnung. In den seitlichen Abschnitten der Uterushöhle beschreiben ihre Bündel auch im nicht schwangeren Uterus Krümmungen, woher es kommt, dass diese Schicht auf dem Längs- und Querschnitt nicht überall dieser Schnittrichtung entsprechende

Bündeldurchschnitte ergibt. Ferner liegen die Balkenstücke, aus welchen die submuköse Schicht besteht, nicht überall parallel zum freien Schleimhautrande, sondern vielfach schräg in der Weise, dass das eine Ende frei gegen die untere Schleimhautschicht vorsteht. Schliesslich wird diese innerste Längsschicht nicht nur von den eintretenden Gefässen, resp. zwischen ihren Balken hindurchtretenden wurzel- resp. leistenförmigen Fortsätzen der Schleimhaut durchbrochen, sondern es drängen sich zwischen ihren Bündeln stellenweise auch Fortsätze der Radiärmuskulatur hindurch, um nicht selten in Begleitung eines Gefässes in die Mucosa überzutreten. Diese Einstrahlungen in die Schleimhaut sind nicht häufig und überschreiten fast niemals die mittlere Höhe derselben. Dass dabei die Zellen der in die Schleimhaut übergehenden Bündel sich weiter trennen und zu den Drüsen in nähere Beziehung treten, wie Boldt¹⁾ und Andere es beschreiben, haben wir niemals gesehen. Es liegt diesen Angaben wohl nur eine Verwechslung mit den Spindelzellen der tieferen Schleimhautschicht zu Grunde, die ohne Anwendung eines, die muskulösen Elemente so scharf heraushebenden Färbungsverfahrens, wie das v. Gieson'sche ist, leicht mit unterlaufen kann.

Schwieriger noch als beim Längsschnitt ist es am Querschnitt des Corpus uteri innerhalb des Gebietes des Archimyometrium an der Hand des einfacheren Schemas des Fötaluterus sich zurecht zu finden.

Es macht sich hier in der That der von Sobotta hervorgehobene störende Einfluss der Gefässentwicklung in ausgesprochener Weise bemerkbar. Die starke Entwicklung des intermuskulären Venennetzes bedingt vielfache und ganz unregelmässige Ausbiegungen der einer bestimmten Richtung angehörenden Muskelbündel — ausserdem wird das Texturbild durch das Aufkommen einer eng an die Gefässbahn angeschlossenen Muskulatur weiter verwirrt. — Dennoch lässt sich eine Anordnung der Muskulatur, welche in den Hauptzügen der in der Primärmuskulatur des Fötaluterus gleicht, auch am Querschnitt des reifen Organes nachweisen. In Uebereinstimmung mit ersterer finden wir an den inneren Muskelschichten vorn und hinten das Ueberwiegen der Balkenquerschnitte (Fundusbogenbündel — cf. Fig. 3, Taf. XVI) im oberen, die zunehmende Verdrängung derselben durch in der Richtung des Schnittes ge-

1) Deutsche med. Wochenschr. 1890. S. 803.

troffene Muskelbündel (Commissurenbündel) im unteren Theil des Corpus uteri. Ferner finden wir auch hier die am Fötaluterus beschriebenen seitlich liegenden Bogenstücke wieder, welche mit verschieden grosser Spannung die Seitenwinkel der Höhle umgreifen und deren Schenkel verschieden weit sich in das Gebiet der vorderen und hinteren Wand verfolgen lassen. Es sind dies die an den Seiten der Uterushöhle sich aufreihenden unteren Bogensegmente der schräg über den Fundus laufenden Muskelringe des Archimyometrium.

Die Commissurenbündel erscheinen als querliegende, wenn auch vielfach etwas verbogene Balken in der inneren Hälfte der Muscularis, z. Th. sind sie bis in das seitliche Gebiet der Uteruswand zu verfolgen, wo sie zwischen den Seitenbögen sich verlieren. In die gegenüberliegende Wand biegen sie nicht um.

Ganz im Gegensatz zu der geringen Breite der muskulösen Seitenwände des fötalen Uterus finden wir zur Zeit der Geschlechtsreife die Höhle seitlich von sehr breiten Muskelmassen umlagert. Dabei ist allerdings zu beachten, dass wegen der starken Converganz der Seitenränder des Corpus uteri ein Querschnitt durch dieses an der Seitenwand thatsächlich Schrägschnitte liefert.

Nach aussen von den die Höhle umfassenden Seitenbögen sind im Durchschnitte der Seitenwand alle Muskelrichtungen vertreten. Namentlich liegen zwischen den gröberen Gefässverzweigungen von frontallaufenden und z. Th. Bögen beschreibenden Bündeln umfasst, capillarreiche, stellenweise sehr breite Längsbalken. Diese seitliche Längsmuskulatur ist, wie wir früher gesehen, wenigstens z. Th. ein Abkömmling der Wand des Wolff'schen Ganges.

Den wesentlichsten Fortschritt in der Ausgestaltung der muskulösen Uteruswand lässt das geschlechtsreife Organ in den äusseren Wandschichten erkennen. Auch diese sind jetzt rein muskulös geworden und an die ältere — Stamm-Muskulatur auf's Engste angeschlossen. Zunächst ist das Bindegewebe des serösen Ueberzuges selbst überall durch Muskelgewebe ersetzt. Dieses seröse Muskelstratum besitzt am Fundus eine Dicke von 0,25, etwas weiter unten bis zu 0,5 mm. Dasselbe besteht aus vorwiegend quergestellten Bündeln, welche in ein stark reducirtes Bindegewebsfachwerk eingelagert sind (s. Fig. 9). Von dem Peritonealepithel sind die äussersten Bündel meist nur durch einen ganz schmalen, durchschnittlich 25μ breiten Bindegewebsstreifen getrennt, von welchem Septa zwischen die Muskelbündel ein-

dringen, die sich mit gleich gerichteten Fortsätzen aus der ebenfalls schmalen Bindegewebslage an der unteren Fläche dieses Muskellagers begegnen. Hier und da steigen aus der nach innen folgenden Muskellängsschicht schmale Muskelbündel in den erwähnten Septis resp. an ihrer Stelle zwischen die Querbündel auf. Weiter gegen die Mitte der vorderen und hinteren Wand verliert die seröse Muskelschicht rasch an Dicke, z. Th. finden sich in der äusseren subepithelialen Bindegewebslage nur noch einzelne, durch breitere Zwischenräume getrennte Querbündel, die noch weiter unten schmalen, in das Bindegewebe dicht unter der Oberfläche eingesprengten Längsbündeln Platz machen.

Die nächstfolgende Schicht hat wenigstens im oberen und zugleich medianen Gebiete des Corpus uteri eine rein longitudinale Richtung und ist bis 0,5 mm dick. Es ist dies das altbekannte und vielfach am frisch puerperalen Uterus dargestellte Stratum, welches in breiter Schleife über den Fundus weg ziehend, vordere und hintere Wand in der Mitte bekleidet. Diese Schicht gehört wohl zu den älteren muskulösen Formationen am Uterus, denn sie leitet sich sehr wahrscheinlich von dem muskulösen mittleren Längsstreifen ab, welchen wir in der übrigens noch ganz bindegewebigen Subserosa bis in das peritoneale Bindegewebe eindringend bei 6—7 monatlichen Föten bereits nachweisen konnten (cf. p. 366). Dann folgen weiter einwärts abwechselnd quer- und längsgeschnittene Bündel — erstere nur zum kleineren Theil zu breiteren Complexen vereinigt, meist nur als schmale Balken resp. aus solchen bestehenden Lamellen zwischen die gleichfalls nur schwächtigen Longitudinalbalken eingeschoben. Das geschilderte Verhalten findet sich im Bereiche des äussersten Drittels oder selbst noch mehr der gesammten Muskelwand.

Von der älteren, primordialen Muskulatur unterscheidet sich die subseröse im oberen Theil des Uterus sehr deutlich durch geringere Breite der einzelnen Muskelbalken einer-, die etwas grössere Breite der bindegewebigen Zwischenlagen andererseits.

In dem oben erwähnten Uterus eines 14jährigen Mädchens, welcher durch seine besonders gute muskuläre Entwicklung auffiel, zeigte sich dieser Unterschied ganz ausgesprochen nur etwa in den oberen zwei Dritteln des Corpus, während weiter unten die Bündelbreite in der subserösen Schicht nur wenig hinter der inneren Lagen zurücksteht. Die innerhalb des groben Gefässringes liegende Muskulatur schliesst sich in der mehr unregelmässig ge-

kreuzten Verlaufsweise ihrer Bündel näher an die subseröse, durch kräftigere Entwicklung ihrer Bündel näher an die primordiale Innenschicht an. Im Allgemeinen nimmt die Dichtigkeit der Zusammenfügung und die Grösse des Balkenquerschnittes in der secundären Aussenmuskulatur mit Annäherung an die primordiale Innenschicht stetig zu.

Das Collum uteri.

Es wird zweckmässig sein, die allgemeine Anordnung der Muskulatur im Collum, darauf die Verhältnisse am oberen und unteren Ende gesondert zu betrachten.

Allgemein wird dem Uterushalse im Vergleiche mit dem Corpus ein grösserer Bindegewebsreichthum zugesprochen. Nach unseren Befunden scheint auch hier den allgemeinen Ernährungs- und Entwicklungsverhältnissen ein maassgebender Einfluss zuzukommen.

Bei jugendlichen, wenn auch dem Alter nach als erwachsen zu betrachtenden Personen findet sich mehr Bindegewebe im Collum, wenn der Tod nach chronischer, erschöpfender Krankheit eingetreten und der ganze Uterus in seinen Dimensionen unter dem Normalen steht. Im umgekehrten Falle ist der Bindegewebsgehalt des Uterushalses wohl etwas, aber doch nicht erheblich grösser, als im Corpus und das Mehr kommt weniger auf Rechnung des gröberen interstitiellen Gewebes als auf die der bindegewebigen Kittsubstanz innerhalb der Muskelbündel.

Eine Anbildung subseröser Muskulatur findet an den beiden freien Wandflächen längst des Collum nicht in so erheblichem Grade statt, wie im Corpus. Sie beschränkt sich vorn hauptsächlich auf die Bildung einer schmalen, auf das Blasenperitoneum noch auf kurze Strecke übergehenden Muskelplatte und ebenso hinten auf die einer muskulösen Ausbreitung dicht unterhalb der Serosa, welche in die Retractorenstränge ausläuft (s. u.)

Die Cervixwand besteht also grösstentheils aus alter Muskulatur und wird mit aus diesem Grunde, weil das appositionelle Wachsthum so viel geringer ist, von der Corpuswand schliesslich in der Massentwicklung überholt.

Ueber die Einzelheiten des Muskelbaues im Collum des reifen Uterus möchten wir uns theilweise nur unter Vorbehalt späterer Ergänzungen resp. Aenderungen unserer Angaben äussern. Die Verhältnisse sind hier sehr verwickelt, und es wird eines grösseren

Materiales und vielleicht auch noch anderer Untersuchungsmethoden bedürfen, um zu voller Klarheit zu gelangen.

Wie wir früher gesehen, besitzt die Cervixmuskulatur von Anfang an circuläre und longitudinale Faserrichtungen. Die gegenseitigen Beziehungen beider finden wir so, wie sie im reifen Uterus bestehen, schon im fötalen sehr scharf vorgezeichnet.

An der cervicalen Längsmuskulatur sind zwei Antheile, ein absteigender und ein aufsteigender zu unterscheiden. Der letztere entwickelt sich aus der Längsmuskulatur der Scheidengewölbe, der erstere kommt aus der mittleren und äusseren Wandschicht im Grenzgebiete zwischen Hals und Körper hervor. Die absteigenden wie die aufsteigenden Bündelgruppen spalten sich in der Weise, dass ein äusserer Theil der Bündel an der Peripherie der Cervixwand verbleibt, wo dann die einander entgegenkommenden sich vereinigen, während die der Höhle näher gelegenen Bündel nach dieser hin abbiegen und die Ringbündel der inneren und mittleren Wandschicht durchflechten.

Betrachten wir nun das Verhalten der Muskulatur im Einzelnen in den verschiedenen Abschnitten des Collum, so müssen wir zunächst die Verhältnisse im Grenzgebiete zwischen Corpus und Collum zur Sprache bringen.

Das Bedürfniss nach einer scharfen anatomischen Abgrenzung zwischen Cervix und Corpus und für diesen Zweck wirklich brauchbarer und sicherer Grenzmarken ist, so lange es eine Cervixfrage giebt, als ein brennendes allgemein empfunden; dass die bisher gelieferte anatomische Arbeit dieses Bedürfniss vollauf befriedigt hätte, will uns nicht scheinen. Leider reicht auch unser Material nicht aus, um mehr als einige Notizen zu diesem Gegenstande liefern zu können.

Am reichlichsten finden sich anatomische Daten über dieses Gebiet bei Küstner¹⁾; jedoch beschäftigt sich dessen Arbeit wesentlich nur mit der Schleimhaut, und die histologischen Befunde sind nur summarisch wiedergegeben. — Eine Wiederaufnahme der Arbeit müsste schon im Hinblick auf die mittlerweile gemachten Fortschritte in der mikroskopischen Technik lohnend erscheinen.

Unsere, wie gesagt, nur wenig ausgedehnten Untersuchungen haben uns zunächst über das Verhalten der Schleimhaut Folgendes ergeben: Der Uebergang aus der Corpus- zur Cervixschleimhaut

1) Das untere Uterinsegment und die Decidua cervicalis. Jena 1882.

vollzieht sich in der Mehrzahl der von uns untersuchten Uteri in der Weise, dass zunächst die Schleimhaut ziemlich plötzlich an Dicke verliert (in dem bestentwickelten Uterus beträgt dieser Abfall 2,0 : 0,75 mm), dann in einer 4—5 mm langen Strecke mit noch geradlinigem Innencontur diese geringere Dicke und zugleich alle Charaktere der Corpusschleimhaut beibehält und darauf erst der Uebergang in die durch straff fibrilläre Beschaffenheit des Stroma, die buchtigere Gestalt und das schleimsecernirende Epithel der Drüsen als cervicale charakterisirte Schleimhaut erfolgt. Nur in einem mangelhaft entwickelten, im gehärteten Zustande 41,5 mm langen Uterus eines 16jährigen Mädchens fanden wir einen ganz plötzlichen Umschlag aus dem Typus der Corpus- in den der Cervixschleimhaut, ohne Dickenänderung der ersteren. Und zwar lag die Grenze hier genau in der Höhe der unteren Haftgrenze des Peritoneum an der vorderen Uteruswand.

Als anscheinend regelmässig wiederkehrende Erscheinung findet sich unten im Corpus ein sehr schräger, fast zur Oberfläche paralleler Verlauf der Drüsenachsen von aussen unten nach innen oben, in der Weise also, dass die Mündungen dem Centrum der Corpushöhle zugekehrt sind (cf. Fig. 11, Taf. XX). Dieses Verhalten herrscht bereits unten im Corpus, innerhalb einer kurzen Strecke, bevor die Dicke der Schleimhaut abnimmt. Die Drüsen sind dabei hier gleichmässig sehr eng, gestreckt und einander parallel gelagert. Querschnitte durch den Uterus aus dieser Gegend ergeben auch fast ausschliesslich Drüsenquerschnitte.

An dem Uterus eines 18jährigen an Schwefelsäurevergiftung gestorbenen Mädchens, in welchem die Mucosa frei von jeder entzündlichen Veränderung und dabei sehr gut erhalten war, zeigt sich nun der Uebergang aus der Corpus- in die Cervix-Schleimhaut in folgender Weise (Fig. 11): Nach unten anschliessend an das Gebiet verschmälerter Schleimhaut mit engen, schräg nach oben laufenden Drüsen ist die Schleimhaut in einer Länge von 1,5 mm von noch gleich gerichteten, aber erheblich breiteren Drüsenräumen durchsetzt. Das Epithel erscheint in diesen der Form nach gegenüber dem in den höheren Abschnitten kaum verändert. Jedoch erscheint der Zellkörper oberhalb des Kernes mehr homogen und etwas glänzend. In einzelnen Drüsen finden sich ausserdem Schleimkügelchen. Die letzten engen gestreckten Drüsen der vorausgehenden Zone schieben sich dabei mit ihren blinden Enden in der tiefen Schicht der Mucosa unter die oberen

Abschnitte der angrenzenden Uebergangsdrüsen. Selbst bis in das Gebiet völlig typischer Cervixschleimhaut hinein kann man diese Einschiebung von Uteruskörperdrüsen an der Schleimhautmuskulargrenze entlang beobachten.

Im Bereiche der Uebergangsdrüsen ist das Schleimhautstroma noch bis zur Muskelgrenze gleichmässig zellig, jedoch schon mit einem deutlicher hervortretenden intercellulären Fibrillennetz ausgestattet. Auch darüber in dem Gebiete enger schräg aufwärts gerichteter Drüsen ist das Stroma bereits etwas fibrillenreicher, als weiter oben im Corpus.

An die kurze von den Uebergangsdrüsen eingenommene Strecke schliesst sich sofort typische Cervixschleimhaut an mit fibrillärem, nur in der obersten Schicht zellenreichen Stroma und charakteristischen mehr rundlichen, vielfach mit alveolären Ausbuchtungen versehenen Cervixdrüsen.

Von der Stelle an, wo die Corpusschleimhaut unten anfängt sich zu verjüngen, tritt die Muscularis als flacher Hügel vor und erst dicht oberhalb der oberen Grenze der typischen Cervixschleimhaut zieht sich die Grenzlinie der Muscularis wieder mehr nach innen zurück (Fig. 11).

Diese Befunde stimmen im Wesentlichen mit denen überein, welche Küstner als Typus I beschreibt und dürften für den virginalen Uterus das Normale sein. Sehr deutlich prägt sich hier die Isthmusbildung aus, auf die von Guyon und Anderen hingewiesen worden ist.

Der Isthmus, welcher die nicht ganz unerhebliche Längenausdehnung von etwa 5 mm besitzt, ist, wie wir sahen, zum grössten Theil von einer Schicht ausgekleidet, welche im Wesentlichen die Eigenthümlichkeiten der Körperschleimhaut aber doch mit gewissen Abweichungen — besitzt. Erst an seinem unteren Ausgang beginnt typische Cervixschleimhaut und hierhin würden wir den inneren Muttermund verlegen müssen, wenn wir ihn als obere Mündung des Cervicalcanales auffassen und letzteren erst dort beginnen lassen, wo typische Cervixschleimhaut anfängt.

In der muskulösen Wand markirt sich die obere Grenze des Isthmus zunächst durch eine Aenderung im Verhalten der der Mucosa zunächst liegenden Muskelschicht. Von da an, wo die Drüsen sich funduswärts zu richten anfangen und schon noch etwas höher als die Verdünnung der Corpusschleimhaut im Isthmus beginnt, zeigt sich eine erhebliche Zunahme der Längsbündel unter

der Mucosa. Dieselben sind gerade hier von Radiärbündeln dicht durchsetzt, durch diese vielfach segmentirt resp. rinnenförmig eingedrückt. Die Dicke der Längsbündelschicht beträgt in dieser Höhe 1,2 mm, während dieselbe wenig höher zwischen 0,45 und 0,15 schwankt.

Im Bereiche des Isthmus selbst besteht die submuköse Muskelschicht aus einer breiten Lage unregelmässig gekreuzter, jedoch ganz vorwiegend in der Längsrichtung getroffener breiter Balken. Weiter unten folgt dann, von der Höhe des Beginnes typischer Cervixschleimhaut an, eine aus Längs-, Kreis- und sagittalen Bündeln plexusartig gemischte 2—2 $\frac{1}{2}$ mm breite submucöse Schicht, welche sich bis in die Muttermundlippen hinein erstreckt. Wir kommen auf diese Schicht weiter unten noch einmal zurück.

Auch in den äusseren Schichten der Uteruswand beobachten wir schon etwas oberhalb der Höhe des Isthmuseinganges Aenderungen im Verhalten der Muskulatur; besonders auffallend sind dieselben an der hinteren Wand. Die Balken der subserösen Muskulatur nehmen hier etwas an Breite zu, wobei gleichzeitig auch die bindegewebigen Zwischenschichten etwas lockerer und breiter erscheinen. Ferner richten von hier ab die Längsbalken der Subserosaschicht ihren Verlauf mehr nach Innen gegen die Uterushöhle, während zugleich eine breite Bündellage in der äusseren Subserosaschicht und auch in dem Serosabindegewebe selbst erscheint.

Diese erhebt sich in der Höhe des Isthmus zu einem im Sagittalschnitte hügelartigen Vorsprunge des hinteren Wandcontures, dem Querschnitte der Plica Douglasii media. Dieser enthält ganz vorwiegend Bündelquerschnitte, darunter, in der Aussenschicht des Collum gesellen sich auch Schräg- und Längsschnitte hinzu. Diese Bündel treffen etwas weiter unten mit Längsbündeln in der Peripherie der hinteren Cervixwand zusammen, welche sich bis in die äussere Longitudinalschicht des Vaginalgewölbes verfolgen lassen.

Die äussere Längsschicht in der Cervixwand ist auch am reifen Uterus seit langem bekannt und oft beschrieben. Wie beim Foetus (s. S. 356 u. figd. und Fig. 7) erlangt sie ihre grösste Mächtigkeit auch bei der Erwachsenen im unteren Collumgebiete an den Seiten, dicht über dem Ansätze der Scheide, wo, gerade wie am fötalen Uterus, ein breiter zusammenhängender Complex ausschliesslicher Längsmuskulatur dicht an die hier schmalen den

Seitentheil der Höhle umfassenden Muskelringsegmente sich anschliesst.

An mehreren Uteris fanden wir in dieser Höhe gerade innerhalb des seitlichen Längsbündelcomplexes einen Wolff'schen Gangdurchschnitt mit zahlreichen drüsenartigen Ausstülpungen. Letztere sind zuerst von Rieder¹⁾ in Fällen von Persistenz des Wolff'schen Ganges an dem cervicalen Abschnitt desselben gefunden und gewiss mit Recht als den Samenbläschen homolog aufgefasst worden. Die Einlagerung dieser Gebilde in den Hauptstamm der seitlichen Längsmuskulatur der Cervix legt uns die Vermuthung nahe, dass auch diese — ebenso wie wir es für einen Theil der Längsbündel in der Seitenwand des Corpus wahrscheinlich gemacht haben, in der Bahn des Wolff'schen Ganges und z. Th. wenigstens, aus der ursprünglichen Wandanlage desselben entsteht. — Nach Rieder besitzt der persistirende Gang eine vorwiegend aus Längsbündeln zusammengesetzte, von der umgebenden Uterusmuskulatur gesonderte Muskulatur. In einer Anzahl von Fällen fand er — bei Foeten, Neugeborenen sowie bei jüngeren und älteren erwachsenen Personen zwar keinen offenen Gang, aber entsprechend seinem Verlaufe einen von der Umgebung scharf abgesetzten Muskelstrang von geringer Dicke. Dieser Befund würde zwar in gewissem Gegensatze zu unserer Annahme einer ausgiebigen Muskelproduktion aus der Anlage des Ganges stehen — zumal in der Mehrzahl der Fälle dieser Strang nur einseitig beobachtet wurde —, jedoch liesse sich wohl denken, dass innerhalb eines breiteren von dem Gang abstammenden Muskellagers der centrale Antheil des obliterirten Ganges gelegentlich sich von der übrigen mit dem Uterus fortgewachsenen Muskelmasse gleicher Herkunft absondern und gesondert erhalten könne.

In der Höhe des oberen Isthmuseinganges und des mittleren Retractorenansatzes, aber auch noch etwas höher und tiefer kreuzen und verflechten sich z. Th. aus der Subserosa des Corpus herab — und in der äusseren Längsschicht der Cervix heraufsteigende Balken und aus diesem Geflechte ziehen Bündel theils schräg abwärts und auch gerade nach innen gegen die Höhle hin, theils wieder aufwärts in die subseröse Muskulatur des unteren Corpusabschnittes.

1) Ueber die Gartner'schen Canäle beim menschlichen Weibe. Virch. Arch. Bd. 96.

Die breite, im Corpus bis an das Lager der gröberen Wandgefäße sich erstreckende Schicht der transversalen Commissurenbalken verzüngt sich zunächst entsprechend der Dickenabnahme der ganzen Wand mit Annäherung an den Isthmus. Im Bereiche des letzteren erfolgt eine weitere Einengung dieser Lage durch die mächtige Entwicklung der submukösen Längsschicht. Gleichzeitig werden die Bündelconturen weniger scharf und die Querschnitte kleiner. In dieser Form erstreckt sich die aus dem Corpus kommende Ringmusculatur, je weiter nach unten, um so stärker von Längsbalken durchsetzt, innerhalb des mittleren Wandgebietes bis in den unteren Cervixabschnitt hinein. Ein unmittelbarer Anschluss an die innere durchflochtene, aber doch vorwiegend circumläre Muskelschicht des Collum findet, soweit wir sehen können, nicht statt. In der mittleren Wandschicht der Cervix kreuzen sich nun zwei Richtungen der cervicalen Längsmuskulatur. Aus der letzteren weiter unten abzweigende Bündel verlaufen vorwiegend im Bogen schräg auf- und einwärts, während aus dem Geflecht in der Höhe des Retractorenansatzes und seiner Umgebung Längszüge in entgegengesetztem Verlaufe schräg nach innen und unten gehen. Aus beiden Richtungen gehen aber schliesslich radiäre, zur Schleimhautgrenze ziehende Bündel hervor, welche in die oben erwähnte plexusartige submuköse Muskellage eintauchen.

Letztere besteht aus z. Th. sich kreuzenden, z. Th. in mehreren Lagen über einander geschichteten Längsbalken, welche Ringbündel zwischen sich fassen. Die eintretenden Radiärbündel vereinigen sich mit den Längsbalken oder nehmen, hier und da breitere Ringbündel schleuderförmig umfassend, an deren innerer Seite Längsrichtung an. In die Plicaeästämme beider Cervixwände schiebt sich diese Muskulatur weit über die Basallinie derselben als breite Leiste ein. Diese besteht fast ganz aus Longitudinalmuskulatur.

Betrachten wir Querschnitte aus dem oberen und mittleren Cervixabschnitte, so ergibt sich mit Ausnahme einer peripheren Schicht doch ein erhebliches Ueberwiegen kreisförmiger Muskulatur. In der ganzen Breite fast des Muskelcylinders schichten sich Muskelringe über einander, während die Längsmuskulatur nur in Gestalt allerdings z. Th. breiter, aber doch isolirter, meist stark abgeplatteter Bündel, vielleicht mit Ausnahme des unteren Cervixdrittels, nirgends als zusammenhängende Lamellen, zwischen die Ringbündel eingeschoben sind.

In der vorderen Cervixwand findet sich im Wesentlichen die gleiche Anordnung der Muskulatur wie hinten. Auch hier kreuzen sich auf- und absteigende Längsbündel der peripheren Schicht in der Höhe des Isthmus und gehen, gleich wie in der hinteren Wand, theils aus dieser Kreuzung, theils unmittelbar aus der äusseren Längsschicht in der ganzen Höhe der Cervix radiär zur Schleimhaut verlaufende Bündel hervor. Eine so starke Geflechtbildung, wie hinten in der Höhe des Retractorenansatzes, finden wir vorn nicht.

Von den aus der Längsmuskulatur der Scheide kommenden Bündeln an der Peripherie der vorderen Cervixwand sondert die äusserste Lage sich zu einem halb selbstständigen Muskelblatte, welches mit dem Peritoneum der vorderen Umschlagsfalte sich auf die Blase umschlägt. Es verläuft oben durch Einschiebung lockeren Bindegewebes deutlicher von der übrigen Muskulatur geschieden als in der Nähe des Scheidenansatzes, noch über den Grund der vorderen Umschlagsfalte an der vorderen Uteruswand hinauf bis zu der Stelle, wo die durch nach unten anschwellende seröse Quermuskulatur vermittelte feste Verbindung des Peritoneum mit der Uteruswand aufhört. Von hier biegt dies Blatt hakenförmig um, zieht, rasch an Dicke abnehmend und mit dem verschiebbaren Peritoneum auf dem Uterus nur durch eine schmale Schicht lockeren Bindegewebes vereinigt, unter dem Grunde der vorderen Umschlagsfalte fort, um schliesslich, auf eine schmale Bündelreihe reducirt, unter das Blasenperitoneum zu gelangen.

Dieses verschiedentlich beschriebene, in seinen seitlichen Abschnitten von den älteren Autoren als Ligamentum vesico-uterinum benannte Blatt ist auch zweifellos identisch mit dem mehrfach, zuletzt noch von Nagel¹⁾ erwähnten vorderen Blatte des visceralen Fortsatzes der Fascia pelvis. Histologisch erscheint dieses Blatt aber in enger Zugehörigkeit zu Scheidengewölbe und Uterus und rein muskulös. Der Raum zwischen dem nach unten vorn umbiegenden Schenkel und dem aufsteigenden Theil des Blattes, sowie zwischen letzterem und der hinteren Blasenwand ist nur von ganz weitmaschigem, unten z. Th. Fettträubchen einschliessendem Zellgewebe eingenommen.

In verhältnissmässig einfacher Weise ordnet sich die Muskulatur im unteren Cervixabschnitt, und zwar ist die Anordnung

1) Dieses Archiv. Bd. 53. H. 3.

so, dass die Vaginalportion ganz deutlich als eine Duplicatur aus den sich begegnenden Endabschnitten der Cervix- und Vaginalwand sich herausstellt, eine Auffassung, die Lott¹⁾ mit wenig stichhaltigen Gründen ablehnt, während ihre Richtigkeit auch aus den von uns gegebenen entwicklungsgeschichtlichen Nachweisen augenfällig hervortritt.

Der Anschluss der Cervix- an die Vaginalmuskulatur stellt sich im Sagittalschnitte in der Weise dar, dass zunächst die breite submuköse Cervixmuskellage der äusseren Durchschnittscontur der Muttermundslippen folgend, über den freien Rand derselben sich fortsetzt und hier sich mit der inneren Circulärmuskulatur des Scheidengewölbes, die an der Aussenseite der Portio herabsteigt, vereinigt (Fig. 12, Taf. XX). Die von der Scheide kommenden Ringbündel haben bald gleichen, vielfach auch, wenigstens näher dem freien Rande der Muttermundslippe, geringeren Umfang als die correspondirenden Bündel der submukösen Cervixschicht.

In den an der Basis der Portio vaginalis breiten Zwischenraum zwischen der vaginalen und cervicalen Muskelplatte schiebt sich von hinten oben her ein lockeres, von Längsspalten durchsetztes Gewebe ein. Diese Zwischenlage (Fig. 12), welche mit der von Bayer als unteres Faserdreieck beschriebenen Figur im sagittalen Durchschnittsbilde der Cervix identisch sein dürfte, lässt sich an Sagittalschnitten gehärteter Uteri meist leicht mit blossem Auge an ihrer im Vergleich zu der äusseren und inneren Schicht lockeren Beschaffenheit erkennen. Noch deutlicher wird sie, wenn man die Wand des vorderen und hinteren Scheidengewölbes etwas nach aussen wegzieht und dadurch die Maschenräume der Zwischenschicht zum Klaffen bringt.

Mikroskopisch zeigt sich diese Lage aus schmalen, bindegewebsreichen Muskellamellen zusammengesetzt, zwischen welchen, wie bemerkt, zahlreiche Längsspalten und daneben verhältnissmässig grobe, in die Portio hineinziehende Gefässe, namentlich Arterien, auffallen (Fig. 12). Diese kommen theils aus unteren, stark abwärts verlaufenden Aesten der Cervixwand, theils aus gröberen Gefässen des Scheidengewölbes, welche oberhalb dessen Ansatzes an die Vaginalportion nach der Spitze der letzteren hin umbiegen.

1) Anatomie und Physiologie der Cervix uteri. Erlangen 1872. S. 22.

Die einzelnen Lamellen sind abwechselnd aus schwächtigen Ring- und Längsbündeln zusammengesetzt. Dies ergibt sich besonders deutlich aus der Betrachtung in entsprechender Höhe angelegter Querschnitte.

Die Längsbündel der Zwischenschicht entwickeln sich hauptsächlich aus der peripheren Längsmuskulatur oberhalb der Scheidengewölbe, indem aus der inneren Lage derselben Bündel nach dem Cavum zu abbiegen und von der Stelle ihrer Abzweigung an sofort abwärts zu den Muttermundslippen hin verlaufen. Mehr in der Mitte und nach der Cervixschleimhautseite hin innerhalb der Zwischenschicht gelegene Längsbündel entstammen dem mittleren und äusseren Wandgebiete der oberen Cervixzone. Von diesen tritt ein nicht geringer Theil noch in die submuköse Muskelschicht ein, welche den unteren Theil des Cervicalcanales umfasst, ein anderer Theil verläuft zu der Fortsetzung dieser Schicht innerhalb der Muttermundslippe selbst und ruft an dieser die gleiche plexusartige Anordnung hervor. Die unter der äusseren Fläche der Vaginalportion gelegene Muskelschicht wird höchstens noch von einigen abirrenden Ausläufern der Längsbündelmasse durchzogen und ist fast rein circular, ebenso wie die unmittelbar anschliessende innere Muskelage des Scheidengewölbes.

Die Muskelanordnung ist in der hinteren Muttermundslippe genau wie an der vorderen, nur findet man hier häufiger am freien Rande, an dem hinten die beiden Lippenflächen meist unter spitzerem Winkel zusammentreffen, die in beiden Lamellen abwärts ziehende submuköse Bündelschicht auf kurzer Strecke unterbrochen. — Die Bündel der Mittelschicht laufen in diesem Falle unmittelbar in das subepitheliale Bindegewebslager des Lippenrandes aus.

Die Erklärung für das Phänomen des Verstreichens der Muttermundslippen unter der Geburt, ebenso wie für die starke Verziehung des äusseren Wundrandes nach den Scheidengewölben hin, welche man bei keilförmigen Excisionen aus der Portio beobachtet, findet Dührssen¹⁾ in dem von ihm geführten Nachweise eines reichlicheren Gehaltes von elastischen Fasern in der subepithelialen Schicht der äusseren Portiolamelle sowie des Scheidengewölbes. Wir glauben, dass beide Erscheinungen viel eher sich aus der oben geschilderten Einrichtung der Muskulatur im unteren Cervixabschnitte verstehen lassen. Die mechanischen Wirkungen einerseits der Anspannung,

1) Dieses Archiv. Bd. 41. S. 259.

welche die knieförmig in die Substanz der Portio einspringende äussere Längsmuskulatur in der ersten Geburtsperiode erleidet, andererseits der Trennung ihres Zusammenhanges durch eine schräg nach innen oben vordringende Schnittführung, liegen so auf der Hand, zumal bei gleichzeitiger Berücksichtigung des innigen Zusammenhanges zwischen der Scheiden- und Cervixlängsmuskulatur, dass eine nähere Begründung unserer Behauptung gewiss überflüssig ist.

Ein kurzer Rückblick auf den Verlauf der muskulären Entwicklung im unteren Cervixgebiete zeigt uns die fertigen Structureinrichtungen bereits in sehr früher Periode vorbereitet. Zu einer Zeit, wo soeben erst die späteren Conturen der Muttermundslippen durch Einwuchern des noch unausgehöhlten Scheidenepithelstranges in das unterliegende Stroma umrissen sind, sehen wir schon deutlich das Uebergreifen einer primitiven Längsmuskulatur auf die Cervixwand und das Einstrahlen von Gewebe aus der Peripherie der Cervixwand in den winkligen Umriss der späteren Muttermundslippen als Grundlage der erst später sich weiter ausbildenden muskel- und gefässführenden Zwischenschicht der ersteren (Fig. 1).

Auf einer folgenden Stufe beobachteten wir, wie ein dickes, aus der mittlerweile ausgebildeten Ringmuskulatur des Scheidengewölbes hervorgehendes, von Längsbündeln gleicher Herkunft meridional durchsetztes ringförmiges Muskellager sich über dem Scheidengewölbe aufthürmt, das hoch in die Cervixwand eingreift und das untere Ende des Cervicalcanales mit zugehöriger autochtoner Muskulatur als kurzen dünnen Zapfen umfasst. (Ende 5. und 6. Monats cf. Fig. 2.) Die Muttermundslippen gehören zu dieser Zeit ganz zur Scheide, erscheinen als zwei breite und hohe mit secundären Leisten besetzte Papillen derselben; das Scheidenepithel erstreckt sich auch innen bis zur Höhe ihrer Basis.

Dann bildet sich, namentlich von der Geburt an, allmählich das supravaginale Ringlager zurück, in Folge wovon die charakteristische untere Cervixanschwellung des fötalen Uterus zurückgeht; die innere, aus cervicaler Schleimhaut mit anschliessender Muskelschicht bestehende Lamelle wächst stärker abwärts nach dem äusseren Muttermunde hin und aus der supravaginalen Ringschicht wird eine verhältnissmässig schmale Lage, welche die innere vaginale Circulärmuskulatur über dem Scheidengewölbe hinweg in die äussere vaginale Lamelle der Portio fortsetzt. Zwischen beide

Lamellen schiebt sich eine breitere bindegewebsreichere, Ring- und Längsmuskulatur und grössere Gefässe führende Lage, welche aus den äusseren und oberen Abschnitten der Cervixwand stammt, bis an den Rand der Muttermundslippen ein.

Das Abwärtsrücken der Epithelgrenze im unteren Cervicalcanal, das verschieden früh und in verschieden grosser Ausdehnung erfolgt, erklären wir mit einer Ungleichheit des Wachsthums an der vaginalen und cervicalen Lamelle der Portio im Laufe der oben noch einmal kurz skizzirten Entwicklung. Die erstere bleibt, wie wir sehen, regelmässig zurück, geschieht dies in das Gewöhnliche übertreffendem Maasse, so ergiebt sich die als angeborenes Ektropium bezeichnete Formvariante der Portio vaginalis, die in der That nicht selten schon am älteren fötalen Uterus, oft nur auf eine Lippe beschränkt, zur Beobachtung kommt.

Die Gefässe des geschlechtsreifen Uterus.

Im Laufe unserer Untersuchungen hatten wir vielfach Anlass, uns mit dem uterinen Gefässsystem, speciell in seinen Beziehungen zur Muskulatur, zu befassen. Wir stiessen dabei verschiedentlich auf Befunde, welche in der bereits vorliegenden Litteratur gar nicht oder zu wenig berücksichtigt worden sind und nehmen daraus Anlass, diesem Gegenstande einen besonderen Abschnitt zu widmen.

Unsere Kenntniss von der allgemeinen Anordnung des uterinen Gefässbaumes verdanken wir Hyrtl¹⁾, dessen Arbeit in dankenswerther Weise durch eine neuerliche Veröffentlichung Nagel's²⁾ ergänzt worden ist. Jedoch findet sich bei Hyrtl eine nur kurze und nicht zutreffende Angabe über den Verlauf der Gefässe in der inneren Muskelschicht, während Nagel diese, um sein Präparat zu schonen, nicht verfolgt hat und deshalb auf ihren Verlauf nicht weiter eingeht.

Bei Gelegenheit des letzten Gynäkologencongresses (Leipzig 1897) hatte der eine von uns (Werth) Gelegenheit, das von Nagel publicirte Injectionspräparat von einem frisch entbundenen Uterus, an welchem mit bewundernswerther Geduld und Geschicklichkeit sämmtliche makroskopisch darstellbaren Aeste der äusseren und mittleren Wandschicht herauspräparirt waren unter Anleitung des Autors selbst näher zu studiren. An dem Objecte selbst liess sich

1) Die Corrosionsanatomie und ihre Ergebnisse. Wien 1873.

2) Dieses Archiv. Bd. 53. H. 3.

noch deutlicher als an der sonst vortrefflichen Reproduction der Vorder- und Rückansicht in diesem Archiv¹⁾ eine Anordnung der Hauptgefäße wahrnehmen, wie wir sie im 2. Abschnitt als schon dem jungen Fötaluterus eigenthümlich beschrieben haben (cf. S. 344).

Das Besondere dieser Anordnung, welche Nagel seiner mündlichen Angabe nach bis dahin nicht beachtet hatte, besteht darin, dass die von den gröberen Arterienästen in der Muscularis vorn und hinten beschriebenen Bögen, im oberen und mittleren Theil des Corpus uteri in schräg nach dem Fundus aufsteigenden, annähernd zu der nach unten innen verlängerten Hornaxe senkrechten Ebenen liegen.

Namentlich an der an Ringästen reicheren Hinterwand fallen ferner in regelmässigen Abständen liegende, genau quergerichtete Gefäße auf, welche die schräg aufsteigenden Ringäste mit einander in Verbindung setzen. Letztere selbst schlagen im unteren Theil des Corpus und im Collum eine transversale Richtung ein.

Die Anordnung des uterinen Gefässgerüsts ist leicht zu verstehen, wenn man den Ursprung des Uterus aus zwei nur mit ihren unteren Schenkeln parallel gelagerten und verschmelzenden Schlauchabschnitten von anfänglich überall nahezu gleicher Grösse des Querschnitts in Betracht zieht. Die Gefässverhältnisse sind auch ganz ähnlich wie am Darm. Die Uterina bildet mit der Spermatica einen Gefässbogen wie etwa die A. colica dextra und sinistra unter dem Quercolon ihn bilden, und ähnlich wie dort gehen von dem unter dem Mesenterial- (Lig. latum) - Ansatz die Hauptäste, das versorgte Rohr in ziemlich regelmässiger Weise segmentirend, senkrecht in dessen Wand hinein.

Nach der zuerst von v. Hoffmann²⁾ scharf betonten, durch unsere Untersuchungen bestätigten Anschauung entsteht das Corpus uteri aus den transversal liegenden cranialen Schenkeln der zum Uterusvaginalcanal werdenden Müller'schen Gangbögen in der Weise, dass diese an der knieförmigen Umbiegungsstelle verschmelzend, sich von der Tubenmündung an trichterförmig erweitern. In der sagittalen Halbirungslinie des Fundus berühren sich die Grundkreise der beiden trichterförmigen Seitenstücke.

1) l. c. Tafel XVIII u. XIX.

2) Morphologische Untersuchungen über die Muskulatur des Gebärmutterkörpers. Zeitschr. f. Geburt. u. Frauenkrankh.

Dieser Anschauung entsprechend lassen die im Bereiche des Corpus seitlich in die Wand eindringenden Gefässbögen eine weitere Spannung und nach dem Fundus hin steilere Richtung erkennen. Ebenso ferner wie die muskulösen Tubenringe in der Mitte des Corpus durch quere Commissuren in Verbindung treten, vereinigen sich auch die von den Seiten her das Corpus umgreifenden Gefässringe im mittleren Theile durch Queranastomosen und ferner, als weitere Analogie im Bau des Gefäss- und Muskelgerüsts entwickeln sich aus den Muskel- wie aus den Gefässringen und ihren queren Verbindungen reichlich centripetale, gegen die Uterushöhle gerichtete Abzweigungen (s. u.).

Dass die Hauptrichtungen in dem Muskel- und Gefässnetz des Uterus übereinstimmen ist natürlich und beweist durchaus nicht eine genetische Abhängigkeit des einen Wandelementes vom andern. Dass eine solche nicht besteht, haben wir im 3. Abschnitt näher dargelegt (S. 349 u. flgd.) und bitten daselbst unsere sich gegen Rösger wendende Beweisführung nachzulesen.

Während die oberflächlicher in der subserösen Schicht liegenden arteriellen Verzweigungen ein weitmaschiges Netz bilden (Hyrtl, Nagel), in dem bestimmte Richtungen nicht vorherrschen, besitzen die Gefässe der gesammten inneren Muskelschicht eine durchaus typische und von der oberflächlichen und mittleren Gefässausbreitung in der Muskelwand völlig abweichende Anordnung.

Von Strecke zu Strecke gehen in annähernd regelmässigen Abständen in der Längs- und Querrichtung aus den halbringförmigen Hauptästen arterielle Aeste ab, welche bei starker Schlingelung resp. spiraliger Drehung doch der Hauptrichtung nach in gestrecktem Zuge durch die innere Muskelschicht hindurch annähernd senkrecht zur Schleimhautgrenze verlaufen. Im oberen und mittleren Corpusabschnitt ziehen diese Gefässe meist von aussen oben nach unten innen, und umgekehrt eine Folge der zur langen Uterusaxe schräg geneigten Stellung der Hauptgefässbögen.

Die Radiäräste finden sich im ganzen Umkreise der Uterushöhle, auch am Fundus und in den seitlichen Gebieten. Ein gutes Bild von ihrem Verhalten an letzterer Stelle giebt die Abbildung eines Frontalschnittes des reifen Uterus auf Fig. 13. Es gehen hier die Radiäräste z. Th. schon von den Wurzeln der in die mittlere Wandschicht sich einsenkenden halbringförmigen Stämme ab. (S. auch Fig. 14.)

Wir haben behufs Untersuchung des Gefässverhaltens eine

Reihe von reifen Uteris mit bald mehr, bald weniger befriedigendem Erfolge injicirt. Auch im ersteren Falle zeigten sich die Radiärarterien meist nur schwach, z. Th. gar nicht gefüllt, ein Verhalten, das wohl in den besonders grossen Widerständen innerhalb der tieferen Muskelschichten begründet ist. Uebrigens hebt das van Gieson'sche Färbungsverfahren die Arterien so scharf aus der umgebenden Muskulatur und Binde substanz heraus, dass es zu ihrem Studium kaum noch des künstlichen Injectionsverfahrens bedarf.

Die Radiärarterien verlaufen theils ungetheilt von ihrem Ursprung aus den Ringarterien bis nahe an die Schleimhaut heran, oder sie entspringen mit einem kürzeren dicken Stamme, der sich bald wieder spaltet (cf. Fig. 13, Taf. XX). Meist geben sie nur kleinere Seitenäste an die Muskelbündel, welche sie durchsetzen, ab und besitzen noch dicht vor der Schleimhautmuskulgrenze ein verhältnissmässig grosses Caliber. Zum Theil treten sie noch als starke Aeste in die Schleimhaut ein und durchmessen diese bis nahe an die Oberfläche, zum Theil zerfallen sie, kurz bevor sie die Schleimhaut erreichen, in eine Anzahl kleinerer Zweige, welche gleichfalls senkrecht in die Schleimhaut weiter verlaufen.

Das Eigenthümliche und Bemerkenswerthe in dem geschilderten Verhalten besteht unseres Erachtens darin, dass innerhalb der ganzen primären Muskelmasse, welche nach unseren früheren Angaben bis zur Hälfte und mehr der ganzen Wanddicke ausmacht, die Richtung der Hauptgefässe senkrecht zu der in der mittleren und äusseren Wandschicht steht und dass diese Gefässe überall mit der Hauptrichtung der Muskelfaserung innerhalb des von ihnen durchsetzten breiten Wandgebietes sich kreuzen.

Es liegt nahe, diese Einrichtung auch unter dem Gesichtspunkte physiologischer Zweckbestimmung zu betrachten und an einen regulatorischen Einfluss besonders der breiten inneren Querbündelschicht auf den Füllungszustand der Schleimhautgefässe zu denken. Vielleicht macht ein derartiger Einfluss bei der Menstruation sich geltend, ferner dürfte ein solcher für die provisorische Blutstillung post partum in Betracht zu ziehen sein.

Solche Beziehungen liegen um so näher, als auch die Venen im Wesentlichen die gleiche räumliche Anordnung erkennen lassen. Es zeigt sich dies sehr deutlich an dem Uterus eines 16 jährigen Mädchens, dessen Injection besonders gut ausgefallen und der im

Gegensätze zu den Arterien die Venen fast durchgehends stark gefüllt zeigt (Fig. 14).

Uebrigens finden sich innerhalb des Verlaufes der Radiärvenen doch mehrfach starke Erweiterungen, welche der Einmündung größerer anderen Richtungen folgender intermusculärer Venen entsprechen. Auch sieht man gelegentlich, z. Th. nahe der Schleimhautgrenze, mehr längsverlaufende Venen eingeschaltet, welche von aussen radiär eintretende Aeste aufnehmen und in der gleichen Richtung Zweige zur Schleimhaut ausschicken.

Die den Verlauf der primitiven Ringbündel kreuzenden Radiärgefäße sind uns bereits bei den frühesten Entwicklungsstufen der Uterusmuskulatur begegnet. Mit besonderer Deutlichkeit und in starker Entwicklung waren sie am Uterus des Neugeborenen wahrzunehmen. Auch hatten wir dort und im weiteren Fortgange unserer Untersuchung mehrfach Anlass uns des Anhaltes zu bedienen, welche die Art der Gefässvertheilung in der Uteruswand für die Grenzbestimmung zwischen primärer und secundärer (Gefässschicht — und subseröser) Muskulatur gewährt. Da erstere sich einwärts von den größeren die Wand ringförmig durchziehenden Aesten des Uterina entwickelt, so muss ihr Bereich mit dem der Radiäräste zusammenfallen, welche sich von den Ringgefässen abzweigen.

Die nähere Beziehung der Wandgefäße zur Muskulatur haben wir bereits mehrfach berührt. Zusammenfassend möchten wir darüber noch Folgendes anführen. Am geschlechtsreifen Uterus besitzen die größeren Venenäste eine besondere muskulöse Wand, deren Anfänge wir in der späteren Foetalzeit am Uterus beobachten konnten (S. 368). Die Muscularis unterscheidet sich von der der Arterien neben ihrer geringeren Mächtigkeit durch den vorwiegend längsgerichteten der Gefässaxe parallelen Lauf ihrer Bündel. Am reifen Uterus findet sich nach innen davon unter dem Endothel eine schmale Ringschicht. Die Muscularis der größeren Venen entwickelt sich, wie wir sahen aus der ursprünglich bindegewebigen Wand, indem aus den Bindegewebszellen Muskelzellen werden und diese allmähig sich vermehrend das Fibrillennetz erfüllen. Noch beim Kinde ist die Uteruswand bindegewebig muskulös. Die Muskulatur der Venenwand schliesst sich nach der Art und Zeit ihrer Entstehung eng an die Entwicklung der subserösen Muskulatur im Uterus und Lig. lat. an, ist secundäre Muskulatur, wäh-

rend die der Arterien noch der des Archimyotrium etwas vorausgeht (s. S. 338) und diesem an die Seite zu stellen ist.

An die Muscularis schliesst sich aussen eine bindegewebige Hülle, in welche schmale Längsbündel in lockerer Vertheilung eingelassen sind. An der Peripherie beobachtet man an den gröberen Venenästen hier und da Lymphspalten, durch welche der das Gefäss umschliessende bindegewebig-muskulöse Balken sich gegen die umgebende Muskulatur dann schärfer abgrenzt.

Die gröberen Arterien liegen ebenfalls in einem Bindegewebsmantel, in welchem regelmässige perivaskuläre Lymphräume erkennbar sind. Schon hierdurch und durch die grössere Breite und dichtere Beschaffenheit des adventitiellen Bindegewebes erscheinen auch noch die weniger groben Radiäräste der Arterien schärfer von der muskulösen Umgebung abgehoben. Nur die stärkeren Arterien in der äusseren und mittleren Schicht der Muscularis enthalten lockere Längsmuskulatur in der Adventitia.

Die weniger groben Venenverzweigungen besitzen nur eine ganz schmale, vielfach gar keine eigene Wandung.

Das Gefässrohr erscheint oft nur als ein von der zarten Bindegewebshülle angrenzender Muskelbündel eingefasster Hohlraum.

Von der oben beschriebenen selbständiger Gefässmuskulatur, welche ein Bestandtheil der eigentlichen Gefässwand einschliesslich der Adventitia ist, haben wir die im reifen Uterus stark vertretene Begleitmuskulatur zu unterscheiden. Dass die für Versorgung der Muskelbalken bestimmten Gefässe eine mit diesen übereinstimmende Richtung haben ist selbstverständlich und dieses Verhalten hier nicht gemeint.

Im Gegensatz hierzu verstehen wir unter Begleitmuskulatur eine Art von Bündeln, welche Gefässen anliegen, an deren Hauptverästlungsgebiet sie keinen Antheil haben.

Solche Begleitbündeln treten, soweit wir sehen können erst einwärts von der Abzweigung der Radiärgefässe aus der mittleren Lage der Hauptgefässe auf. Sie folgen den Gefässen bis zu ihrem Eintritt in die Mucosa und umfassen sie meistens nicht als ringsum geschlossener Balken, sondern liegen ihnen gewöhnlich nur als compacte Balken seitlich an. Diese Begleitbündel sind identisch mit den oben näher beschriebenen Radiärmuskeln, welche, wie dort nachgewiesen, aus primordiales Ring- und queren Commissurenbalken hervorgehen. Nur ein Theil dieser Bündel schliesst sich in der besprochenen Weise der Bahn der Radiärgefässe an. Feinere Ab-

zweigungen von ihnen folgen hier und da auch den seitlich im Verlauf der Gefäße durch die primordiale Muskelschicht von diesen abgehenden Aesten und durchspinnen mit ihnen als ganz zarte Zellbänder das Zwischenbindegewebe der Muskulatur. Ein nicht geringer Theil der in die submuköse Längsschicht einstrahlenden Radiärbündel findet sich ohne die Begleitung wenigstens anderer als capillarer Gefäße.

Die Radiärmuskulatur folgt eben nur den gleichen Bahnen, welche die Gefäße der primordialen Muskulatur beschreiben, gehört aber genetisch zu letzterer, nicht zu den Gefäßen.

Die Gefäße der Uterusschleimhaut.

Nur an einem Uterus, dessen wir bereits oben erwähnten, dem eines 16jährigen Mädchen ist uns die Injection auch der Schleimhautgefäße leidlich gut gelungen. Der Uterus war noch etwas schwächlich (Sagittaldurchmesser in der Mitte des Corpus am gehärteten Organe 1,5 cm), die subseröse Muskelschicht noch etwas dünn — übrigens die Muscularis und die Mucosa ziemlich gut entwickelt (letztere 0,8—0,9 mm dick), im Stroma der letzteren bis dicht unter dem Epithel auffällig viel fibrilläres Bindegewebe.

Bei der Injection sind wir in der von Leopold empfohlenen Weise vorgegangen¹⁾. Leopold hebt in der citirten Arbeit die einer guten Injection der Gefäße des nicht schwangeren oder puerperalen Uterus sich entgegenstellenden Schwierigkeiten hervor.

In seiner späteren Menstruationsarbeit sagt er: „Hier fehlen vor Allem noch Injectionspräparate, welche über die viel zu wenig berücksichtigten Gefäßverhältnisse der Schleimhaut interessante Aufschlüsse versprechen²⁾.“ Leopold's Injectionsversuche scheinen demnach kein befriedigendes Ergebniss gehabt zu haben. Die Lücke in unserem Wissen, auf welche er so treffend hinweist, besteht auch heute noch, die neuesten Handbücher der Anatomie oder sonstigen Bearbeitungen der Anatomie des Uterus thun der Schleimhautgefäße keine oder nur ganz flüchtige Erwähnung. Etwas mehr darüber findet man noch bei älteren Autoren. So giebt Farre³⁾ folgende Beschreibung: The arrangement of the capillary

1) Die Lymphgefäße des normalen, nicht schwangeren Uterus. Dieses Archiv. Bd. VI.

2) Dieses Archiv. Bd. XI. S. 136.

3) The Cyclopaedia of Anatomy and Physiology. Vol. V. p. 637. London 1859.

vessels of the uterine mucous membrane is peculiar and characteristic. The capillaries, which are of large size, usually descend between the canals of the uterine glands, giving to them a few small branches in their course. Having reached the surface of the mucous membrane they spread out into a meshwork of round, oval and hexagonal spaces, in the centre of each of which may be usually observed the orifice of a uterine gland. In many places however, the small vessels furnishing the capillaries of the mucous membrane may be seen in injected preparations, lying, close beneath the surface with which they run parallel, and if the veins have been filled, one or two principal ones may be noticed on each half of the median line, running in the longitudinal direction, and communicating by short branches with the capillaries just mentioned, from which the blood is thus conveyed away through the muscular walls to the larger veins.

Luschka¹⁾ bildet das oberflächliche Capillarnetz ab mit horizontal liegenden gröberen Sammelröhren inner- und unterhalb des Netzes. Nach ihm „breitet sich zwischen den Drüsen ein unregelmässiges Capillarnetz aus, welches gegen die freie Oberfläche in die Venenanfänge übergeht, die hier z. Th. schon eine die Grösse von gewöhnlichen Haargefässen bedeutend überschreitende Dicke besitzen.“

Krause²⁾ sagt, die Endäste vertheilen sich mit Capillaren an die Schleimhaut, welche sich zu den Drüsen ähnlich wie die des Magens verhalten. Jedoch besteht ein Unterschied darin, dass die regelmässige Anordnung polygonaler Capillargefässmaschen nahe der Oberfläche durch stärkere venöse Zweige unterbrochen wird, die sich ebenfalls parallel der letzteren erstrecken.

Ferner findet sich noch Einiges über die Anordnung der Schleimhautgefässe in Leopold's bereits erwähnter Menstruationsarbeit³⁾; bei Gelegenheit der Wiedergabe von Befunden an der Schleimhaut während und nach der Menstruation: „In der Tiefe und den mittleren Schleimhautschichten liegen stärkere und feinere spiralige Arterien, die nach der Höhe der Schleimhaut aufsteigen. Hier münden sie meist senkrecht in die bekannten Gefässnetze ein,

1) Anatomie des Menschen. Bd. II. Abthl. 2. S. 370. Tübingen 1864.

2) Allgemeine und mikroskopische Anatomie. S. 288. Hannover 1876.

3) Studien über die Uterusschleimhaut während Menstruation etc. Dieses Archiv. Bd. XI.

welche meist dicht unter der Oberfläche eingebettet sind. Oft liegen die Gefässnetze zweifach übereinander und bestehen aus erweiterten Capillaren. . . .

Im auffälligen Contraste zu der Häufigkeit der Arterien und Capillaren stehen die Venen. Immer sind nur wenige aufzufinden und laufen sie dann meist senkrecht nach der Muskulatur hin (1 Tag der Menstruation, S. 117), ferner „die gewundenen Arterien steigen zu dem Capillarnetze auf, das noch strotzende Gefässe zeigt, die stellenweise in 2 bis 3 Schichten übereinanderliegen. Von diesen kolossalen Capillaren, welche in der Regel zwischen je 2 Drüsen gruppenweise angeordnet sind, erstrecken sich einzelne bis in die Mitte der Schleimhaut und gehen dann in eine dicke Vene über, die oft gradlinig 1—2 mm weit in die Muscularis verfolgt werden kann“ (S. 126).

Für unsere Untersuchungen an dem oben erwähnten gut injicirten Uterus haben wir nur Sagittalschnitte benutzt. Es fehlen uns deshalb namentlich Flächenansichten von dem subepithelialen Capillarnetz und seinen Sammelvenen. Jedoch ist ja gerade dieser Theil des Schleimhautgefässsystems, wie auch aus den vorstehenden Citaten hervorgeht, am Besten bekannt. Auf dem Sagittalschnitt (Fig. 15 und 16) erscheint das oberflächliche Capillarnetz nur in einigen Längs- und Querschnitten dem Epithel nahe liegender Haargefässe. Die Capillargefässe der tieferen Schicht sind nicht überall gleichmässig gefüllt. Auch soweit sie es sind, zeigt sich, dass sie ziemlich weitmaschige Netze um die Drüsen herum und in den Zwischenräumen zwischen ihnen bilden. Sehr gut und ziemlich gleichmässig sind die Venen gefüllt in der Schleimhaut und auch ihre Fortsetzungen in der angrenzenden Muscularis. — Ein Blick auf unser Präparat genügt, das von Leopold — allerdings nur unter Vorbehalt — angenommene Missverhältniss zwischen zu- und abführenden Gefässen in der Schleimhaut als nicht vorhanden zu erweisen.

Im Gegentheil zeigen sich uns die Vorrichtungen für die Entleerung der Capillarbahnen in der Schleimhaut so ausgiebiger Art, dass eine Stauung in diesen, so lange die Strömung innerhalb der gröberen durch die Muscularis ziehenden venösen Canäle frei ist, völlig ausgeschlossen erscheint. In erster Linie fallen einzelne auch von Leopold erwähnte ansehnliche Stämme auf, welche gestreckt in die subepitheliale Schleimhautschicht hinaufziehen. Einen solchen Stamm zeigt unsere Figur 15. Das 75 μ im Lichten

messende Gefäss giebt nur dicht oberhalb der unteren Schleimhautgrenze einzelne Seitennähte ab, läuft dann grade hinauf, fast unverjüngt, bis dicht unter das Epithel. Es scheint, dass diese breiten Emissarien in erster Linie für die Entleerung des subepithelialen Capillarnetzes bestimmt sind. Etwas schmalere Venen durchziehen die Schleimhaut gleichfalls in senkrechter Richtung und in kürzeren Abständen, die etwa von 0,25—0,5 mm schwanken. Diese liegen gleichfalls in geringer Entfernung (0,15 mm und weniger) von dem Epithelsaum in die Fläche um. Diese parallel der Oberfläche sich verzweigenden, z. Th. wie es scheint, Arcaden bildenden oberen Ausläufer der Schleimhautvenen finden wir u. A. bei Farre beschrieben (s. oben) und bei Luschka bildlich dargestellt. Kürzere Segmente derselben lässt die Figur 15 erkennen. Die Abbildung von einer anderen Stelle des Sagittalschnittes — dicht unterhalb des Fundus (Fig. 16) beweist uns, dass diese Sammelvenen nicht bloss zusammen mit den oben erwähnten groben Emissarien das Blut aus dem oberflächlichen Capillarnetze abführen, sondern auch Aeste zu den oberen Bezirken des die Drüsen umspinnenden Capillarnetzes absenden.

Ferner gehen auch von den senkrecht aufsteigenden Stämmen verschiedenen Calibers in allen Höhen Seitenäste zu den Capillarnetzen des Drüsenkörpers der Schleimhaut ab und schliesslich entsenden diese aus ihren unteren in der Höhe der Drüsenfundi gelegenen Gebieten auch noch starke capillare Aeste direct in die Bindegewebs- und Muskelsepta zwischen die Balken der inneren Muskelquerschicht.

Die Schleimhautarterien verhalten sich im Ganzen ebenso wie die Venen. Neben einer geringen Anzahl relativ sehr grosser Stämme, welche in der Nachbarschaft der grossen venösen Abzugskanäle des subepithelialen Capillarnetzes bis in die oberflächliche Schleimhautschicht gelangen, finden sich in grosser Zahl kleinere Aeste, welche theils bis zu mittlerer Höhe der Schleimhaut und noch weiter aufsteigen, theils direct zu den tieferen Drüsenabschnitten gelangen.

Nach unseren Untersuchungen ergibt sich, dass die oben abgedruckten Angaben, welche Farre über die Einrichtung des Kreislaufes in der Uteruskörperschleimhaut macht, dem wirklichen Verhalten am nächsten kommen, ebenso wie sie auch die ausführlichsten sind, die bisher vorlagen.

In der Gesamteinrichtung des zur Schleimhaut in Beziehung

stehenden Antheiles des uterinen Gefässsystemes erkennen wir sofort die einzig grosse Bedeutung, welche dieser Schleimhaut in functioneller Hinsicht beiwohnt. Die gesammten Kreislaufbahnen der inneren Wandhälfte sind nach der Schleimhaut hin orientirt. Die Versorgung der Muskulatur erscheint nach der räumlichen Anordnung der sie durchquerenden Gefässe und dem ihr zufallenden Antheile am Querschnitt der Gesamtbahn geradezu nur als eine Nebenfunction dieses ganzen Gefässgebietes.

Es bedarf nur des gefässerweiternden Reizes, welchen die Berührung der Mucosa mit dem jüngst befruchteten Eie auslöst, um sofort eine mächtige Blutwelle nach ersterer hin in Bewegung zu setzen und die Entwicklung des utero-placentaren Kreislaufes, für welchen alles vorbereitet ist, sofort in die Wege zu leiten.

VII. Schlussbetrachtungen.

Die vorliegende Arbeit übergeben wir nicht ohne ein gewisses Zagen der Oeffentlichkeit. Der Gegenstand dieser Arbeit gehört zu denjenigen, mit welchen man so leicht nicht fertig wird, und dass auch an der unsrigen noch vieles unfertig ist, darüber besitzen wir volle Klarheit. Wir empfinden dies ganz besonders in Bezug auf den Theil unserer Arbeit, welcher sich mit dem Aufbau der Muskulatur im geschlechtsreifen Uterus beschäftigt. Was wir hierüber bieten, betrachten wir selbst nur als einen vorläufigen Versuch, die aus der Verfolgung der Entwicklungsvorgänge der Muskulatur im fötalen und kindlichen Uterus gewonnenen Einsichten als Schlüssel für das Verständniss der weniger einfachen Bauverhältnisse des reifen Organes zu verwerthen.

Sollen wir hier noch einmal kurz zusammenfassen, was uns die Entwicklungsgeschichte der Uterusmuskulatur gelehrt hat, so ergibt sich als Wichtigstes dieses: Zunächst die Thatsache, dass die Muskulatur des reifen Uterus aus verschiedenen Formationen sich zusammensetzt, die Wand im Querschnitt aus zwei verschiedenen Gebieten, einem inneren, in welchem die erste Muskelanlage auftritt, und einem äusseren, welches anfangs noch bindegewebig, erst später muskulös wird, dass sie aus einem Archi- und Paramyometrium sich zusammensetzt. Das erstere entsteht aus dem noch nicht weiter differenzirten, mesodermalen Gewebe der Plicae urogenitales resp. des Genitalstranges, welches das Epithelrohr des Müller'schen Ganges zunächst umlagert. Diese Muskulatur differenzirt sich gleichzeitig in der Tube und im Uterus, hat an beiden Stellen

circuläre Richtung und setzt sich von der einen auf die andere unmittelbar fort.

Dieser primitiven Richtung der Bündel des Archimyometrium gesellt sich später eine longitudinale, dann eine centripetale zu.

Die secundäre Muskulatur, das Paramyometrium, entsteht innerhalb bereits fertigen Bindegewebes an Ort und Stelle aus den bereits vorhandenen Bindegewebszellen, schichtweise von der Peripherie der Kernmuskulatur bis zur peritonealen Oberfläche fortschreitend.

Räumlich und zeitlich in Zusammenhang mit dem Paramyometrium entstehen die muskulösen Uterusligamente und die lockere Muskulatur im Zwischengewebe des Lig. lat. Die secundäre Muskulatur in der Uteruswand entsteht ohne genetisch bedingte räumliche Beziehungen zu der auch von ihr umschlossenen Höhle. In ihr bestehen quer- und längsgehende Richtungen durcheinander. Beide Verlaufsrichtungen können wir, je nachdem wir die frühere oder spätere Lagerungsweise der cranialen Abschnitte des Genitalganges und ihrer Befestigungen im Körper des Embryo ins Auge fassen, im Gegensatz zu der Circulärrichtung der Urmuskulatur als longitudinale betrachten. Am völlig ausgereiften Uterus kommen annähernd gleiche Antheile auf das Archi- und Paramyometrium. Zwischen beiden entsteht, auch der zeitlichen Entwicklung nach die Mitte einnehmend, um die halbringförmigen Hauptgefäße der Wand herum aus einem zellreichen Keimgewebe eine Muskelschicht, welche im Allgemeinen den Habitus der primordialen Muskulatur, aber nicht die typische Anordnung ihrer Bündel besitzt.

Für die vergleichend anatomische Betrachtung schliesst sich nach diesen Ergebnissen der menschliche Uterus noch viel enger an den Typus des zweihörnigen Säugethieruterus an, als es nach Sobotta's Darstellung der Fall sein sollte. Die innere Circulärschicht, welche zuerst und im engsten Anschluss an das Epithelrohr des Müller'schen Ganges entsteht, die äussere Längsschicht als Abkömmling des serösen und subserösen Bindegewebes und mit diesem, weit über das unmittelbare Gebiet des Uterus hinausreichend, eine beim Menschen allerdings ganz muskulös gewordene Zwischenschicht als Trägerin der Hauptwandgefäße; alle diese Componenten der muskulösen Wand des zweihörnigen Säugethieruterus finden wir am menschlichen Organe in unverkümmerter Entwicklung wieder.

Unter dem Gesichtspunkte der mechanisch constructiven Idee, welche der Anordnung der Uterusmuskulatur zu Grunde liegt, er-

scheinen die Bündel der subserösen Aussenmuskulatur nur als Verstärkungsbänder, die primordiale Innenschicht ist dagegen die eigentliche Trägerin der muskulösen Architektur.

Von grossem Interesse erscheint uns nun die Thatsache, dass nicht nur die früher in ihren Einzelheiten dargelegte Structur des Archimyometrium im fötalen Uterus auch noch die Bündelanordnung im geschlechtsreifen vaginalen Organe beherrscht, sondern selbst noch im frisch entbundenen Uterus deutlich erkennbar zu Tage tritt. Dass es sich so verhält, lehrt uns ohne weiteres ein Blick auf einen Theil der Tafeln des Hélie'schen Atlas¹⁾ und ebenso schon eine flüchtige Durchsicht des beschreibenden Textes. Aus letzterem geben wir zum Beweise einige Stellen hier wieder:

Planche IX (p. 94).

Surface interne de l'utérus. —

Paroi postérieure. Fibres musculaires subjacentes au plan superficiel. Entre les orifices des trompes — — se voient les fibres verticales qui descendent du fond de l'utérus. Cette pièce montre, que le fond de la cavité utérine est entièrement formé de fibres dirigées en arcs d'avant en arrière, qui descendent sur les parois antérieure et postérieure. — Les fibres descendantes latérales vont former des anneaux successivement décroissants autour des entonnoirs des trompes. Les fibres moyennes du fond de l'utérus descendent plus bas. Elles ne présentent pas sur cette pièce d'entrecroisement d'une côté à l'autre. C'est, au reste, plus profondément et non à la superficie de la paroi utérine, que s'observe en général cet entrecroisement en X sur la ligne médiane. — Les fibres descendantes moyennes se partagent en faisceaux qui se portent de chaque côté audessous des infundibulum des trompes, concourent à former les plus grands des anneaux qui les entourent ou se continuent plus bas avec des fibres transversales. Toute la hauteur des bords latéraux de la cavité du corps de l'utérus, au dessous des entonnoirs des trompes, présente uniquement des fibres transversales soit parallèles dans leur trajet, soit légèrement entrecroisées. —

Auch für eine noch tiefere, unmittelbar an die Gefässschicht grenzende Lage der Innenschicht beschreibt Hélie dasselbe Verhalten (p. 97): Ringförmige Bündel innerhalb der Tubensegmente,

1) Recherches sur la disposition des fibres musculaires de l'utérus développé par la grossesse. Paris 1864.

die sich in der Mitte des Fundus treffen und vielfach kreuzen — unterhalb des Fundus commissurenartige Verbindungen zwischen den beiderseitigen Ringsystemen. — Hélie fügt dieser Angabe hinzu: „Il y a là une sorte de transition entre les fibres supérieures, courbées en anneau autour des orifices des trompes et les fibres inférieures tout-à-fait transversales.“

Die Hélie-Chenantaïs'schen Tafeln mögen im Sinne einer gewissen Vereinfachung und Schematisirung der Zeichnung etwas stilisirt sein — jedenfalls sind sie noch immer die sicherste Quelle unserer Kenntniss des Muskelbaues im frisch puerperalen Uterus. — Vergleicht man die Abbildungen und Beschreibungen mit unseren Befunden, so erscheint die Aehnlichkeit mit den einfacheren Verhältnissen der Muskelstructur im Fötaluterus fast noch grösser, als mit den complicirteren des vaginalen Organes. Es ist dies aber wohl nur scheinbar so, weil bei der schichtweisen Präparation und Darstellung nur Flächenbilder gegeben werden, welche die radiären Durchflechtungen der Wand nicht zum Vorschein kommen lassen.

Wir wollen unsere Arbeit nicht schliessen, ohne, wenn auch nur kurz, auf einige frühere Arbeiten über die Muskulatur des Uterus einzugehen. In der genetischen Auffassung der Corpusmuskulatur schliesst sich unsere Arbeit, wie an die Sobotta'sche, so auch an die ältere v. Hoffmann's¹⁾ auf's Engste an. Auch dieser leitet den wesentlichsten Theil der Uterusmuskulatur von den sich in letzterer fortsetzenden Ringbündeln der Tube ab. Das ganze Corpus uteri besteht nach ihm „aus den trichterförmig erweiterten, schräg abgeschnitten erscheinenden und von vorn nach hinten etwas abgeplatteten Tubenantheilen,“ welche mit ihren Basen in der sagittalen Mittelebene zusammentreten.

v. Hoffmann hat die Entwicklung erst vom Neugeborenen-Uterus an verfolgt und stützt seine Ansichten fast nur auf ganz oder nahezu makroskopische Befunde. Die frühesten Glieder der ganzen Entwicklungsreihe, welche in der Klarheit und Einfachheit der Construction ihrer primitiven Muskulatur allein die Möglichkeit einer genetischen Beweisführung gewähren, fehlen ihm gänzlich. Schon aus diesem Grunde erheben sich die von dem Autor auf-

1) Morphologische Untersuchungen über die Muskulatur des Gebärmutterkörpers. Zeitschr. f. Geburtsh. u. Frauenkrankheiten. Bd. I. Stuttgart 1876.

gestellten Sätze nicht über die Bedeutung von — in Anbetracht der völlig unzureichenden Arbeitsmethoden und Materialien — als gewagt zu bezeichnenden Hypothesen. Die Identität der Uterus- und Tubenmuskulatur sucht v. Hoffmann aus dem Faserbau des reifen Organs zu beweisen, ein Versuch, der, bei mangelnder Kenntniss der Vorstufen, alle Bedingungen des Misslingens in sich trägt und dementsprechend auch missglückt.

Zwar unterscheidet v. Hoffmann die in dem subserösen Bindegewebe entstehende von der eigentlichen, aus den Tubenringen hervorgehenden Uterusmuskulatur. Da ihm aber die Kenntniss des Entwicklungsganges beider mangelt, so fehlt auch die Möglichkeit richtiger Abgrenzung beider Gebiete und werden die Grenzen der primären Muskulatur viel zu weit gezogen. Der daraus folgende Versuch, auch noch die Bündelrichtungen der Muskulatur innerhalb der Gefässschicht und in der tieferen subserösen Lage in das vorher aufgestellte Schema der Ringbündelvereinigung einzufügen, führt mit logischer Consequenz zu voller Unklarheit, welche in die bekannte, ganz theoretische Construction der Zusammensetzung der Corpasmuskulatur aus drei verschieden geneigten Ringsystemen ausgeht.

Einzelheiten, so das Verhalten der submukösen Muskelschicht am virginalen Uterus, die den Gefässverästelungen folgenden Bündelabzweigungen etc. sind richtig beschrieben.

Wir glaubten uns diese kritische Revision der nicht mehr neuen Muskelarbeit nicht ersparen zu dürfen, weil dieselbe sichtlich noch immer stark die anatomischen Anschauungen beherrscht.

Von neueren, mit unserem Thema sich beschäftigenden Arbeiten sei die von Pilliet¹⁾ nur eben erwähnt. Sie ist wesentlich vergleichend anatomischer Natur und wendet sich, wie z. Th. auch die Sobotta's, gegen die gänzlich unfruchtbare Williams-Ellenberger'sche Muscularis mucosae-Idee. Hinsichtlich der Muskulatur des menschlichen Uterus begeht Pilliet den Irrthum, dass er primär zwei Muskelrichtungen, eine äussere longitudinale und eine innere circuläre annimmt. Im Einzelnen ist die Structurentwicklung an einem auch numerisch unzureichenden Materiale wenig eingehend verfolgt und scheint dem Autor schon bald die Orientirung über die Richtung, welche die weitere Entwicklung

1) Sur la texture musculaire de l'utérus dans la série des mammifères. Bulletin de la société zoologique de France. XI vol. Paris 1886. p. 420.

bis zum Abschluss im geschlechtsreifen Uterus einhält, abhanden gekommen zu sein.

Schwieriger als die Auseinandersetzung mit den vorgenannten Autoren dürfte die mit der umfangreichen Arbeit Bayer's¹⁾ über die Morphologie der Gebärmutter sein. Die Schwierigkeit liegt nicht blos und nicht einmal vorwiegend in der Weitschichtigkeit des Themas, sondern mehr noch darin, dass das tertium comparationis fast gänzlich fehlt.

Bayer gründet seine Schlüsse zum nicht unwesentlichen Theile auf Untersuchungen am schwangeren Uterus; einem Object also, das unsere Arbeit nicht berührt hat; Bayer betont ferner, dass seine Arbeit, nur der Methode und dem Object nach anatomischer Art, wesentlich klinische Ziele verfolge. Er sucht nach Constructionssystemen, aus welchen die Mechanik der Entfaltung des Organs in der Schwangerschaft und der Bewegungen des gebärenden Uterus sich ergeben soll; wir haben es für richtig gehalten, Fragestellungen, die ausserhalb des Rahmens des anatomischen Thatbestandes liegen, von uns fernzuhalten und möglichst voraussetzungslos gesucht, das Structurbild der Uterusmuskulatur von selbst sich entwickeln zu lassen.

Wir haben uns zunächst begnügt, aus der Entwicklung ein Grundscheina des uterinen Muskelbaues abzuleiten und dessen Gültigkeit auch noch für das ausgebildete Organ nachzuweisen. Noch scheint uns ein Zweifel erlaubt, ob eine specielle Morphologie der Uterusmuskulatur, welche darauf ausgeht, die Lage jedes einzelnen Bündels in der Gesamtmuskulatur von seinem Anfang bis zum Ende zu erforschen, — ein Plan, dem Bayer seiner jüngsten Mittheilung zu Folge nachgeht²⁾ — sich wirklich schaffen lassen wird, vor Allem aber, ob für die Physiologie der Uterusmuskulatur ein Gewinn, der zu der Grösse solcher Arbeit im Verhältniss steht, davon zu erwarten ist.

Im Uebrigen ist die bereits seit Langem vorliegende Arbeit Bayer's so gross angelegt, so reich an Anregungen und deshalb schon von hohem Verdienst, dass es letzterem die schuldige Achtung versagen hiesse, wollten wir an dieser Arbeit ohne nähere Notiznahme vorübergehen. Wir können hier nicht auf alle die trotz des ganz abweichenden Ganges unserer Untersuchungen nicht wenig

1) W. A. Freund, Gynäkologische Klinik. Strassburg 1885.

2) Dieses Archiv. Bd. 54.

zahlreichen Punkte eingehen, wo wir mit Ergebnissen der Bayer'schen Arbeit uns berühren, übereinstimmen, oder auch abweichen. Es genüge hier Folgendes:

Zwischen Bayer's Ansichten und unseren Ergebnissen besteht ein wesentlicher Gegensatz, dessen Kernpunkt darin liegt, dass aus unseren Untersuchungen eine selbständige Anfangs- und Fortentwicklung der beiden durch den mittleren Gefässring getrennten äusseren und inneren Hauptschicht der Muskulatur gefolgert werden muss, während Bayer, welcher die Entwicklung nicht berücksichtigt, eine weitgehende Betheiligung von Fortsetzungen der äusseren Muskellagen an dem Aufbau des inneren Gerüstwerkes der Uterusmuskulatur annimmt. Die „Strahlungen“ aller drei uterinen Muskelbänder nehmen nach Bayer's Auseinandersetzungen in der Zusammensetzung der Gesamtmuskulatur einen so grossen Raum ein, dass in der That schwer einzusehen ist, was für die Tubenringfaserung, die Bayer selbst als den Grundstock der Uterusmuskulatur bezeichnet, noch übrig bleibt.

Ueber die muskulösen Uterusbänder, welche in Bayer's muskulärem System eine so vorherrschende Rolle spielen, haben wir am reifen Uterus speciellere und ausgedehntere Untersuchungen nicht gemacht. Wir hatten bei unserer Arbeit wesentlich die Entwicklung im Auge und nicht die Absicht, speciell mit Bayer eine Controverse zu eröffnen und durchzuführen, auf die wir, dem Gesagten zu Folge, ja auch nicht zureichend gerüstet sind. Uebrigens haben wir an einer kleineren Zahl reifer Uteri in Serienschnitten die näheren Beziehungen der Retractoren zur muskulösen Uteruswand zu studiren versucht, trafen aber zufällig gerade an diesen Uteris auf so mangelhaft erhaltene Muskulatur, dass ein klares Ergebnis nicht herauskam.

An den Sagittalschnitten eines virginalen Uterus von sehr gutem Entwicklungs- und Erhaltungszustande, auf den wir weiter oben Bezug nahmen, fanden sich in der That, wie dort näher beschrieben, ausgesprochene Bündelstrahlungen, die von einem umfangreichen Knotenpunkt in der Wandperipherie in der Höhe der Retractoreninsertion ausgingen. Ob hier aus der Bandmuskulatur selbst Bündel in den erwähnten Knotenpunkt eingingen, konnten wir nicht feststellen. Wir halten es nicht für unmöglich, dass die erwähnten Bilder mit der Retractorenentwicklung in Beziehung stehen.

Ausgedehntere Untersuchungen an grösserem und besserem

Material müssen darüber entscheiden, wie es hiermit steht. Nicht unterlassen möchten wir aber die Bemerkung, dass, wie früher angegeben, ähnliche, wenn auch nicht so ausgesprochene Verflechtungen sich in gleicher Höhe auch in der vorderen Uterswand nachweisen liessen. Vielleicht handelt es sich doch nur um Bündelkreuzungen, die im Verlauf der Heranbildung der subserösen Muskulatur an der Vereinigungsstelle von Hals und Körper unabhängig von der Ligamententwicklung auftreten.

Am kindlichen Uterus konnten wir hinten im Bereich der mittleren commissurenartigen Vereinigung der Retractoren zwischen deren Bündeln und dem Balkenwerk der tieferen Wandschicht Zusammenhänge nicht auffinden. Dagegen verbindet sich ein Theil der tiefer unter der Serosa gelegenen Retractorenbündel seitlich mit der Muskulatur, welche die gröberen, in die Wand eintretenden Gefässe umgiebt und, wie wir früher sahen, eine seitliche Fortsetzung der tieferen subserösen Lage der vorderen und hinteren Uteruswand selbst darstellt. Ein ähnliches Verhalten beobachten wir an den Insertionsstellen des runden und des Eierstockbandes. Es werden sich deshalb zweifellos aus den Fasercomplexen aller drei Bänder Bündelfortsetzungen bis zu erheblicher Tiefe in die Muskelwand hinein verfolgen lassen. Wir wollen auch gar nicht in Abrede stellen, dass schmale Zellverbände mit den Gefässen, ev. in Form adventitieller Muskulatur, aus dem erwähnten Gebiete noch tiefer, bis in das Gebiet des Archimyometrium selbst gelangen können.

Die Zusammenhänge innerhalb der gesammten Utersmuskulatur sind ja so enger Art, schon in Folge des im reifen Organ ohne Grenzen durch die verschiedenen Lagen sich erstreckenden Bindegewebsgerüsts, dass ein gänzliches Fehlen aller muskulösen Verbindungen auch zwischen den genetisch verschiedenen Muskelzonen Wunder nehmen müsste. Soviel glauben wir aber auf Grund unseres wirklich gewissenhaften und sorgfältigen Studiums des Entwicklungsganges sagen zu können, dass an dem Aufbau der einwärts von der mittleren Gefässlage gelegenen Zone der Wandmuskulatur Einstrahlungen aus den secundären Muskellagen der äusseren Wandschichten keinen irgendwie nennenswerthen Antheil haben.

Ein weiteres Eingehen auf Bayer's Arbeit können wir um so eher unterlassen, als derselbe, wie aus seiner jüngst erschienenen

Publication¹⁾ hervorgeht, mit weiteren Untersuchungen über die Muskelstructur des reifen Uterus beschäftigt ist und deren Mittheilung, wenn auch nicht schon für die allernächste Zeit, in Aussicht stellt. Da Bayer das Unzulängliche der für seine frühere Arbeit angewandten Untersuchungsart selbst zugiebt und an deren Stelle die höchst mühevollen, aber einwurfsfreiern Ergebnisse gewährleistende Methode der Zerlegung ganzer Uteri in mikroskopische Schnittserien hat treten lassen, so dürfen wir auf eine endgültige Lösung des schwierigen Problems, dem auch ein Theil unserer Arbeit gewidmet war, uns Rechnung machen.

Wir schliessen mit der Hoffnung, dass auch dann noch, wenn diese Erwartung erfüllt, unsere, gegenüber dem Bayer'schen Unternehmen zwerghaft erscheinende Arbeit im Sinne des „In magnis voluisse sat est“ einer nachsichtigen Beurtheilung sich erfreuen möge.

Kiel-St. Petersburg, September 1897.

Erklärung der Abbildungen auf Tafel XV—XXI²⁾.

Figur 1. Vergr. 45/1 lin. Fötus 26 cm. S. 343.

Medianer Sagittalschnitt. Uterusvaginalgrenze.

Scheidenepithelstrang noch unausgehöhlt. Anlage des hinteren Scheidengewölbes links, des vorderen in Gestalt einer kürzeren Abzweigung rechts tiefer.

In der Peripherie des in der Figur enthaltenen oberen Theiles des vaginalen Genitalgangabschnittes längsgerichtete Muskulatur, welche aufwärts in der Peripherie des unteren Cervixabschnittes ver-

1) l. c.

2) Anmerkung: In Folge eines Versehens sind die Tafeln fertig gedruckt worden, bevor die beabsichtigte Eintragung von Zeichen zum Zwecke der Figurenerklärung stattfinden konnte. Wir können deshalb die sonst übliche klarere und leichtere lapidare Form der Erklärung hier nicht anwenden und müssen statt dessen zu jeder Abbildung einen kurzen beschreibenden Text geben mit gleichzeitigem Hinweise auf die Stellen in der Arbeit, für deren Erläuterung die Abbildungen bestimmt sind.

Sämmtliche Zeichnungen sind in vortrefflicher Ausführung und Naturtreue von dem Kunstmalern Herrn Fürst in Kiel hergestellt worden.

Die Verfasser.

streicht. Nach innen von dem vaginalen Längsmuskelrohr die breite Bindegewebsschicht der Vaginalschleimhaut mit z. Th. weiten Gefässen. Im oberen Theile der Figur nach aussen von der mit Cylinderepithel besetzten Innenschicht die primitive Ringmuskulatur der Cervixwand (Bündelquerschnitte). Diese Ringmuskulatur endet in der Höhe des Ueberganges vom cylindrischen Cervixepithel in den Plattenepithelpropf, welcher das untere Ende des Cervixcanales abschliesst. Nach aussen wird das untere Ende der Cervixmuskulatur von den nach oben verstreichenden Ausläufern der primitiven Vaginallängsmuskulatur umfasst. Zwischen beide schiebt sich ein aus der Cervixwand kommende Lage ein, welche aus noch indifferenten kurzen Spindelzellen besteht, die eine Richtung nach dem Orte des späteren Orif. externum (Abgang der hinteren Fornixanlage) erkennen lassen und gleichgerichtete Gefässe aus der äusseren Schicht der Cervixwand mit sich führen. Die äusserste helle Schicht vorn und hinten stellt das seröse und subseröse Bindegewebe dar.

Die Muskelbündel sind hier wie in den folgenden Abbildungen von Schnitten durch den fötalen Uterus unter Anwendung einer etwas stärkeren Vergrösserung eingetragen.

Figur 2. Vergr. 12/1. S. 356 u. fgd. Fötus 31 cm.

Medianer Sagittalschnitt.

Mittlerer und unterer Cervixabschnitt mit Scheidengewölbe. Vordere Wand links. Vordere Lippe in allen Dimensionen weit stärker entwickelt als die hintere, fast bis zur Basis rein bindegewebig (Bindegewebe in dunklerem Tone gehalten). Geschichtetes Plattenepithel erstreckt sich bis zur Höhe der Lippenbasis in den Cervicalcanal hinein. Im Scheidengewölbe und Collum Längsmuskulatur vorwiegend in der Peripherie gelegen. In Fortsetzung der vaginalen Muskulatur findet sich im unteren Cervixabschnitt ein hohes und breites Lager circulärer Bündel, durch welches die untere Cervixanschwellung bedingt ist. Die Längsbündel, welche im Präparat in meridionaler Richtung gleichfalls von der Scheidenmuskulatur ausgehend das Ringlager durchsetzen (s. Text), sind in der Figur aus Rücksicht auf die Klarheit der Zeichnung nicht eingetragen.

Figur 3. Vergr. 17/1. Fötus 7.—8. Monats. S. 349.

Halbirter Querschnitt nahe dem Fundus mit uterinem Tubenende im Querschnitt.

Uebergang der dicht vor der Einmündung im Flachschnitt getroffenen Tubenringmuskulatur in die primitive Uterusmuskulatur.

Nächst der Uterusschleimhaut quergeschnittene Muskelbündel (Fundus-Bogenbündel).

Das seröse und subseröse Bindegewebe hell. Die die Grundlage der Mucosa bildende, mit Cylinderepithel bedeckte Innenschicht etwas dunkler punktirt.

Figur 4. Vergr. 11/1. Fötus 6. Monates. S. 348.

Ungewöhnlich kräftig entwickelter Uterus.

Medianer Längsschnitt durch das Corpus uteri.

Fundus oben — ausschliesslich von sagittal über ihn fortlaufenden Muskelbündeln (Fundusbogenbündeln) — eingenommen. Dieselben verlaufen weiter abwärts in der Peripherie der Muscularis, theils mit der Höhle zugewendetem Verlaufe, theils ohne Richtungsänderung verstreichend. Dicht unter dem Fundus beginnt zunächst der (feinpunktirten) Schleimhautschicht eine oben noch schwächige, nach unten stetig an Dicke zunehmende Lage von Bündelquerschnitten (Commissuren S. 355). Aussen breite Schicht von serösem und subserösem lockerem Bindegewebe (hell gehalten).

Figur 5. Vergr. 22/1. Fötus 30 cm. S. 351.

Centrischer Frontalschnitt — eine Hälfte.

Fundus nach links — der uterine Endtheil der Tube oben (mit Circulärmuskulatur, deren Bündel im Längsschnitt der Tube querschnitten sind). Seitenwand oben und rechts.

Die Uterusmuskulatur erscheint ausschliesslich in Bündelquerschnitten (dunkel gehaltene kleine Kreisfiguren). Nach aussen von der Muscularis die grösseren Gefässe; ganz zu äusserst das (heller gehaltene) Bindegewebe der Serosa resp. seitlich des Lig. lat.

An dem Uebergange der Tube in das Uterushorn Ringbündel der Muscularis im Flachschnitt getroffen.

Figur 6. Vergr. 16/1. Fötus 34,5 cm. S. 353 u. figd.

Frontaler Flachschnitt durch das Corpus uteri. Das Horn rechts stärker excentrisch getroffen als links.

In beiden Uterushörnern bildet die Primordialmuskulatur senkrecht zur Hornaxe stehende Ringe und Bögen von nach der Mittellinie des Uterus zunehmender Spannweite, die sich im Fundus begegnen.

Die Ringbündel spalten sich und entsenden querlaufende Commissurenbündel, welche die beiden Trichter der Uterushörner in der Mitte unterhalb des Fundus in Verbindung bringen. Unten nur Ringbündel.

Aussen von der Muscularis Gefässe und zu äusserst die Subserosa. In letzterer links einzelne Longitudinalbündel, sowie schräg und längsgerichtete Bündel zwischen den Gefässen.

Figur 7. Vergr. 14/1. Fötus 34,5. S. 359.

Frontralschnitt durch untere Cervix und Vaginalgewölbe. Eine Hälfte. Schleimhaut rechts.

Aeussere Längs-, innere Ringmuskelschicht in Cervix- und Scheidenwand. Uebergang der vaginalen in die cervicale Längsmuskulatur. Spaltung der letzteren oberhalb des — seitlich niedrigeren — supravaginalen Ringwalles, — die äussere Portion vereinigt sich mit den aufsteigenden vaginalen Längsbündeln, — die innere Portion theilt sich von neuem. Ein Theil geht unter dem Ringwall fort nach aussen zur Scheidenwand. Die Bündel des anderen Theiles strahlen in die Ringmuskulatur des unteren Cervixendes ein. Weiter oben Durchflechtung der inneren Circulärmuskulatur mit bogenförmigen Abzweigungen der äusseren Längsschicht.

Figur 8. Vergr. 7/1. S. 374. 14-jähriges Mädchen. Völlig entwickelter muskulöser Uterus.

Fundus nach oben. Medianer Sagittalschnitt durch den halben Fundus und angrenzenden Theil der hinteren Uteruswand. Das seröse und subseröse Bindegewebe völlig durch Muskulatur ersetzt, welche aus schmalen Lamellen mit abwechselnd quer- und längsgerichteten Bündeln besteht (Paramyometrium). Die Bündel der inneren Muskelschicht (Archimyometrium), welche $\frac{1}{2}$ — $\frac{2}{3}$ der gesammten Wanddicke ausmacht, sind breiter und dichter zusammengefügt, als die der äusseren Lage. Die Muskelbündel laufen z. Th. über den Fundus in Form von sagittalen Bögen (Fundusbogenbündel). Zwischen diesen mehr isolirt runde quergeschnittene Balken (sich kreuzende schräglauende Ringbündel — und intertubare Längsbündel?).

Unten rechts Uterusschleimhaut; daran anstossend compactes Lager ausschliesslich quergeschnittener Muskulatur, welche dicht unterhalb des Fundus schmal beginnt und nach unten rasch an Breite zunimmt (Commissurenbündel).

Figur 9. Derselbe Uterus. Zeiss B. Ocular. 1. S. 378.

Hintere Wand oberhalb der Mitte. Längsschnitt durch die seröse Muskulatur. Rechts freier Peritonealrand. Breite, meist quergetroffene Bündel in das Serosabindegewebe (dunkel) eingelagert. Links Längsbündel der äussersten subserösen Muskellage.

Figur 10. Derselbe Uterus. Zeiss a. Ocul. 2. S. 374 u. flgd.

Oberer Theil der hinteren Wand. Fundusende oben. Innere Wandhälfte, medianer Sagittalschnitt. Schleimhaut links. Darunter submuköse Längsschicht; weiter nach rechts quergeschnittene Muskelbalken (Commissurenbündel), von radiär zur Schleimhaut ziehenden, grösstentheils in die submuköse Längsschicht übergehenden Ausläufern (Radiärbündeln) der aussen in breiteren Balken auftretenden ab- und einwärts ziehenden Fundusbogenbündeln durchsetzt. In der Mitte der Schnittlänge und näher dem rechten Rande liegt der Querschnitt eines breiten Muskelbalkens, aus welchem gleichfalls Radiärbündel austreten.

Figur 11. Vergr. Zeiss a. Ocul. 2. 18-jähriges Mädchen, Op. S. 382.

Untere Hälfte des Isthmus uteri und Uebergangsgebiet aus der Corpus- in die Cervixschleimhaut. Längsschnitt aus der hinteren Wand; links Schleimhaut. Im oberen Drittel schräg aufwärts gerichtete Drüsen in verschmälerter Schleimhaut. Drüsenepithel und Stroma von dem gleichen Verhalten wie höher oben im Corpus. Im mittleren Drittel des Schnittes Uebergangsschleimhaut; etwas weitere, z. Th. unten gablig nach schräg aufwärts gerichtete Drüsen. Im unteren Drittel typische Cervixschleimhaut. Im oberen Drittel flachhügeliges Hervortreten der Grenz-muskulatur gegen die hier verdünnte Schleimhaut. Von dem vortretenden Muskelwall (welches dem Isthmus entspricht) ist nur ein unterer Theil im Schnitt enthalten.

Figur 12. Vergr. 9/1. 16jähriges Mädchen. S. 388.

Vordere Muttermundslippe und Scheidengewölbe. Medianer Sagittalschnitt. Links äussere Muskellage, rechts Schleimhautrand. Das Bindegewebe der Cervix- und besonders der Vaginalschleimhaut in der Zeichnung dunkel gehalten. Uebergang aus dem geschichteten Platten- in das cervicale Cylinderepithel genau am freien Lippenrande.

In der Scheide äussere Längs-, innere Ringmuskulatur. Erstere geht in die äussere Längsschicht der Cervix über, letztere setzt sich über das Scheidengewölbe hinweg in eine vorwiegend ringförmige, aber mit Bündeln anderer Verlaufsrichtungen stark durchflochtene Schicht fort, welche duplicaturenartig die äussere wie die innere Lamelle der Muttermundslippe einnimmt und sich weiter aufwärts in die gleichbeschaffene innere Muskelschicht der Cervixwand fortsetzt. Der Innenraum zwischen den beiden Muskellamellen der Muttermundslippen ist von lockerem Binde- und Muskelgewebe erfüllt, welches mit eingeschlossenen, in der Richtung auf den Lippenrand laufenden Gefässen aus der äusseren Wandschicht der Cervix herkommt.

Figur 13. Vergr. 7/1. 18jähriges Mädchen. S. 393.

Nicht ganz centrirt Frontalschnitt mit Flachschnitt durch die Uterusschleimhaut halbirt. Schleimhaut links, seitliche Muskelwand rechts. Fundus oben. Zahlreiche feinere und mittelstarke arterielle Aeste, welche durch die innere (primordiale) Muskelschicht unter Theilung und starker Schlingelung radiär zur Schleimhaut verlaufen. Aussen gröbere Aeste der Uterina.

Figur 14. Vergr. 15/1. 16jähriges Mädchen. S. 393.

Uterus mit Berlinerblauem injicirt. Sagittalschnitt durch die hintere Wand. Mucosa oben, Peritonealrand unten. Die Primordialmuskulatur macht ungefähr die innere Hälfte der Gesamtdicke der Muskelwand aus. In der Primordialschicht zwei senkrecht zur Schleimhaut laufende Arterien. Die links gelegene stark geschlängelt bez. gedreht. Dazwischen z. Th. gleichgerichtete Venen.

Figur 15. Derselbe Uterus. Vergr. Zeiss aa. Ocul. 1. S. 399.

Mucosa und angrenzende Muskelschicht. Längsschnitt. Freier Schleimhautrand mit Epithel oben. Im oberen Theil der Schleimhaut Capillardurchschnitte aus dem subepithelialen Netz und etwas stärkere Venenstämmchen (intermediäre Venen). Ferner zwei grosse Sammelvenen. Die eine läuft, nur an der Muskelgrenze Aeste abgebend, gestreckt bis dicht unter den Epithelsaum der Schleimhaut hinauf; die andere zerfällt an der Schleimhaut-Muskelgrenze in mehrere sich dichotomisch weiter theilende Aeste.

Figur 16. Derselbe Uterus. Vergr. Zeiss aa. Ocul. 1. S. 399.

Sagittalschnitt durch den oberen Theil der hinteren Wand mit Fundus. Letzterer rechts. In der an die Schleimhaut angrenzenden Muskulatur zwei weite Radiärvenen. In der Schleimhaut eine senkrecht zur Muskelgrenze ziehende Sammelvene (linke Hälfte der Abbildung). Dieselbe nimmt abführende Aeste aus dem subepithelialen Capillarnetz und zugleich solche aus den tieferen Drüsen-capillarnetzen auf.