Utilización de quirófano híbrido en acretismo placentario y placenta previa. Consideraciones anestésicas

Meuli Matías, Bader Andres, Fraidenraij Uriel; Alejandro Figar, Prada Miguel, Garcia Fornari Gustavo
Servicio de Anestesiología, Hospital Italiano de Buenos Aires. Ciudad Autónoma de Buenos Aires. Argentina.

Las alteraciones en la adherencia placentaria que conforman el espectro de trastornos de placenta acreta, son causas de hemorragia masiva postparto. Esta patología requiere ser abordada por un equipo multidisciplinario con el objetivo de disminuir la morbimortalidad materna y neonatal. El manejo anestesiológico juega un rol esencial debido al elevado riesgo de sangrado intraoperatorio y potencial coagulopatía con impacto directo en la mortalidad materna.

Descripción del caso

Paciente de 36 años tercigesta con dos cesáreas previas cursando embarazo de 30 semanas. Ingresó por ruptura prematura de membranas y metrorragia. Se realizó ecografía y resonancia magnética compatibles con placenta previa oclusiva total asociada a pérdida de la interface retroplacentaria en el tabique vésicouterino, sugestivo de acretismo. Se decide finalización del embarazo. La cirugía se desarrolló en un quirófano híbrido y consistió en dos etapas. En la primera se colocaron catéteres doble J, se cateterizaron ambas arterias ilíacas internas y se llevó a cabo la cesárea. Para ello se realizó anestesia neuroaxial combinada con colocación de catéter peridural para evitar depresión fetal. En una segunda etapa se embolizaron ambas arteria uterinas y se realizó la histerosalpinguectomía. Para esto se implementó anestesia general. La intubación se realizó con videolaringoscopio y la hipnosis guiada por índice biespectral. Se administró de forma empírica ácido tranexámico (1 gr.) previo al inicio; y fibrinógeno (1 gr.) guiado por tromboelastometría rotacional.Se transfundieron dos unidades de glóbulos rojos. Al finalizar, previa administración de morfina peridural, se extuba y se traslada a Unidad de Cuidados Intensivos.

Discusión

Los trastornos adherenciales de la placenta están relacionados con hemorragia postparto con elevada morbimortalidad. Un quirófano híbrido equipado con sistemas de imágenes avanzados brinda un escenario seguro para realizar procedimientos de alto riesgo obstétrico. La embolización de arterias uterinas reduce el sangrado materno, pero es recomendable usar técnicas ahorradoras de sangre y evitar fibrinólisis. Si se dispone de pruebas viscoelásticas utilizarlas para una transfusión dirigida por objetivos. La anestesia espinal-peridural favorece el contacto madre-neonato. Posteriormente al clampeo umbilical, transitar a una anestesia general permite asegurar la vía aérea y proveer mejores condiciones para el manejo hemodinámico y eventual shock. La ventaja de utilizar un quirófano híbrido para pacientes obstétricas de alto riesgo debe ser validado en futuros estudios.

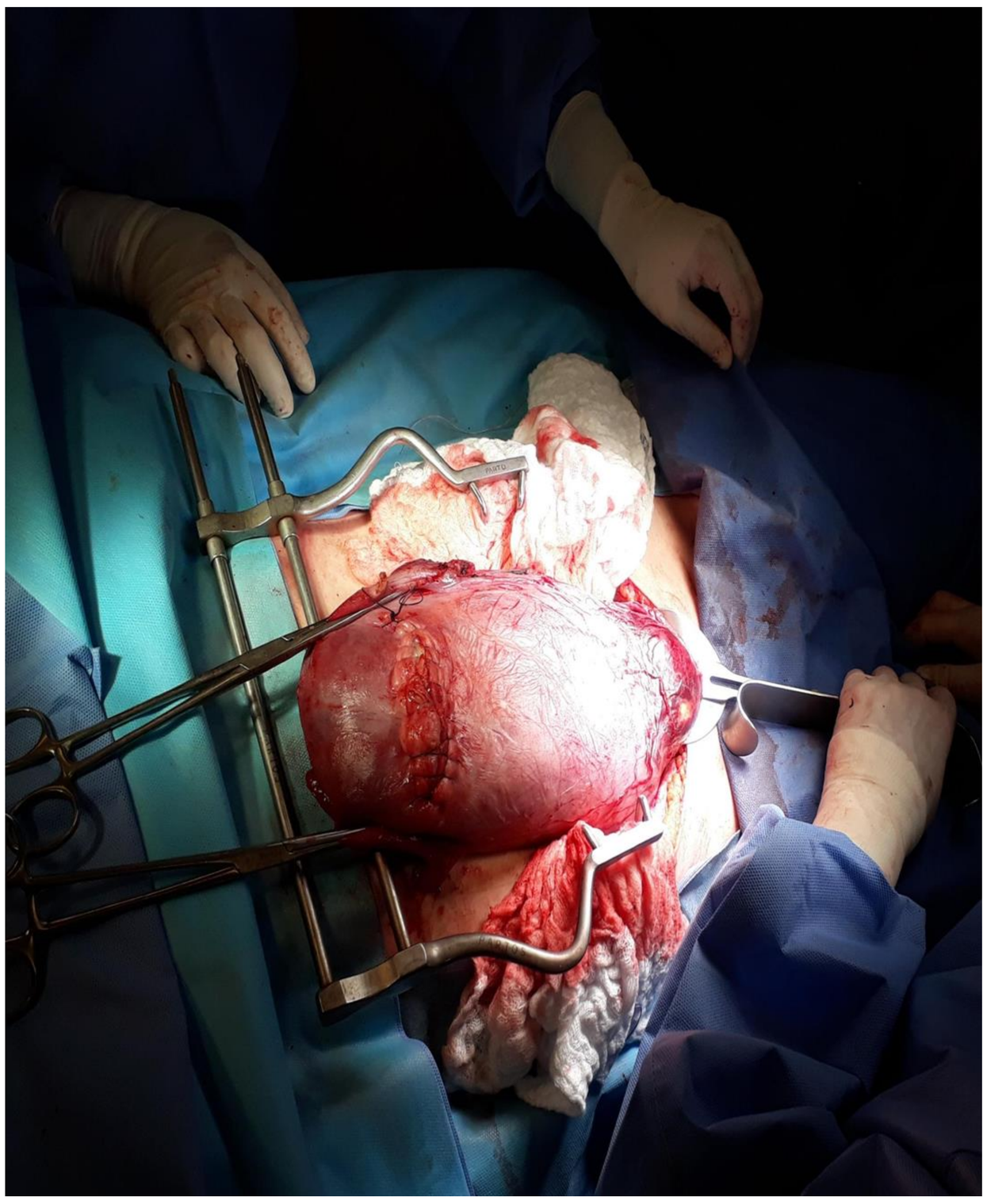

HOSPITAL ITALIANO de Buenos Aires