II.

Über die Thyreoidea von Kretinen und Idioten.

(Aus dem Pathologischen Institut zu Bern.)

Von

Sophia Getzowa.

(Hierzu Taf. II.)

Bekanntlich hat Kocher in ausführlicher Weise die Ansicht begründet und scharf formuliert, daß der kretinistische Zustand auf Mangel der Funktion der Thyreoidea zurückzuführen sei. Bis jetzt liegt aber nur eine genauere anatomische Untersuchung nach dieser Richtung vor, welcher nur kurze Mitteilungen von Hanau und Langhans vorausgingen. De Coulon konnte an fünf Schilddrüsen von echten Kretinen Veränderungen nachweisen, welche alle auf Atrophie dieses Organes hindeuten. Seitdem fand nun Herr Prof. Langhans, auf dessen Anregung hin die Arbeit von de Coulon entstanden ist, auch bei nicht kretinistischen Idioten ähnliche Zustände. Das Material, das daraufhin gesammelt wurde, wurde mir zur Untersuchung vorgeschlagen und bildet die Grundlage der vorliegenden Arbeit. Diese Gelegenheit benutze ich, um meinem hochverehrten Lehrer, Herrn Prof. Dr. Langhans, meinen innigsten Dank für das interessante Thema, welches zum weiteren Forschen anregt, sowie für die bereitwillige Unterstützung während der Bearbeitung desselben auszusprechen. Wenn auch die Mikrocephalie ein von dem Kretinismus vollständig verschiedener Prozeß ist, so war es doch immerhin interessant, eine Schilddrüse eines solchen zur Untersuchung auszunutzen, vielleicht gerade zur Bestätigung der allgemein geltenden Ansicht, daß die Mikrocephalie mit dem Kretinismus nichts zu tun habe.

De Coulon untersuchte fünf Schilddrüsen von echten Kretinen und eine von einem kretinoiden Individuum, d. h. einem Individuum mit den körperlichen Eigenschaften des Kretinismus, aber normaler psychischer Entwicklung. Er fand atrophische Prozesse, welche bis zum vollständigen

Schwund des epithelialen Gewebes führen; die nicht völlig atrophischen Partien zeigten Veränderungen, so daß sie als schwach oder nicht funktionierend angesehen werden können. „Ganz normale Partien fehlen vollständig.“ Was den Bau der Läppchen anbetrifft, gibt de Coulon folgendes an: „Bei geringerem Grade der Atrophie erscheinen die Läppchen größer und namentlich breiter; an den hochgradig atrophischen Stellen wesentlich schmäler und langgestreckt, und an den höchsten Graden stellen sie nur schmale gelbe (bei Färbung nach van Gieson) Streifen dar, welche fast bis auf die Breite von 0,06 mm heruntergehen können.“ Die Drüsenbläschen sind klein, ihr Durchmesser geht auf 0,05 mm und noch mehr herab. Der Epithelbelag ist entweder von ziemlicher Dicke, einschichtig, die Zellgrenzen nur an wenigen Stellen deutlich, oder niedrig, abgeplattet. In besonders kleinen Bläschen scheint das Protoplasma im Zerfall begriffen zu sein, ist zum Teil in Form von kleinen Flecken aufgehellt, sehr blaß, nach dem Lumen hin wie ausgefressen, oder es durchzieht das Drüsenbläschen in unregelmäßigen, netzförmigen Streifen, welche an der Peripherie zu einem verschieden breiten Saum zusammenfließen, in welchem die Kerne und zwar namentlich stark aufgeblähte, liegen. Besondern Wert legt de Coulon auf die Kernform, deren Veränderungen er als Degeneration auffaßt. Er unterscheidet Kerne von normaler Größe, normaler Form, zum Teil auch mit normaler Verteilung des Chromatins, zum Teil aber mit der sogenannten Wandhyperchromatose, d. h. mit dicker Membran, an welche die Chromatinkörner herangerückt sind, während das Zentrum aufgehellt ist, und ferner 2—3 mal größere Kerne, wahrscheinlich aus der ersten Gruppe entstanden durch Aufnahme von Kernsaft, und mit ausgesprochener peripherischer Lagerung der Chromatinkörner und Fäden an der Innenfläche der Kernmembran, wo sie einen Saum von wechselnder, aber sehr geringer Breite bilden, auch das Kernkörperchen liegt ganz peripherisch. In dritter Linie beschreibt er kleine runde Kerne, kleiner wie die unter 1, völlig den Kernen einkörniger Lymphocyten gleichend, häufig von sehr dunklem Protoplasma umgeben, so daß diese Zellen den Colloidzellen Langendorfs gleichen. Er hebt aber die Möglichkeit hervor, daß sie nur Übergangsformen zu den entschieden degenerierten Kernen der vierten Gruppe bilden. Die vierte Gruppe wird von verklumpten Kernen gebildet, d. h. Kernen von sehr unregelmäßig zackiger Form und sehr dunkel gefärbt, jedoch ungleichmäßig fleckig, was wohl nur auf der verschiedenen Dicke der Kerns beruht. Diese Kerne sind zum Teil sehr groß, so messen einige längliche Kerne 0,02—0,05 mm in der Länge und bis 0,01 mm in der Breite. Diese Kerne sind in einigen Bläschen ungleichmäßig verteilt. Größere Strecken des Epithels, in welchen 3—4 und mehr Kerne Platz hätten, sind frei von solchen, und in dem übrigen Teil liegen 2—4 verklumpte Kerne, zum Teil von bedeutender Größe. „Man erhält den Eindruck, als ob mehrere bläschenförmige Kerne zu einigen wenigen verklumpten Kernen zusammengeflossen wären.“ Je kleiner die Bläschen, umsomehr wiegen die abnormen Kerne vor. Bläschen mit normalen Kernen finden sich wahrscheinlich

nicht. Die kleinsten Bläschen schildert er als solid. In manchen läßt die stärkere Vergrößerung noch ein Lumen erkennen. Nur in wenigen Bläschen findet sich Colloid, und zwar stark glänzendes; die meisten Bläschen sind leer, d. h. enthalten keine Substanz, die sich optisch bemerkbar macht. Das gleiche gibt auch Hanau an: Kleinheit der Drüse, Kleinheit der Bläschen, Athrophie des Epithels, nur sparsames Auftreten von colloidhaltigen Bläschen; in allen drei Drüsen relatives Vorwiegen des Bindegewebes, welches häufig von Leukocyten infiltriert war. Über das Vorkommen von Colloid in den Lymphgefäßen macht Hanau keine Angaben, hingegen sagt de Coulon daß er nur zweimal Colloid gefunden hat, ohne Retraktionserscheinungen und Vacuolen, vielleicht also, daß auch diese Masse nicht das gewöhnliche Colloid der Schilddrüse war.

Ferner beschreibt de Coulon, noch als Form der Atrophie ein Zusammenfließen der Drüsenbläschen durch Schwund der Septa, so daß infolgedessen kleine Cysten entstehen; und weiter findet er auch in den vorhandenen Strumaknoten atrophische Prozesse.

Das mir zur Verfügung stehende Material besteht aus fünf kretinistischen Schilddrüsen (eine im Nachtrag beschrieben) und fünf Schilddrüsen von angeborenem Idiotismus (zwei im Nachtrage), ferner eine Schilddrüse von einem Mikrocephalen. Die Präparate sind alle in Spiritus gehärtet (die im Nachtrage beschriebenen auch in Sublimat und Osmiumsäure), wurden in Celloidin eingebettet, die Schnitte hatten eine Dicke von 10—20 μ, als Färbung diente Hämalaun-Eosin und die Mischung von van Gieson; ferner die Färbung elastischer Fasern nach Weigert in Verbindung mit Kernfärbung durch Boraxkarmin. Die folgende Veröffentlichung behandelt nur das nichtstrumöse Gewebe, sowie das Vorkommen der von Horne und M. Schmidt beschriebenen Arterienknospen. Ich hoffe bald in einer zweiten Arbeit die Schilderung der Strumaknoten, der Epithelkörperchen, die übrigens nicht in vikariierende Funktion getreten wären, und noch einiger anderen Punkte geben zu können.

I. Kretinen.

Dietrich, Christian, 56 Jahre alt, Kretin, 147 cm lang, gestorben am 4. September 1898, Sektion 5. September. Perikarditis fibrinosa, Atherom der Aorta. Thyreoidea wiegt frisch 9,7 g. Nach Erhärtung in Spiritus 7,6 g.

Die lobuläre Anordnung des Gewebes ist wenig deutlich, weil der größte Teil der interlobulären Septa kaum breiter ist, als die intralobulären. Nur an wenigen Stellen sieht man bei Lupenvergrößerung

größere rote Bindegewebsmassen, in welchen in der Regel Durchschnitte von Arterien und Venen liegen. Etwas besser deutlich ist der lobuläre Bau bei Leitz I, 3. Die Läppchen, die sich bei dieser Vergrößerung abgrenzen lassen, sind teils länglich, recht häufig aber auch rund; letztere haben einen Durchmesser von 0,3 bis 0,4 mm: die länglichen haben ungefähr den gleichen Durchmesser, während die Breite auf 0,1 bis 0,07 mm heruntergeht. Die Struktur dieser Läppchen zeigt sehr deutlich, daß ihr Gewebe degeneriert ist:

1. Es finden sich nur hier und da colloidhaltige Bläschen, wie man namentlich bei Färbung nach van Gieson recht übersichtlich sehen kann, da hier das Colloid durch eine gelbe Farbe von den übrigen Bestandteilen der Thyreoidea sich leicht unterscheidet. In den meisten Läppchen fehlen colloidhaltige Bläschen ganz, nur in einer Minderzahl finden sich 1 oder 2 derartige Alveolen, durchschnittlich vielleicht 6 in einem Gesichtsfelde bei I, 3. Die Durchmesser dieser Bläschen sind klein, meistens nur 0,1 mm mit geringen Schwankungen nach oben und unten, nur selten ist ein Durchmesser von 0,2 mm. Das stark glänzende Colloid ist durch eine schmalere oder breitere Spalte vom Epithel getrennt und zeigt weder am Rand noch in der Mitte Vacuolen.

2. Die leeren Bläschen sind meist klein, messen durchschnittlich 60 μ und darunter, nur wenige bis 100 μ. Das Epithel ist auffallend scharf nach außen begrenzt durch einen dünnen homogenen roten (van Gieson) Streifen. Wo die intralobulären Septa auf ein Minimum reduziert sind, oder einen sehr lockeren Bau haben, umgibt dieser Streifen als eine kreisrunde rote Linie das blasse Epithel. Wo das intralobuläre Bindegewebe fest gebaut ist, läßt er sich bei Färbung van Gieson nicht vom übrigen Bindegewebe differenzieren. Wohl aber hebt er sich bei Färbung mit Hämalaun-Eosin vom Bindegewebe durch eine dunklere Farbe ab. Bekanntlich ist für die normalen Verhältnisse der Nachweis einer Membrana propria nicht geliefert. Indessen lassen sich die eben beschriebenen Bilder kaum anders deuten als im Sinne der Existenz einer solchen Membran. Namentlich sieht man gar nicht selten Bläschen ohne Inhalt oder mit geschrumpftem und losgelöstem Epithelsaum an beliebiger Stelle im Lumen, bei welchem die beschriebene rote (van Gieson) Linie ebenfalls vom Stroma sich losgelöst hat und in mannigfachen Falten ins Lumen vorragt und in verschiedenen Fokalebenen anderen Verlauf zeigt. Kerne habe ich in oder an diesen Linien nicht gesehen. Ich kann diese Bilder nicht anders deuten, als das an diesen atrophischen Bläschen eine sehr feine strukturlose Membrana propria sich findet.

3. Das Epithel der Bläschen läßt keine Zellgrenzen erkennen, weder in Form von roten Linien, noch von schmalen hellen Spalten. Es stellt eine Art Syncytium dar, in welchem die Kerne spärlich und unregelmäßig verteilt sind. Wo es noch als Streifen erhalten ist, ist er erheblich dicker wie der normale Durchschnitt (15 bis 20 μ), hell,

wie aufgequollen. Man sieht nie, daß das Bläschen ganz von einem solchen gleichmäßig dicken Syncytium ausgekleidet wäre: an manchen Stellen ist es schmäler; in manchen ist ein Teil abgeschlossen, es bildet sich ein Defekt und das Bläschen wird dann durch die oben beschriebene Membrana propria zu einem Ring geschlossen. Das Protoplasma ist, wie gesagt, hell gefärbt; wie es scheint, infolge weniger dichter Lagerung der Körnchen. Man erhält den Eindruck, daß die Verbreiterung des Epithels wesentlich auf einer Aufquellung, ich meine auf Aufnahme von Flüssigkeit beruht. Sehr häufig sind im Protoplasma auch sozusagen Defekte in der Körnelung, so daß Lücken entstehen von verschiedener Form. Manche sind sehr unregelmäßig begrenzt, die meisten aber haben eine runde, auch ovale Form, eine scharfe Begrenzung, so daß man sie recht wohl als Vacuolen bezeichnen kann. Die Vacuolen sind von sehr wechselnder Größe, selten von der Größe eines mittelgroßen Drüsenbläschens, das heißt von 60 μ, meistens viel kleiner — bis zur Gröse eines Kerns herab. Auch ihre Zahl wechselt. Es finden sich nicht selten 4 und 6, so daß das Protoplasma auf ein Netz reduziert wird. Es ist schwierig, solche größere, scharf begrenzte Vacuolen vom eigentlichen Lumen zu unterscheiden. Das Protoplasma läßt sich selten gegen das Lumen, wenn ein solches vorhanden ist, durch eine scharfe Linie abgrenzen; es ist vielmehr gegen dasselbe in größerer oder kleinerer Ausdehnung zerklüftet; noch häufiger sind Teile von dem Protoplasma abgestoßen, liegen frei im Lumen, oder noch im Zusammenhange mit dem Epithel, woraus auch netzartige Figuren resultieren können. Auch der periphere Rand hebt sich vom Stroma oder von der Membrana propria ab, oder wird zerklüftet, aufgefasert, bekommt die oben beschriebenen Lücken. Oder die Zerklüftung erstreckt sich über das ganze Protoplasma, das heißt bis zum Lumen; die abgelösten oder zerklüfteten Partien liegen frei im Lumen. Die Zerklüftung des Protoplasmas kann ihr Extrem erreichen, indem es ganz von dem Stroma oder von der Membrana propria sich loslöst und an letzterem keine Spur mehr sich erkennen läßt. In diesem Falle haben wir eine von der Membrana propria begrenzte Masche, die von kleinen und größeren Fragmenten von Protoplasma mit und ohne Kerne, mit und ohne Vacuolen mehr oder weniger dicht ausgefüllt ist (Fig. 1, Taf. II). Oder es findet sich ein Defekt im Protoplasmastreifen und der fehlende Teil läßt sich im gegebenen Schnitte im Lumen nicht auffinden. Als letztes Stadium dieses Verschwindens des Protoplasmabelags finden wir im Stroma leere Maschen, umgeben von einer roten, vielfach gefalteten Linie, in denen kein einziges Klümpchen von Protoplasma sich mehr findet. Solche Bilder sind gar nicht selten, und können leicht mit Fettzellen verwechselt werden. Da wir aber deutliche Übergangsbilder nach diesen leeren Membranen haben, so glauben wir annehmen zu dürfen, daß wenigstens ein Teil derselben auch wirkliche leere Membranae propriae sind.

Die spätesten Stadien schildert de Coulon in folgender Weise: „Soweit noch in den Schilddrüsenbläschen ein Lumen sich findet, haben

dieselben einen dicken, oft grobkörnigen epithelialen Saum, in dem nur verklumpte Kerne von den verschiedensten, sehr verzerrten Formen, zum Teil von sehr bedeutender Größe liegen, und zwar in geringer Zahl; ferner finden sich auch große, aufgeblähte Kerne, und namentlich sind diese in den allerkleinsten soliden Follikeln fast konstant, und gar nicht selten sieht man eine solche Zelle, mit blaßkörnigem Protoplasma isoliert, im gefäßreichen Stroma liegen, oder auch in einer großen Lücke des Stromas nur einen unverkennbaren großen, aufgeblähten Kern, ohne daß das umgebende Protoplasma sich deutlich markiert." Gerade diese letzten Stadien, in welchen an Stelle der Schilddrüsenbläschen nur eine einzelne große Zelle liegt, habe ich in sehr zahlreichen Exemplaren gesehen. Ihre Größe ist eine mäßige, ihr Durchmesser kann 30 μ betragen und selbst etwas mehr, sie sind meist rund oder etwas oval. Ihr Protoplasma ist hell, gleichmäßig gekörnt und manchmal von kleinen Vacuolen durchsetzt, die erst bei Ölimmersion deutlich zu sehen sind. Die Kerne gehören durchgängig zu den aufgeblähten Kernen mit dicker, oft gefalteter Membran und einer geringen Menge von Chromatinkörnern in der Nähe derselben. Der Durchmesser beträgt 10 μ, meist ist nur ein Kern vorhanden, dann und wann auch mehrere der gleichen Art, selten findet sich ein verklumpter Kern. Daß es sich wirklich um Drüsenreste, nicht um eine besondere Art von Zellen handelt, dafür spricht entschieden der Umstand, daß wir mannigfache Übergangsformen zu den vorgerückten Stadien der früher beschriebenen Degenerationsarten haben, wo die von der Membrana propria umgebene Masse von Epithelresten ausgefüllt ist. Auch findet man dann und wann in solchen wie eine Zelle aussehenden Drüsenzellen einen nahezu normalen Kern; meist sind die Anfangsstadien der Degenerationsarten ausgeprägt, die wir im weiteren als den Epithelkernen eigen beschreiben wollen.

An diese letzten Stadien der Rückbildung der Drüsenbläschen habe ich eine eigentümliche Zellform anzuschließen, über deren Genese ich nicht ganz ins klare gekommen bin. Ich finde sie nur in diesem Falle, sie sind auch nicht von de Coulon erwähnt. Ich kann sie aber nicht übergehen, da sie an vielen Stellen in größerer Zahl vorhanden sind. Die Zellen sind groß (Fig. 3, Taf. II), haben einen Durchmesser von 60 μ mit leichten Schwankungen nach oben und unten, sind von rundlicher Gestalt, manchmal etwas länglich, oval; die Begrenzung ist eine scharfe. Der Kern hat in allen eine gleiche Größe und gleiches Aussehen mit einem Durchmesser von 6 bis 7μ, ist schön rund oder leicht oval, enthält 1 bis 2 Kernkörperchen. Im Innern findet sich auf einem blauen Grunde ein dunkleres Gerüst von Chromatin. Das Protoplasma ist entweder dunkel, dicht gekörnt, wie granuliert, nur äußerst selten in stärkerem Grade gleichmäßig rot, ohne deutliche Körnchen; oder, was am meisten der Fall ist, es finden sich im Protoplasma zahlreiche Vacuolen, und zwar von den feinsten, die mit Ölimmersion gerade noch gesehen werden können, bis zu solchen von Kerngröße und darüber. Meistens finden sich in einer Zelle Vacuolen von einer bestimmten, nur selten etwas schwankenden

Größe. Dieselben liegen sehr dicht, so daß das Protoplasma in ein Netzwerk von feinsten Septen aufgelöst wird. Solche Zellen können ganz erhebliche Dimensionen annehmen (60 μ). Diese Zellen finden sich im Stroma mitten in einem Läppchen, die mit Vacuolen versehenen häufiger an der Peripherie im Fettgewebe, an welchem die mit granuliertem Protoplasma fehlen. Es kann sich hier um ein sehr vorgerücktes Stadium der Atrophie der Schilddrüsenbläschen handeln. Die Übergangsbilder beschränken sich nur darauf, daß an benachbarten Drüsenbläschen das Protoplasma manchmal in gleicher Weise von feinen Vacuolen durchsetzt ist; ferner sind auch die Kerne nicht immer in der Einzahl vorhanden, auch 2 und 3, und diese Kerne zeigen dann immer deutliche Degeneration, namentlich Runzelung, Verklumpung, Aufquellung. Ich will nochmals hervorheben, daß gerade die Kerne dieser granulierten und vacuolären Zellen von denen der atrophischen Drüsenbläschen sich unterscheiden. Aber eine andere Deutung wird nahegelegt durch die genauere Betrachtung der Peripherie der Schilddrüse, gerade hier kommen die vacuolenhaltigen Zellen in größerer Zahl vor. Und nun finden sich ganz gleiche Zellen in dem angrenzenden Fettgewebe, bald vereinzelt, bald in kleinen Gruppen von der Größe der Fettzellen, im Innern aber den vacuolären Zellen vollständig gleich. Handelt es sich vielleicht um nähere Beziehungen zu den Fettzellen, sind sie aus den letzteren entstanden? Oder, das wäre gerade bei einem atrophischen Organe denkbar, wandeln sie sich vielleicht in Fettzellen um, deren man innerhalb der Thyreoidea im Stroma noch manche vereinzelt oder in kleinen Gruppen findet. Dann würde also eine lipomatose Umwandlung des Gewebes stattfinden und die beschriebenen Zellen wären vielleicht als Vorstadien aufzufassen. Aber von diesen granulierten und vacuolären Zellen zu den anderen Zellen des Stromas fehlen alle Übergänge, namentlich auch zu den Lymphocyten.

4. Die Kerne zeigen sich noch mannigfacher in ihrer Degeneration. Letztere folgt aus der Zahl, der Verteilung und der Struktur der Kerne. Die Zahl der Kerne ist vermindert. Um das genauer zu präzisieren, können wir angeben, daß in einem Bläschen von 60 μ Durchmesser mit einem noch erhaltenen peripherischen Ringe von Protoplasma bei einer Schnittdicke von 15 μ nur 1 bis 3 Kerne sich befinden. Sogar nicht selten sind auch in größeren Bläschen die Kerne nicht zahlreicher, können sogar hie und da fehlen, wenigstens in einem Schnitt von der obigen Dicke. Bläschen mit dicht beieinanderstehenden Kernen, wie es in der normalen Thyreoidea der Fall ist, trifft man nie. Die Anordnung der Kerne ist eine unregelmäßige. Manchmal stehen 2 bis 3 Kerne in einer Gruppe nahe zusammen, während die übrige Masse des Protoplasma keine enthält. In anderen stehen die wenigen Kerne in weiten Abständen; sind Vacuolen vorhanden, so finden sich die Kerne nicht bloß in der Nähe der Wand, sondern auch in den Septen, welche die Vacuolen voneinander trennen. Ferner liegen die Kerne auch im Lumen, zugleich mit größeren oder kleineren Klumpen von Protoplasma,

die dem Kerne anhaften, doch können die Kerne auch vollständig frei sein. Ebenso findet sich in den Lumina nur zerfallenes Protoplasma ohne Kerne.

Die Struktur der Kerne ist stark verändert und zeigt sich in mannigfacher Weise: als Aufquellung, peripherische Lagerung des Chromatins, Zusammenballung des Chromatingerüstes, Sprengen der Kernmembran mit Herausquellen des Inhalts, Schrumpfung, Zusammenballen mehrerer Kerne. Um eine bessere Übersicht über das Aussehen der einzelnen Kerne zu bekommen, können wir zunächst unterscheiden: a) Kerne von runder oder ovaler Form und b) Kerne von gezackter oder gerunzelter. Die Kerne beider Gruppen sind sehr wechselnd in ihrer Größe, von solchen, die unter den normalen stehen, bis zu denen, die die normalen um das Drei- bis Fünffache in jeder Dimension übertreffen. Danach können wir unterscheiden: Kerne von normaler Größe mit kleinen Schwankungen nach oben und nach unten, im Durchmesser von 4 bis 6 μ, mittelgroße Kerne von 6 bis 10 μ im Durchmesser, große Kerne von 10 bis 20 μ. Kerne mit 20 μ in allen Durchmessern sind im ganzen nur sehr selten; häufiger sind schon ovale Kerne, deren größter Durchmesser 20 μ beträgt, während der kleinere nur etwa die Hälfte mißt.

a) Der näheren Schilderung der ersten Gruppe müssen wir vorausschicken, daß der Prozeß der Aufquellung bezw. Aufhellung mit der peripherischen Lagerung und Zusammenballung des Chromatins so innig verbunden ist, daß es unmöglich ist, ihn getrennt zu besprechen. Die Wandhyperchromatose beschreibt de Coulon in folgender Weise: „Die Chromatinkörner rücken an die Peripherie nach der Kernmembran hin und bilden mit derselben einen stark gefärbten, ziemlich dicken Saum, während der zentrale Teil des Kerns stark aufgehellt ist.“ Von dem Beginn des Prozesses bis zur Ausbildung einer dicken Kernmembran können wir verschiedene Stadien unterscheiden, die ineinander natürlich ohne scharfe Grenze übergehen. Der Beginn dieses Prozesses findet sich sehr häufig an den kleinen runden Kernen von normaler Größe. Das Chromatin ist nach der Membran zu vermehrt; im Zentrum hingegen spärlicher, bald auf einige Körnchen und Fädchen reduziert, bald fehlt es vollständig, und nur das meist eosinrote Kernkörperchen findet sich noch im Zentrum oder häufiger ist es auch schon an die Peripherie gerückt. Ob das in der Peripherie des Kerns befindliche Chromatin den normalen Thyreoidealkernen gegenüber absolut vermehrt ist, läßt sich nicht feststellen. In einem späteren Stadium bilden die Chromatinkörner in der Nähe der Innenfläche der Membran nur einen schmalen Saum, in höheren Graden fließen sie mit der Wand zusammen, so daß die Kernmembran nach innen wie mit kleinen Höckerchen versehen aussieht (in der Fig. 1, Taf. II). Diese Höckerchen sind oft in ziemlich regelmäßigen Abständen angeordnet. Solche Bilder finden sich in Kernen der verschiedensten Größe, namentlich auch in sehr großen. Diese Höckerchen verschwinden später und die Kernmembran sieht verdickt aus, aber gleichmäßig, während das ganze Innere häufig vollständig aufgehellt ist. Das Kernkörperchen ist in solchen

Kernen bald in der Einzahl, bald auch zu 2 oder 3 vorhanden. Sie sind mit Eosin gefärbt und rücken ebenfalls an die Wand; hier sind sie manchmal noch recht schön als hellrote Flecke zu erkennen; doch meist ist die Farbe mehr blau und selbst schwarz, vielleicht infolge davon, daß Chromatin sich aufgelagert hat und das rote Kernkörperchen verdeckt. In anderen Kernen ist nur ein relativ kleiner Teil des Chromatins der Wand genähert. Im Zentrum dagegen zeigt das noch vorhandene Chromatin Verdickung und plumpe Formen des Gerüstes; und in den höheren Graden ist das Chromatin hier zu einem Klumpen zusammengeballt, mit unregelmäßiger zerfetzter Peripherie. Wie oben gesagt, ist diese Zusammenballung des Chromatingerüstes mit Aufquellung der Kerne verbunden, so daß wir an großen Kernen diese Erscheinung am schönsten ausgeprägt finden. Ich habe ferner ein Auftreten des Chromatins in Form vereinzelter, ziemlich großer Würfel oder Körner gesehen, die sich durch völlige Aufhellung ihrer nächsten Umgebung auszeichnen. Genauer werde ich darauf bei Meyer eingehen, in welchem diese Art der Zusammenballung öfter auftritt. Und schließlich will ich noch an die erste Gruppe ein ziemlich häufiges Bild anreihen, welches zeigt, wie Kerne zugrunde gehen, nämlich Sprengen der Kernmembran. An den aufgeblähten großen, auch mittelgroßen Kernen fehlt gelegentlich ein kleines Stück der Membran, oder dieselbe erscheint wie zerrissen, an der Öffnung nach seitlich umgeschlagen, und die Chromatinkörner sind nun zum Teil durch die Öffnung in die nächste Umgebung ausgetreten. Manchmal ist dieser Defekt in der Membran recht umfangreich, es fehlt die Hälfte derselben oder auch noch mehr, und der restierende kleine Kreisbogen kann nur in Verbindung mit der seiner Konkavität anliegenden Gruppe von Chromatinkörnern als Rest des Kerns erkannt werden. Oder es kann auch die Membran vollständig fehlen und nur die noch vorhandene Gruppe von Chromatinkörnern deutet die Stelle des Kerns an. Ich habe mir beim Betrachten dieser Bilder immer die Frage vorgelegt, ob hier nicht technische Unvollkommenheiten, Zerreißung der Membran durch das Messer, vorliegen. Indessen kommen auch solche Bilder an Kernen vor, welche mitten in der Dicke des Schnittes liegen, entfernt von der oberen und unteren Schnittfläche.

b) Die zweite Gruppe habe ich oben als zackige und gerunzelte bezeichnet. Schon die äußere Form zeigt, daß wir es mit Degeneration zu tun haben. Und zwar kann man im großen und ganzen sagen, daß die Degeneration wesentlich in einem Verluste von Kernsaft, das heißt der ungefärbten Bestandteile besteht. Infolgedessen collabiert die Kernmembran und nimmt die seltsamsten Formen an, und in den höchsten Graden haben wir die verklumpten Kerne von de Coulon, die durch ihre äußerst wechselnde, unregelmäßige Form, sowie durch ganz oder fast gleichmäßig dunkle Farbe charakterisiert sind. Damit stimmt auch ferner die Tatsache, daß, je stärker diese Erscheinung ausgesprochen ist, die Größe der Kerne abnimmt. Den Beginn dieses Prozesses sieht man schon an Kernen, die im innern Bau denen der ersten Gruppe entsprechen. Die Kernmembran ist durch eine oder mehrere kleine Buchten nach innen eingedrückt, uneben, meist nur

an einzelnen Stellen, doch auch an der ganzen Oberfläche. Die Vorragungen zwischen den Buchten sind bald zackig, bald abgerundet, manchmal halbkreisförmig, so daß der Kern eine Maulbeerform hat.

Höchst seltsame Formen entstehen durch größere Einbuchtungen; eine solche nimmt die ganze Längsseite eines ovalen Kerns ein, die eine Hälfte der Kernmembran ist in den Kern eingestülpt, wie man eine Kautschuckblase in sich eindrücken kann; oder an der anderen Seite findet sich manchmal das gleiche, und der Kern sieht biskuitartig aus. Derartige Buchten sind nun ganz außerordentlich viele und von verschiedener Tiefe und Form vorhanden, so daß ein solcher Kern in jeder Fokalebene eine andere Form hat (Fig. 5, Taf. II). Je mehr nun diese Unregelmäßigkeiten ausgesprochen sind, um so dunkler erscheint das Innere. Doch sieht man meist noch in dem schon ziemlich dunkelblauen Grunde noch Chromatinfäden und Körner durch noch dunklere Farbe angedeutet, selten ist die Farbe eine ganz gleichmäßig dunkle, wie bei den zerklumpten Kernen von de Coulon. (In Fig. 2, Taf. II findet man zahlreiche derartige Kerne.) Von diesen Kernen ist noch eine besondere Form zu erwähnen, die dadurch entsteht, daß dieselben durch große, außen anliegende Vacuolen eingedrückt werden. Der Kern hat dann auf dem Durchschnitt die Form eines schmalen Halbmondes; die konkave Fläche, welche die Vacuole begrenzt, stellt einen schönen Kreisbogen dar, ohne Unregelmäßigkeiten, an der konvexen dagegen sieht man häufig zahlreiche Vorragungen und Einbuchtungen von mäßigen Dimensionen und wechselnder Form (Taf. II, Fig. 4 oben). In allen diesen Bläschen, in denen die beschriebenen Kerne, namentlich diejenigen mit stärkerer Degeneration sich finden, fällt die geringe Zahl der Kerne auf, wie schon am Anfang hervorgehoben wurde. Coulon hat ein Zusammenfließen von Kernen aus der eigentümlichen Verteilung vermutet, welche gerade die verklumpten Kerne in manchen Bläschen zeigen. „Größere Strecken des Epithels, an welchen 3 bis 4 normale Kerne und mehr Platz hätten, selbst solche von der Hälfte des Umfanges einer Alveole, sind frei von Kernen, während in dem übrigen Teil 2 bis 4 verklumpte Kerne in weiten und ungleichen Abständen sich finden. Man erhält den Eindruck, als ob mehrere bläschenförmige Kerne zu einigen wenigen verklumpten Kernen zusammengeflossen wären, was natürlich auch ein Zusammenfließen der Zellen, einen Schwund der Zellgrenzen voraussetzt.“ Solche Bilder habe ich nicht gesehen. Aber es scheint mir eine andere Erscheinung für die Vermutung von de Coulon zu sprechen, welche in einem anderen Fall prägnanter auftritt, nämlich die außerordentliche Größe mancher verklumpter Kerne (70 μ), bei gleichzeitigem außerordentlichen Chromatinreichtum: das Chromatingerüst stellt einen dicken Chromatinknäuel dar, welcher nur von spärlichen ungefärbten Stellen durchbrochen ist.

Colloidhaltige Bläschen. Schließlich komme ich auf die noch colloidhaltigen Bläschen, welche also den normalen am nächsten stehen. Der Durchmesser der normalen wird nach Ebner von Kölliker auf 45 bis 110 μ, nach Siemon auf 80 bis 220 μ angegeben. In der vorliegenden

Thyreoidea beträgt der Durchmesser der größeren 140 μ, häufig aber geht derselbe auf 80 und selbst 60 herunter. Sie sind rund, länglich, oval. Das Colloid in ihnen ist stark glänzend, färbt sich mit Hämalaun-Eosin violett, nach van Gieson bräunlich, mit rotem Ton gemischt, manchmal wiegt das Rote vor und häufig sind die peripherischen Partien schwächer lichtbrechend und haben eine rosa oder blaßviolette Farbe. In vielen Bläschen füllt dasselbe das Lumen vollständig aus und das Epithel ist auf einen ganz schmalen Saum von Protoplasma reduziert, in welchem plattgedrückte dunkle, verklumpte Kerne liegen, die kein Chromatingerüst erkennen lassen. Die Zahl der letzteren ist gering und in manchen Bläschen ist in einem Schnitt gar kein Kern zu erkennen. In manchen Bläschen ist das Colloid etwas von dem Epithel zurückgezogen, aber immer noch von rundlicher Form. Retraktionserscheinungen wie Randvacuolen und Vacuolen im Innern fehlen. Was am interessantesten an diesen Bläschen ist, ist der Zustand der Kerne. Derselbe deutet auf äußerste Degeneration des epithelialen Saumes hin und das vorhandene Colloid wird wohl als ein Rest aus der früheren Tätigkeitsperiode anzusehen sein, das Blaßwerden an der Peripherie vielleicht als ein Zeichen der Auflösung. Das Vorkommen von Colloid in den Lymphgefäßen, sowie das Verhalten der Gefäße und die hier an den Arterien äußerst zahlreich vorkommenden Knospen verschiebe ich auf später.

Bracher, Johann, 56 Jahre alt, Kretin, 144 cm lang, gestorben am 22. August 1897, morgens 9 Uhr, Sektion 23. August, 10 Uhr. Peritonitis. Die Thyreoidea wiegt frisch 16,3 g, nach Erhärtung in Spiritus 10,62 g.

Viel einfacher, wenn vielleicht auch in höherem Grade degeneriert, zeigt sich diese Thyreoidea. Wir wollen hier am Stroma beginnen, welches gegenüber dem spezifischen Thyreoidealgewebe weitaus das Übergewicht hat. Auffällig ist der äußerst lockere Bau desselben. Feste Bündel, in denen man die einzelnen Fibrillen nicht oder nicht gut erkennen kann, treffen wir so gut wie nie. Hingegen finden sich in den interlobulären Septen ziemlich breite Bündel, manchmal von 0,2 mm Durchmesser, die aus ganz deutlichen lockeren, parallel laufenden, welligen Fibrillen bestehen. Die Läppchen lassen sich hier, wie bei Dietrich, nicht immer abgrenzen. Sie sind klein, rundlich, auch oval, messen in der Länge 0,5 mm, in der Breite 0,2 bis 0,4 mm. Sehr ausgesprochen ist hier das Auftreten von Fettgewebe in den Läppchen, die manchmal fast ganz in Fettgewebe umgewandelt sind, so daß nur 1 oder 2 Drüsenbläschen andeuten, daß es sich hier um ein ehemaliges Drüsenläppchen handelt. In anderen Läppchen sind Drüsenbläschen und Fettzellen mehr oder weniger gleichmäßig untermischt und in gleich großer Zahl vorhanden; in wieder anderen sind die Fettzellen spärlich. Die interlobulären Septa dagegen bleiben, wie ich sehe, frei von Fett und durchziehen, nach van Gieson, in Form von breiten roten Streifen das Gewebe, zwischen welchen sich dann diese in Umwandlung begriffenen Drüsenläppchen finden. Im höchsten Grade der Degeneration sehen die letzteren wie zusammengedrückt aus, sind länglich,

schmal und messen bloß 0,5 : 0,1 mm. Die Fettzellen sind immer schön ausgeprägt, von gleichmäßiger Größe und in den länglichen, wie komprimierten Läppchen ebenfalls länglich. Die eigentümlichen großen, granulierten und vacuolisierten Zellen, die bei Dietrich beschrieben sind, die vielleicht Entwicklungsstadien der Fettzellen darstellen, habe ich hier nicht gesehen.

Ferner finden sich mitten in der Thyreoidea Felder von $\frac{1}{2}$ mm Durchmesser, die nur aus Bindegewebe bestehen, in denen man nur in der Peripherie ganz vereinzelte atrophische Drüsenbläschen sieht. Dieser Umstand, sowie die Größe der Felder lassen den Schluß ziehen, daß hier ganze Drüsenläppchen völlig zugrunde gegangen sind. Das Bindegewebe ist äußerst kernarm, aber von lockerem Bau, und zwischen den Fibrillen und schmalen Fibrillenbündeln findet sich eine leicht schattierte, farblose Substanz ohne bestimmten Charakter. In den Läppchen mit Thyreoidealgewebe haben wir auch im ganzen Gesichtsfelde äußerst lockere, wellige Bindegewebsfibrillen, zwischen welchen bald dichter, bald seltener die degenerierten Thyreoidealbläschen auftreten, von einem immer geschlossenen, breiteren oder feineren, nach van Gieson roten Ring umgeben, der sich hie und da vom Stroma abhebt und ins Lumen vorragt. Ob auch hier eine Membrana propria vorliegt, vermag ich nicht zu entscheiden. Einige leere Membranen mit Falten nach dem Lumen zu habe ich gesehen, die allerdings nicht als Fettzellen gedeutet werden dürfen. Die Degeneration des Bläschens läßt sich auch hier zunächst aus dem Fehlen des Colloids schließen. Die colloidhaltigen Bläschen sind hier noch spärlicher als bei Dietrich: bei I, 3 haben wir in manchem Gesichtsfelde 2 bis 3, viel häufiger gar keine. Die Bläschen sind kleiner als bei Dietrich, zeigen keine sehr bedeutenden Schwankungen in ihrer Größe. Dieselbe beträgt weitaus am meisten 30 μ; einige messen 45 μ, seltener 75 μ. Wenn bei Dietrich ein an vielen Bläschen noch teilweise gut erhaltener ringförmiger Protoplasmabelag mit oder ohne Kern sich findet, so fehlt hier ein solcher vollständig. Wohl haben wir, wenn auch sehr selten, einen kleinen Teil eines Protoplasmastreifens, der sich aber von der Membrana propria oder dem Stroma abgehoben hat und die Vorstufe der weiteren Degeneration bildet, wo das Epithel frei meist zentral im Lumen des Bläschens liegt, dasselbe etwa zur Hälfte ausfüllend, in Form eines unregelmäßig begrenzten, nach der Peripherie hin wie zerklüfteten Protoplasmaklumpens mit einigen unregelmäßig verteilten Kernen, oder ohne solche und jedenfalls ohne Zellgrenzen. Manchmal zieht sich ein Protoplasmafortsatz bis zur Wand hin, noch seltener ist der Klumpen gar wandständig. Neben dem größeren Klumpen kommen oft noch kleinere Massen von Protoplasma vor von der verschiedensten Form, hie und da auch ein freier Kern, oder auch ein Kern mit beliebig anhaftenden Protoplasmafetzen. Oft ist dem Protoplasmaklumpen ein Colloidrest beigemengt. Die Größe desselben wechselt von der eines Kerns bis auf das Drei- bis Vierfache. Das Protoplasma erscheint dadurch rötlich (van Gieson) oder bläulich (Hämalaun-Eosin), und oft kann man nur bei Ölimmersion

als dessen Ursache eine kleine Kugel oder Fetzen von Colloid erkennen. Das Protoplasma ist grobgekörnt, ungleichmäßig, so daß dunklere und hellere Stellen abwechseln, und häufig sieht man bei Ölimmersion kleine, unregelmäßig begrenzte Lücken in demselben. Dann und wann enthält das Protoplasma feine Vacuolen von der Größe eines Kernkörperchens und sieht wie ein feines Netz aus. Nur ganz selten finden sich auch große Vacuolen vereinzelt. Es wiegt in sämtlichen Bildern eher ein direkter Zerfall von Protoplasma vor, gegenüber einer Auffaserung durch Aufquellung, wie es bei Dietrich der Fall war.

Auffällig sind einzelne Stellen im Protoplasma durch ihre braune Färbung: sie treten meist in einer Gruppe benachbarter Bläschen auf. In diesen Stellen lassen sich auch fast schwarz gefärbte, ziemlich grobe, spärlich und nicht dicht stehende Körner erkennen. An manchen Stellen ist die braune Färbung heller und glänzend. Es macht den Eindruck von Pigment, hingegen fiel die Eisenreaktion negativ aus.

Die Kerne verhalten sich in ihrer Zahl und Verteilung gleich, wie bei Dietrich, sind eher noch sparsamer. Die Degenerationsformen sind wesentlich die gleichen. Die große Mehrzahl hält sich auf einem mittleren Grade der Entartung, die verklumpten Kerne ohne deutliches Chromatingerüst finden sich nur selten. Viele Kerne sind noch rund oder leicht oval, mit einem Durchmesser von 10 bis 12 μ, oder sogar 20 μ, die Kernmembran doch meistens in verschiedenem Grade gerunzelt und gezackt, und nicht selten sieht man diese Unregelmäßigkeiten erst bei Ölimmersion. Auch Kerne mit zahlreichen und größeren Buchten, die beim Schrauben alle möglichen Formen annehmen, sind häufig. Alle diese Kerne sind sehr reich an Chromatin, welches klumpige Formen bildet, die in der Mitte des Kerns sich zusammenballen, während die Peripherie aufgehellt wird. Das eosinrote Kernkörperchen verschwindet in der zentralen dunklen Masse. Die gleichen Formen habe ich bei Dietrich beschrieben, doch finden sich bei ihm mehr die Anfangsstadien, in welchen man die einzelnen verdickten Fäden und Körner noch auseinanderhalten kann, während bei Bracher die zentralen Chromatinmassen in höherem Maße zusammengeflossen sind. Auffallend sind solche Kerne schon bei I, 3 in jedem Gesichtsfelde, bald in der Einzahl, bald in der Mehrzahl; sie erscheinen hell, groß (20 μ in jeder Dimension), mit großem zentralen, dunklen Fleck, der bei stärkerer Vergrößerung als das zusammengeballte Chromatingerüst sich erweist, von dem häufig noch feine Fäden ausgehen. Die Aufquellung ist hier mehr mit der Zusammenballung des Chromatingerüstes verbunden, als mit der Wandhyperchromatose, wie es bei Dietrich der Fall war: die hellen, aufgeblähten Kerne mit äußerster Wandhyperchromatose finden sich hier selten. Bilder von Sprengen der Kernmembran mit Austreten der Chromatinkörner sind hier auch nur selten.

Ich gebe ferner die Abbildung einiger besonderen Kernformen, die durch ihre Seltsamkeit auffallen. In Fig. 6, Taf. II ist ein Kern in vier Einstellungen abgebildet dessen Degeneration man auch unter dem Namen

Wandhyperchromatose zusammenfassen könnte. Die Chromatinkörner liegen namentlich an Stelle der Kernmembran, die größeren deutlich kuglig, die kleineren eckig, und sind vielfach durch feine Fäden verbunden, oder auch isoliert, so daß eine unterbrochene, mit zahlreichen Verdickungen versehene Membran vorzuliegen scheint. In Fig. 7, Taf. II ist ein ähnlicher Kern, welcher einen größeren Defekt des Chromatins zeigt. Am interessantesten ist der eine Kern in Fig. 4, Taf. II (unten). Hier war die Stelle des Kerns gar deutlich durch feinkörniges Protoplasma begrenzt, als ein ganz heller rundlicher Fleck, aber von einer Kernmembran ist nichts sichtbar, dagegen liegen an Stelle derselben Chromatinkugeln von verschiedener Größe, zum Teil ziemlich dicht, während im Innern nur ein einziger verwachsener Chromatinfleck liegt. Beim Schrauben lassen sich auch leicht die Chromatinkörner erkennen, welche an den dem Auge des Beobachters zu- und abgewandten Oberflächen sich finden. Von verbindenden Chromatinfäden ist absolut nichts zu sehen. Der andere in diesem Bläschen befindliche Kern ist nach Art einer Kautschukblase eingebuchtet. Einen ähnlichen Kern können wir anführen, wo an Stelle der ganzen Kernmembran in regelmäßigen Abständen sich Chromatinkörner fanden, und auch im ganzen Zentrum waren bloß ebensolche Chromatinkörner ohne einen einzigen Verbindungsfaden.

Die colloidhaltigen Bläschen sind bedeutend größer, als die leeren. Die kleineren messen 90 bis 130 μ, die größeren bis zu 0,2 mm. Durch Colloid ganz ausgefüllte Bläschen mit einem plattgedrückten Epithelsaum, von dem fast nur die schmalen, länglichen, dunklen Kerne ohne erkennbares Chromatingerüst sichtbar sind, wie es bei Dietrich der Fall war, finden sich hier äuserst selten, und in der Regel ist hier das Epithel vom Stroma abgehoben und haftet dem Colloid an, als roter (van Gieson) Streifen mit plattgedrückten verklumpten Kernen. In den meisten anderen Bläschen füllt das Colloid nur einen Teil des Bläschens aus und manchmal nur einen sehr kleinen Teil, liegt meist im Zentrum; das hier ziemlich breite Epithel ist auch vom Stroma abgehoben, haftet dem Colloid an, manchmal noch als ein kontinuierlicher Ring, häufiger als ein unterbrochener; am meisten haften bloß einige Schollen vom Epithel dem Colloid an, während der Rest fehlt. Die Kerne sind immer deutlich degeneriert, gehören meist zu den leicht gerunzelten mittelgroßen Formen, auch diejenigen im mittleren Grade der Degeneration sind nicht selten, und auch Kerne mit peripherischer Lagerung des Chromatins finden sich häufig. In den noch erhaltenen Streifen treten die Kerne etwas reichlicher auf und sind vielleicht auch regelmäßiger angeordnet, jedoch lassen sich nie Zellgrenzen erkennen. Die Bläschen mit zerfallenem Epithelstreifen, wo dem Colloid nur einige Epithelschollen anhaften, dürfen wohl als Vorstadium derjenigen sogenannten leeren Bläschen angesehen werden, die oben beschrieben sind, wo an Stelle des Epithels ein Protoplasmaklumpen, mit oder ohne Kerne gemischt, mit einer kleinen Colloidkugel sich findet. Das Colloid zeigt auch bei Bracher nie Retraktionserscheinungen und enthält nie Vacuolen. Häufig wird es am Rande

heller und in den Bläschen mit Epithelschollen ist es oft am Rande wie zerklüftet, und in den letzten Stadien der Degeneration in den Bläschen mit gemischten Klumpen von Protoplasma und Colloid sieht das Colloid nicht selten gar zerfetzt, blaß aus. Wir haben also deutliche Bilder des Zerfalls des Colloids.

Witschi, Babette, 71 Jahre, Kretine, 128 cm lang, gestorben am 5. April 1902, 4½ Uhr morgens, Sektion 5. April, 2 Uhr nachmittags. Eitrige Bronchitis. Die Thyreoidea wiegt nach Erhärtung in Spiritus 12 bis 13 g. Es läßt sich normales Thyreoidealgewebe auch mikroskopisch nicht erkennen. Und vom nicht strumösen Gewebe wurde bei der Sektion bloß links ein 2½ cm langer, 5 mm breiter, 4 mm dicker Rest gefunden, in welchem noch die Hälfte von einem Colloidknoten eingenommen war. Auch mikroskopisch habe ich an keiner anderen Stelle atrophisches Thyreoidealgewebe mehr gefunden. Dieser makroskopisch bemerkbare Rest stellt einen langen durch Fettgewebe unterbrochenen Streifen dar von Läppchen mit zusammengeflossenen Bläschen, welche ich bei dem Idioten Meyer, wo sie zahlreicher vorhanden sind, beschreiben will.

In den größeren Arterien finden sich in großer Zahl Intimaknospen, die zum Verschluß des Lumens führen. Ich beschreibe sie ausführlicher in einem besonderen Kapitel.

Gran, Jakob, 71 Jahre, Kretin, 147 cm lang, gestorben am 18. Juni 1902, 4½ Uhr morgens, Sektion 18. Juni, 1 Uhr nachmittags. Sklerose der Coronararterien, der Aorta, Gehirnerweichung. Die Thyreoidea wiegt frisch 32,75 g. Struma nodosa. Abgesehen von diesen Strumaknoten wurde in zahlreichen Blöcken bis jetzt kein Thyreoidealgewebe gefunden. Doch wird die Untersuchung der Knoten noch vollständig durchgeführt und ich werde in einer zweiten Arbeit darüber berichten.

II. Idioten.

Meyer, Gottfried, 36 Jahre, Idiot, ohne kretinistischen Habitus, gestorben am 3. September 1898, morgens 6½ Uhr, Herniotomie nach Incarceration, Darmparese, Peritonitis fibrinosa. Von der Thyreoidea wurde leider frisch weder Maß noch Gewicht genommen und auch nachher, ohne diese Vorsichtsmaßregel nachzuholen, wurde sie in Blöcke zerlegt. Ich kann daher nur mitteilen, daß dieselbe als sehr klein im Sektionsprotokoll bezeichnet ist: „die linke Hälfte stark atrophisch, in der rechten ein nuß- und ein haselnußgroßer Colloidknoten und unterhalb desselben eine geringe Menge von atrophischer Drüsensubstanz.“ Ich kann dem noch zufügen, daß die äußerste Kleinheit dieser Thyreoidea sich auch aus der Zahl und Größe der Blöcke erschließen läßt.

Schon die Lupenvergrößerung zeigt eine relativ gut erhaltene Einteilung des Gewebes in Läppchen, und zwar in sehr kleine. Die interlobulären Septa sind sehr locker, wellig, lassen die einzelnen Fibrillen leicht erkennen, sind breiter wie in der Norm, messen meist 35 bis 70 μ, auf kurzen Strecken sogar bis 0,2 bis 0,3 mm. Die größeren Läppchen

sind meist oval und messen 0,5 : 0,25 mm, selten etwa das doppelte davon; öfter dagegen sind sie kürzer und schmäler. In den Läppchen ist das Bindegewebe ebenfalls breiter und lockerer als normal, jedoch nicht in solchem Grade aufgelockert, wie bei Bracher. Sie weisen auch im vorliegenden Falle eine lipomatose Umwandlung geringen Grades auf. In fast allen Läppchen finden sich vereinzelte Fettzellen, andere sind teilweise in Fett umgewandelt, bald in ihrem Zentrum, bald mehr an der Peripherie. Und ferner findet man größere Gruppen von Fettzellen, zwischen ihnen ein noch erhaltenes Bläschen zum Beweis, daß hier ganze Drüsenläppchen zugrunde gegangen sind. Die bei Dietrich beschriebenen großen granulierten und vacuolisierten Zellen fehlen hier wie bei Bracher. Von der Membrana propria findet man nur hie und da eine Andeutung, in Form einer kontinuierlichen roten (van Gieson) Linie fast an der ganzen Peripherie des Bläschens, vom Stroma etwas abgehoben, oder auch in Form von leeren gefalteteten Membranen. In den Bläschen findet man deutliche Zeichen der Degeneration. Dies läßt sich erschließen aus dem Fehlen des Colloids und der Beschaffenheit des Epithels, und besonders der Kerne desselben. Manche Läppchen haben nur leere Bläschen ohne Colloid. Im großen und ganzen möchte ich die Zahl der leeren auf das Vier- bis Fünffache der Anzahl der colloidhaltigen schätzen und wenn wir die große Zahl der noch zu schildernden stärker atrophischen Läppchen berücksichtigen, welche keine Bläschen enthalten, so müssen wir in der vorliegenden Thyreoidea das Colloid als sehr spärlich bezeichnen.

Die leeren Bläschen sind sehr wechselnd in ihrer Größe, ihr Durchmesser beträgt meist 40 bis 90 μ, nicht selten auch 130 μ, selbst bis 170 : 130 μ. Ihr Epithel ist meist nach dem Lumen hin zerklüftet, aufgefasert, oder es durchzieht netzförmig das Lumen, häufig große runde oft scharf begrenzte Vacuolen umgebend. Oder das Protoplasma ist vom Stroma abgehoben, fehlt stellenweise oder total und hier sieht man nur ein paar nackte Kerne, im Lumen hingegen einige Fetzen von Protoplasma.

Die Kerne sind sparsam, etwa 3 bis 4 in einem Bläschen von 40 bis 50 μ im Durchmesser. Vielleicht die Hälfte der gesamten Kerne gehört zu den letzten Stadien der gezackten, verklumpten, sehr dunklen Formen. Auffällig ist die bedeutende Größe mancher, sie messen in der Länge und Breite 55 : 35 μ, selbst einen Kern von 70 : 50 μ habe ich gesehen. Solche großen Kerne sind fast nie gleichmäßig dunkel, sondern man erkennt an einzelnen Stellen in ihnen ein sehr verdichtetes Chromatingerüst. Selten sind die Anfangsstadien der gezackten Formen, ferner jene helleren Formen mit größeren Buchten, die beim Schrauben ihre Form wechseln. Die andere Hälfte der Kerne ist rund und oval, meist mittelgroß von 10 bis 15 μ, die größeren messen 20 : 20 μ und selten auch über 20 μ. Auffällig ist die außerordentliche Häufigkeit derjenigen Degeneration, die wir bei Dietrich als Zusammenballung des Chromatins in grobe Körner erwähnt haben. Sehr häufig ist namentlich in den kleinen

runden, die der Größe und Form nach den normalen Kernen gleichen, auch in den mittelgroßen Kernen das Chromatin in relativ spärlichen (10 bis 20) groben, runden oder auch manchmal viereckigen, fast schwarzen Körnern zusammengeballt, welche in dem wasserhellen Innern zerstreut liegen; die viereckigen und gröberen runden haben selbst wieder manchmal einen helleren Fleck im Zentrum. Ein besonderes Kernkörperchen ist nicht zu erkennen.

Wir gehen über zu den Bläschen, welche weniger degeneriert sind, die aber auch viel seltener auftreten. In diesen bildet das Epithel einen (bis 20 μ) dicken Wandbelag, der nach innen glatt und durch eine rote Linie begrenzt sein kann, meist aber leicht aufgefasert und zackig ist, wie in Zerfall begriffen, und nur selten Zellgrenzen in Form von feinen roten Linien oder schmalen hellen Spalten aufweist. Die Kerne sind spärlich, ungleichmäßig verteilt und im höchsten Grade degeneriert, meist verklumpt; da, wo Zellengrenzen sich finden, sind sie etwas besser erhalten und zeigen Zusammenballung des Chromatins oder Wandhyperchromatose. In manchen Bläschen sind zwei oder drei kleine, runde, etwas dunkle Kerne von dunkel granuliertem Protoplasma umgeben, während in dem übrigen Teil das Protoplasma ganz seine Körnelung verloren hat. Die Kerne dieser Zellen werden wohl denjenigen gleichen, welche de Coulon unter Nr. 3 beschrieben hat.

Eine weitere Art der Degeneration stellen Läppchen dar, in welchen nach Schwund der intralobulären Septa, die Bläschen zu einem langen schmalen (200:55 μ) Protoplasmastreifen mit dunklen verklumpten Kernen zusammengeflossen sind. Bei Dietrich und Bracher haben wir sie nicht erwähnt, da sie nur ausnahmsweise und in der nächsten Nähe der Strumaknoten sich fanden, bei Witschi hingegen besteht der zum Verschwinden kleine Thyreoidealrest aus wenigen solchen zerstreut im Fettgewebe gelegenen äußerst kleinen Läppchen. Im vorliegenden Falle finden sich solche Läppchen hie und da zerstreut zwischen oben beschriebenem, weniger atrophischem Drüsengewebe, jedoch öfter in kleinen Gruppen, und wir haben auch Schnitte, in welchen man bei I, 3 in manchem Gesichtsfelde blaß solche Läppchen sieht. Fig. 2, Taf. II zeigt eine solche Gruppe von länglichen, schmalen Feldern von Protoplasma (100 bis 200 μ lang und 60 bis 70 μ breit), durch verhältnißmäßig breite Bindegewebssepten voneinander getrennt. Selbst bei van Gieson sieht man kein Bindegewebe in diese Protoplasmamassen eindringen. Daß es sich aber um letzte Reste von Läppchen und nicht bloß um degenerierte Bläschen handelt, ergibt sich grade aus der Breite der trennenden Septa, der Größe und dem Kernreichtum der Felder, sowie auch ihrer größeren Zahl. Das intralobuläre Bindegewebe ist also geschwunden. Das Protoplasma ist körnig, aber nicht gleichmäßig, an einzelnen Stellen sehr blaß, vielfach von kleinen Vacuolen durchsetzt. Die Kerne sind alle im höchsten Grade degeneriert, dunkel, verklumpt, einige mittelgroße mit noch erkennbarem Chromatingerüst, andere fast

gleichmäßig dunkel gefärbt, durchgängig klein. Hie und da findet man eine deutliche Colloidkugel, fast den ganzen Breitendurchmesser des Läppchens einnehmend. Von Zellgrenzen ist nichts zu sehen.

Einen noch weiteren Grad der Degeneration erreicht eine Stelle, deren Durchmesser von 2,5 mm im Vergleich mit den benachbarten viel kleineren atrophischen Läppchen mit zusammengeflossenen Bläschen es sehr wahrscheinlich macht, daß sie aus mehreren Läppchen durch Zusammenfließen entstanden sind. Dieses Feld wird von reichlichen, in beliebiger Richtung verlaufenden Bindegewebsfibrillen und einigen lockeren schmalen Bündeln von solchen durchzogen; es ist nun dicht mit dunklen verklumpten Kernen besät, bald nur um eine Kernbreite voneinander entfernt, bald auch so dicht, daß sie einander teilweise überlagern; Protoplasma um diese Kerne läßt sich nur selten erkennen. Die Kerne gleichen vollständig denen der kleineren länglichen Streifen und den noch erhaltenen einzelnen atrophischen Bläschen mitten in diesem Felde; hie und da liegt zwischen ihnen ein blasser Colloidrest, den nur die Ölimmersion aufdeckt. Kleinere Felder ähnlicher Art finden sich übrigens noch zerstreut in dieser Thyreoidea, wie auch bei Dietrich und Bracher.

Die colloidhaltigen Bläschen sind auch äußerst degeneriert. Sie sind größer als die leeren, ihr Durchmesser schwankt zwischen 90 bis 220 μ. Sie haben ein niedriges abgeplattetes Epithel, teilweise als noch erhaltener Protoplasmastreifen mit dunklen, etwas platten Kernen, meist aber sieht man, wie bei Dietrich, an Stelle des Epithels nur die äußerst plattgedrückten, meist in das Lumen deutlich vorspringende Kerne, während das Protoplasma zwischen ihnen sich nicht erkennen läßt. Es kommen übrigens auch leere Bläschen mit solchem Epithel vor; es scheint, daß diese ihr Colloid nachträglich verloren haben. Das Colloid füllt hier und da fast das ganze Bläschen aus, nur durch einen schmalen Spalt von dem Epithel getrennt; häufiger nimmt es aber nur einen größeren oder kleineren Teil des Bläschens ein, liegt zentral oder ist wandständig. In keinem Fall zeigt es Retraktionserscheinungen; dagegen zeigt sich am Rande immer ein Farbenunterschied: das nach van Gieson stark lichtbrechende gelbe Colloid klingt am Rande in einem schmalen Saume blaß rosa-violett ab, oder das Colloid ist auf einer Seite hellgelb, wird allmählich blasser, um auf der anderen Seite hellrosa zu werden. So erhält man den Eindruck, als ob das Colloid nach den blassen Stellen sich allmählich verdünnt. In einzelnen Bläschen ist das ganze Colloid blaß, rein rosa, in anderen wieder ist ein violetter Farbenton beigemengt. In manchen Schnitten sieht man nur diese mehr rosa oder mehr blaue Färbung. Ebenso schön wechselt die Farbe des Colloids bei Färbung mit Hämalaun-Eosin: violett mit teilweisem Vorwiegen der Rosafarbe, teilweise der blauen, und oft findet man eine fast rosa gefärbte Colloidkugel mit einem großen blauen zentralen Fleck. Vacuolen von verschiedener Größe findet man nur manchmal, und zwar in dem blassen, nie in dem stark glänzenden Colloid.

Oder wir haben manchmal nur einen kleinen Rest des Colloids im Zentrum, von dem Fortsätze nach allen Richtungen ausgehen, die netzartig das Lumen durchziehen.

Reusser, Jakob, 50 Jahre alt, Idiot, ohne kretinistischen Habitus, gestorben am 7. Januar 1899 10 Uhr morgens. Sektion 9. Januar 11 Uhr morgens. Hernia cruralis incarcerata. Die Thyreoidea wiegt 10,45 g. Auf den Schnittflächen finden sich zahlreiche 5—6 mm große Knoten zum Teil mit Colloid, zum Teil mehr weißlich, auch findet sich ein Colloidknoten von $1\frac{1}{2}$ cm im Durchmesser.

Die Läppchen lassen sich nicht überall gut abgrenzen; da, wo dieses möglich ist, sind sie durchschnittlich größer als in den vorher beschriebenen Fällen, 0,5—1,0 im Durchmesser mit kleinen Schwankungen nach oben und unten. Sie sind rund oder oval, nur in der Nähe der Strumaknoten sind sie schmal und länglich, komprimiert, aber ihre Struktur unterscheidet sich nicht von der runden. Das Stroma ist mäßig verbreitert, von lockerem Bau und man trifft, wie in den vorigen Fällen, auch stark verdickte interlobuläre Balken von 1—2 mm. Innerhalb der Läppchen heben sich die Membranae propriae sehr schön ab, bald als eine einzige, kontinuierliche, kreisrunde, feine oder auch dickere Linie, aus konzentrisch verlaufenden Fibrillen bestehend. Eine lipomatose Umwandlung zeigt sich nur in der Gegend des Isthmus in einer kleinen Strecke, auch hier finden sich keine granulierten und vacuolisierten Zellen, wie sie bei Dietrich beschrieben sind. Bei der Lupenvergrößerung gewinnt man den Eindruck, daß es sich um eine weniger degenerierte Thyreoidea handelt, da die Zahl der colloidhaltigen Bläschen hier eine viel größere ist, sie mag etwa den dritten Teil der gesamten Bläschen betragen. Die Größe der Bläschen schwankt, die leeren messen von 30—40 μ, selten sind sie etwas größer, meist rund oder leicht oval; die colloidhaltigen messen meist 70 μ und oft findet man größere längliche 100 μ lang und halb so breit. In den leeren Bläschen zeigen die Kerne im großen und ganzen dieselben Arten der Degeneretion wie in den vorher beschriebenen Fällen. Es handelt sich meist um runde mittelgroße Kerne mit degeneriertem Chromatingerüst in Form der Wandhyperchromatose oder der Zusammenballung in plumpe Körner. Auch hier sind auffällig manche große Kerne, in deren Zentrum sich ein dicker dichter Chromatinknäuel findet, von dem noch hier und da einige Fädchen zur Wand ziehen, dieser Knäuel liegt in einem aufgehellten Grunde. Oder wir haben dem vorliegenden Falle eigene Kerne mit einer Art von Zusammenballung, wo im Innern bald mehr, bald weniger zahlreiche dunkle, etwas diffus begrenzte Flecke von verschiedener Größe punktförmig und bis zur Größe eines Kernkörperchens und darüber sich finden. Die Zusammenballung in grobe, scharf abgegrenzte Kerne fehlt hier ganz. Hingegen machen diese diffus begrenzten Flecke den Eindruck, als wenn der Rand der Körner sich auflöse. Diesem Falle eigentümlich ist auch die außerordentliche Armut vieler Kerne an Chromatin; man sieht oft im ganzen Kerne bloß ein paar plumpe Fäden oder Körnchen,

hingegen sieht der Grund solcher Kerne nicht wasserhell aus, sondern ist diffus bläulich verfärbt (auch bei ganz distinkt färbendem Hämalaun). Ebenso verhalten sich manche Kerne mit leichter Wandhyperchromatose, mit einer leicht verdickten Membran. Das eosinrote Kernkörperchen sieht man noch oft in solchen Kernen, hingegen nicht in denen mit zusammengeballtem Chromatingerüst. Die kleinen Kerne, die der Form und Größe nach den normalen am nächsten stehen, sind auch immer gleich den mittelgroßen degeneriert. Die größeren Formen (20 μ) sind selten, in ihnen tritt besonders schön auf das zu Flecken oder zu dicken Knäueln degenerierte Chromatingerüst. Von den gezackten Formen findet man meist die Anfangsstadien mit leicht gerunzelten oder gezackten Kernmembranen; ihr Chromatingerüst zeigt denselben Charakter der Degeneration wie der der runden. Die mittleren Stadien, die noch hellen Kerne mit größeren Buchten, welche beim Schrauben die verschiedensten Formen annehmen, sind nicht häufig; hingegen die letzten Stadien der gezackten, die verklumpten, sind ziemlich häufig, in ihnen läßt sich noch an helleren und dunkleren Stellen eine Andeutung des Chromatingerüstes erkennen. Diese verklumpten zeigen keine bedeutenden Dimensionen, sie sind meist klein. Sprengen der Kernmembran mit Herausfließen des Inhaltes findet sich nur selten. Was die Zahl und Verteilung der Kerne anbetrifft, so zeigt sich auch darin der degenerative Charakter, indem die Zahl, wie in den vorigen Fällen, vermindert und die Verteilung keine gleichmäßige ist. Man findet nicht selten in einem Bläschen von 40 μ Durchmesser einen einzigen Kern mit ein paar Protoplasmaklumpen, in anderen viel häufigeren von dem gleichen Durchmesser 2—4 Kerne.

Was nunmehr das gesamte Epithel betrifft, so ist die Zahl derjenigen Bläschen, welche den normalen näher stehen, sehr gering. Nur eine Minderzahl hat einen kontinuierlichen Epithelbelag, der jedoch von dem normalen Verhalten sich wesentlich unterscheidet, schon auf den ersten Blick durch die schon erwähnte geringere Zahl und ungleichmäßige Verteilung der Kerne. Das Protoplasma derselben ist körnig, bildet einen erheblich breiteren (20 μ) Saum als normal, hat aber meist keine Zellgrenzen. Das Protoplasma kann bei Ölimmersion vielfach feinere Vacuolen zeigen.

Nur selten lassen sich, wie bei Meyer, körnige Streifen in den übrigen ganz hellen Zwischenräumen zwischen den Kernen erkennen, welche Zellgrenzen vorzustellen scheinen, und nur ganz ausnahmsweise sind 1—2 Zellen durch helle Spalten oder eine eosinrote Linie abgegrenzt, welche letztere auch die manchmal wasserhelle Zelle gegen das Lumen begrenzt. Hier und da fehlt auch der Kern, so daß man nur ein helles polyedrisches Feld sieht. Diese Bläschen, teilweise oder auch ganz von einem Protoplasmastreifen ausgekleidet, sind, wie gesagt, sehr spärlich und besonders diejenigen, wo noch einzelne Zellgrenzen zu sehen sind, sind in verschwindend kleiner Zahl vorhanden im Vergleich zu denjenigen bei Dietrich genauer beschriebenen Bläschen, wo das zerklüftete Proto-

plasma Fortsätze nach dem Lumen zu ausstreckt, die sich zu einem Netz vereinigen und von Vacuolen verschiedener Größe durchsetzt ist. Oder das Protoplasma ist in Form kleiner Klumpen mit, meist ohne Kerne von der Wand abgestoßen, die frei im Lumen liegen. Oder im Lumen befinden sich nackte Kerne. Also wir haben auch hier die Lockerung des Verbandes zwischen Protoplasma und Kernen. Man findet häufig auch schöne Übergangsstufen mit beginnender Zerklüftung des zentralen Randes des Protoplasmastreifens.

Wenn ich jetzt zu den colloidhaltigen Bläschen übergehe, so muß ich als kleine Korrektur einschieben, daß auch in den Bläschen, die ich als leere bezeichnet habe, hier und da eine aber nur kleine Colloidkugel sich findet, die aber bei Lupenvergrößerung noch nicht sichtbar ist. Die Bläschen aber, die ich jetzt schildere, sind durchschnittlich zu Dreiviertel von Colloid angefüllt. Ihr Epithel zeigt dasselbe Verhalten wie das der leeren Bläschen, hat keine Zellgrenzen, ist zerklüftet, vom Stroma gelockert; oder wir haben ein plattgedrücktes Epithel mit dunklen, verklumpten, abgeplatteten Kernen. Das Epithel zeigt den gleichen degenerativen Charakter wie in den vorigen Fällen, keine Retraktionserscheinungen, keine Vacuolen. Es färbt sich nach van Gieson gelb, bräunlich, häufig ist es im Zentrum hellgelb, während ein bald dickerer, bald dünnerer Ring am Rande braun aussieht. Oder es färbt sich sehr blaß rosa und am Rande klingt es blau-violett ab. Mit Hämalaun-Eosin färbt sich das Zentrum grau-bläulich, peripherisch mehr blau. In den colloidhaltigen Bläschen haben wir hier schöne Bilder vom Zusammenfließen zweier benachbarter Bläschen, wir haben z. B. nicht selten sehr große längliche Bläschen (200 : 100 μ) mit bisquitartiger Form des Colloids, zu der verdünnten Stelle ragt noch vom Epithel ein Epithelsaum vor, als Rest der verschwundenen Grenze. Und nicht selten besteht das Colloid aus einigen Kugeln.

Die vorliegende Thyreoidea zeigt also geringere Grade der Atrophie, es handelt sich um ein früheres Stadium des Colloidschwundes, da ihr Epithel auch in sämtlichen Colloidbläschen einen verkümmerten Zustand zeigt. Normale Partien, normale Bläschen fehlen vollständig.

Zaugg, Gottfried, 18 Jahre, Idiot, ohne kretinistischen Habitus, gestorben am 4. Dezember 1899 morgens um 2 Uhr, Sektion am 4. Dezember um 2 Uhr nachmittags. Typhus. Lobuläre Pneumonie. Leiche ziemlich groß. Die Thyreoidea wiegt 30 g. Auf der frischen Schnittfläche finden sich einige Colloidknoten. Frei präpariert besteht sie aus 2 deutlich vergrößerten Lappen, namentlich der rechte ist vergrößert. Seine Länge beträgt 5 cm, Breite 3,2 cm, größte Dicke 2,7 cm. Der linke Lappen ist 4,7 cm lang, 2,4 cm breit und seine größte Dicke beträgt 1,6 cm. Von den 4 Blöcken des rechten Lappens läßt makroskopisch der obere nur gewöhnliches kleinlappiges Thyreoidealgewebe erkennen, im zweiten sind Strumaknoten von $\frac{1}{2}$—1 cm im Durchmesser, im dritten und vierten sind neben kleinen Strumaknoten noch ein größerer von $1\frac{1}{2}$ und 2 cm. Von den

3 Blöcken des linken Lappens enthält der obere und der mittlere nur kleine Knoten von 3—5 mm, der unterste daneben einen Knoten von 1—1½ cm mit einer kleinen Cyste. Das nicht strumöse Gewebe zeigt hier nach einer Richtung hin eine Abweichung von den oben beschriebenen Fällen, namentlich eine Wucherung des epithelialen Drüsengewebes, welches schließlich auch einer Degeneration unterworfen ist. Da dieser Fall in seiner Hypertrophie einzig in dem von mir untersuchten Material steht, will ich dessen nähere Schilderung auf die Zusammenfassung verschieben, um Wiederholungen zu vermeiden.

	Atrophische Drüsen				
	Dietrich, Kretin	Bracher, Kretin	Meyer, Idiot	Reusser, Idiot	Witschi, Kretin
Todesursache	Pericarditis fibrinosa, Atherom der Aorta.	Peritonitis	Herniotomie mit Incarceration, Peritonitis fibrinosa, Darmparese	Hernia cruralis incarcerata, Atherom der Aorta, Haematoma durae matris. Hydrops ventriculi.	Eitrige Bronchitis
Gewicht der Thyreoidea	frisch 9,7 Nach Erhärtung in Spiritus 7,6	frisch 16,3 erhärtet 10,6	Nicht gewogen, klein —	frisch 10,45 —	— erhärtet 12,13
Zusammensetzung derselben	Atrophisches Drüsengewebe + Struma nodosa (zahlreiche sehr kleine Knötchen)	Atrophisches Drüsengewebe + Struma nodosa (größere Knoten und zahlreiche kleine)	Atrophisches Drüsengewebe + Struma nodosa	Atrophisches Drüsengewebe + Struma nodosa	Ein kleiner Streifen von atrophisch. Drüsengewebe + Struma nodosa

Zusammenfassung.

Ich will die Resultate meiner Untersuchung kurz zusammenfassen. Die atrophischen Thyreoiden der 4 Kretinen und der 2 Idioten ohne kretinistischen Habitus unterscheiden sich nicht merklich voneinander und auch die hypertrophische Drüse des einen Idioten hat mit jenen vieles Gemeinsame. Ich will zu-

nächst die allgemeinen Merkmale der 6 atrophischen Drüsen hervorheben und diesen dann diejenigen der hypertrophischen anreihen. Wie die Tabelle zeigt, sind dem atrophischen Gewebe immer Knoten von Struma nodosa beigemengt, Knoten von makroskopisch bedeutender Größe bis zu solchen, welche erst die Lupe erkennen läßt. Wenn man dies in Betracht zieht, so ist das Gewicht des nicht strumösen Gewebes äußerst vermindert. Die Schilddrüse von Gran enthält neben einigen

	Hypertrophische Drüse	Nachtrag (atrophische Drüsen)		
Gran, Kretin	Zaugg, Idiot	Müller, Idiot	Burger, Idiot	Bucher, Kretin
Sklerose der Coronararterien, der Aorta, Gehirnerweichung	Typhus, Lobuläre Pneumonie	Pnemonie mit Gangrän, Empyem	Sklerose der Hirnarterien, Lobuläre Pneumonie, Hämorrhag. Herd in den basalen Ganglien	Peritonitis, Cystitis, Urethritis
frisch 32,75 —	— erhärtet 30,0	— erhärtet 25,0	— —	frisch 6,0 —
Kein Drüsengewebe, nur Struma nodosa	Hypertrophisches Drüsengewebe + Struma nodosa	Atrophisches Drüsengewebe + Struma nodosa	Atrophisches Drüsengewebe — Struma nodosa	Atrophisches Drüsengewebe + Struma nodosa (sehr kleine Knoten)

Strumaknoten gar kein Drüsengewebe, weder normales noch atrophisches, die von Witschi enthält bloß einen schmalen Streifen desselben. Auf den näheren Charakter der Strumaknoten werde ich in einer zweiten Arbeit eingehen. Die ersten vier Drüsen der Tabelle befinden sich in einem jüngeren Stadium der Atrophie im Vergleiche mit der fünften und sechsten. Die lobuläre Anordnung des Gewebes ist hier bei der Lupen-

vergrößerung wenig deutlich, weil die intralobulären Septa vielfach verdickt sind, bei Vergrößerung I, 3 sind die Läppchen manchmal besser abgrenzbar, in einer Drüse mehr, in der anderen weniger, am besten bei dem Idioten Reusser, ferner bei dem Idioten Meyer.

Es lassen sich unterscheiden: I. Läppchen mit noch erhaltenen, aber atrophischen Bläschen; II. Läppchen mit zusammengeflossenen Bläschen; III. Felder mit zusammengeflossenen Läppchen, aus Bindegewebe und degenerierten Epithelkernen bestehend.

I. Die Läppchen mit noch erhaltenen Bläschen (Fig. 1, Taf. II) finden sich bloß in den vier ersten Drüsen. Ihre Abweichung von der Norm besteht in folgendem:

1. Das Colloid fehlt in den meisten Bläschen. Die Zahl der colloidhaltigen Bläschen schwankt bei verschiedenen Drüsen und in einer und derselben. Bei der Drüse von dem Idioten Reusser ist ihre Zahl am größten, beträgt etwa den dritten Teil der Gesamtzahl der Bläschen, bei dem Idioten Meyer etwa $\frac{1}{4}$—$\frac{1}{5}$ Teil. In den anderen Drüsen — der Kretinen — kann man als Durchschnitt 1 bis 6 Colloidbläschen für ein Gesichtsfeld bei I, 3 angeben. In der Drüse von Bracher sind Gesichtsfelder ohne solche häufiger. Die zwei Drüsen der Idioten scheinen mehr Colloid zu enthalten als die der Kretinen. Die Dimensionen dieser Bläschen sind meist gering: 70 bis 100 μ im Durchmesser, wenige messen bis 200 μ.

2. Die Läppchen und Bläschen sind klein. Die meisten Läppchen messen 300—400 μ, die kleineren 80—100 μ in einer Dimension, sind bald rund, bald länglich, bald mehr eckig. Die leeren Bläschen schwanken sehr in ihrer Größe. Die Mehrzahl mißt 60 μ in einem Durchmesser, bei Bracher überwiegt der Durchmesser von 30 μ.

3. Das Stroma ist sehr verbreitert und zeigt eine deutliche Membrana propria. Nach van Gieson hebt sich das Stroma schön rot ab und in manchen Drüsen (Bracher) hat dasselbe im Vergleich mit dem spezifischen Thyreoidealgewebe das Übergewicht. Daß es sich dabei nicht um eine Neubildung von Bindegewebe handelt, zeigt dessen Struktur: die Septa sind aufgelockert, die interlobulären messen meist

70 μ und an kurzen Strecken sind sie auch 2—3 mm breit. Die intralobulären Septa sind verhältnismäßig mehr aufgelockert, so daß bei Bracher z. B. die Bläschen deswegen häufig weit voneinander entfernt sind. Vom Stroma läßt sich schön eine Membrana propria unterscheiden (Fig. 1, Taf. II). Bei Dietrich, wo dieselbe auch genauer beschrieben ist, und bei Reusser ist die Membrana propria an sämtlichen Bläschen erkennbar; bei Dietrich als eine kreisrunde, feine, homogene, rote (van Gieson) Linie, welche das blasse Epithel umgibt, noch schöner tritt sie auf, wenn ein Teil des letzteren nach dem Lumen hin abgestoßen ist. Bei Reusser ist die Membran manchmal auch verdickt und besteht aus konzentrisch verlaufenden Fibrillen. Bei Meyer und Bracher ist dieselbe nicht immer erkennbar.

4. Die Läppchen zeigen manchmal eine lipomatöse Umwandlung. Genauer ist dieselbe bei Bracher beschrieben, wo vielleicht der vierte Teil der Drüse auf diese Weise verändert ist. Häufig finden sich hier einige Läppchen nebeneinander, welche nur ein paar Bläschen enthalten, in Fettgewebe umgewandelt, oder es finden sich in einem Läppchen eine größere Gruppe von Fettzellen, bald sind die Fettzellen mit den Bläschen mehr gleichmäßig untermischt. Ein Block besteht nur aus solchen Läppchen. Bei Meyer findet man manchmal in den oben erwähnten sehr verbreiterten intralobulären Septen einige Fettzellen mit ein paar atrophischen Drüsenbläschen. Man kann daraus wohl schließen, daß die lipomatös umgewandelten Drüsenläppchen schließlich auch schwinden. Die bedeutende Breite der Septa (2—3 mm) ist daher wohl nur darauf zurückzuführen, daß mehrere Septa infolge des Schwundes der Drüsenläppchen zusammenfließen. Bei Reusser findet sich die lipomatöse Umwandlung nur in der Gegend des Isthmus, sie fehlt auch nicht bei Dietrich, wo die Fettzellen im Stroma in zerstreuten kleinen Gruppen zusammen mit eigentümlichen großen vacuolisierten Zellen verteilt sind (Fig. 3, Taf. II), welche möglicherweise ein Vorstadium der Fettzellen darstellen. Ich verweise auf die Beschreibung und Abbildung derselben bei dem betreffenden Fall.

5. Das Epithel ist im höchsten Grade degeneriert — zunächst an den leeren Bläschen — und bietet sehr ver-

schiedene Bilder dar. Dem normalen Verhalten stehen am nächsten diejenigen Bläschen, in welchen das Epithel nur einen breiten hellen, wie aufgequollenen Protoplasmastreifen ohne Zellgrenzen — eine Art Syncytium — darstellt, mit sehr spärlichen, unregelmäßig verteilten Kernen. Manchmal findet sich in einem Schnitt kein einziger Kern, im Durchschnitt aber findet man 1—3 Kerne in einem Bläschen von 60 μ im Durchmesser bei einer Schnittdicke von 15 μ. Dieser Protoplasmastreifen ist in der Regel nicht gleichmäßig dick, er verjüngt sich häufig an einer Stelle. Nur gelegentlich lassen sich in den Drüsen von Reusser und Meyer in solch einem Streifen an einer Stelle mehr oder weniger deutlich Zellgrenzen in Form von eosinroten Linien oder hellen Streifen erkennen. In der Regel schneidet die protoplasmatische Wand nicht mit gerader Linie gegen das Lumen ab, sondern sein Innenrand, meist aufgefasert, sendet Fortsätze aus oder er erscheint zerklüftet oder von Vacuolen verschiedener Größe durchsetzt, besonders reichlich bei Dietrich, wo eine solche Vacuole gelegentlich den größten Teil des Lumens einnehmen kann. In anderen Fällen sind die Vacuolen kleiner, manchmal erst bei Ölimmersion erkennbar. Durch die Zerklüftung und gröbere Vacuolisierung ist das Protoplasma häufig auf ein Netz reduziert, in dessen Septen auch manchmal die verkümmerten Kerne sich finden. Oder es lösen sich Partien des Wandbelags mit und ohne Kerne ab, diese Epitheltrümmer liegen frei im Lumen oder lassen sich gar nicht im gegebenen Schnitte auffinden. Im höchsten Grade des Zerfalls des Protoplasmas, und dieses ist weitaus das häufigste Bild, findet man bloß eine Membrana propria mit Protoplasmabröckeln mit und ohne Kerne, auch nackte Kerne für sich im Lumen. Die für das Leben der Zelle so notwendige engere Beziehung zwischen Protoplasma und Kern ist hier verloren gegangen. Und bei Bracher findet sich im allergrößten Teile der Bläschen kein protoplasmatischer Wandbelag, sondern nur im Lumen ein zackiger Protoplasmaklumpen, dem ein paar Kerne, manchmal auch eine oder einige kleine Colloidkugeln beigemengt sind, oder es finden sich Kerne ganz nackt oder mit etwas anhaftenden Protoplasmafetzen. In der Drüse von Dietrich findet sich, wie auch von de Coulon

beschrieben, an Stelle eines Bläschens eine einzige große Zelle von etwa 30 μ in einem Durchmesser, rund oder oval, mit hellem, mehr gleichmäßig gekörntem oder feinvacuolärem Protoplasma; der Kern, meist nur einer, selten mehrere, leicht aufgebläht, 10 μ in einer Dimension, mit dunkler, oft gefalteter Membran. Die mannigfachen Übergangsbilder sprechen dafür, daß es sich um Reste eines Drüsenbläschens, nicht um eine besondere Zellart handelt.

6. Die Kerne sind besonders mannigfach in ihrer Degeneration. Es scheint, daß diese Mannigfaltigkeit hauptsächlich infolge zweier entgegengesetzter Prozesse zustande kommt, nämlich einer Aufquellung, d. h. Aufnahme von Flüssigkeit und einer Schrumpfung d. h. Verlust von Flüssigkeit. Demzufolge sind die Kerne sehr verschieden in ihrer Größe und Form, schwanken zwischen 4 und 20 μ, am häufigsten messen sie 15 μ, nicht selten auch 20 μ in einer Dimension, in der anderen etwas weniger. Die aufgequollenen Kerne sind rund oder oval, die geschrumpften gerunzelt oder gezackt. Ausnahmsweise findet man äußerst große Kerne, z. B. 70:50 μ, die vielleicht durch Zusammenfließen aus mehreren kleinen Kernen entstanden sind: ihr außerordentlicher Reichtum an Chromatin läßt darauf schließen; sie sind fast ganz schwarz und nur teilweise durch hellere Stellen unterbrochen. Dem großen Kerne liegen meist noch kleine total dunkle Kerne an, welche auch oft über dem großen Kern liegen.

Infolge der Aufquellung werden die Chromatinkörner mannigfach umgelagert. Wir unterscheiden: eine peripherische Lagerung des Chromatins oder Wandhyperchromatose, auch schon von de Coulon beschrieben, und eine Zusammenballung des Chromatingerüstes. Die Wandhyperchromatose habe ich genauer bei Dietrich beschrieben. Ich rekapituliere kurz: die Chromatinkörner nähern sich der Wand, dies bemerkt man schon an kleineren Kernen (8 bis 12 μ), in den größeren bilden sie manchmal einen Saum in der Nähe der Wand, haften schließlich derselben an, und die Kernmembran sieht teilweise wie ein Zahnrad aus mit den Zähnen nach innen. Später sieht sie gleichmäßig verdickt aus, das Innere der Zelle hell, manchmal ganz klar, oder noch spärliche Chromatinkörner

enthaltend. Das eosinrote Kernkörperchen rückt auch an die Wand, manchmal ist es scheinbar vom Chromatin überlagert, weil verdunkelt oder gar nicht sichtbar.

Im Anfangsstadium der Zusammenballung des Chromatins sieht dessen Gerüst plump und verdickt aus. In höheren Stadien haben wir große Kerne (15 bis 20 μ), in welchen das Chromatin im Zentrum zu einem dicken unregelmäßig zackigen Klumpen sich zusammengeballt hat. Diese Kerne sind bei schwacher Vergrößerung (I, 3) sehr auffällig, weil der Klumpen auf aufgehelltem Grunde sich schön abhebt. Manchmal ist die Kernmembran auch etwas verdickt. In anderen Kernen von 10 bis 20 μ im Durchmesser ist das gesamte Chromatin in zahlreiche grobe, fast schwarze, runde oder seltener eckige, namentlich viereckige Körner von der Größe etwa des Kernkörperchens zusammengeballt. Die viereckigen und die größeren runden haben manchmal einen hellen Fleck in der Mitte. Alle Körner treten auf wasserhellem Grund auf (Meyer, Dietrich). Bei Reusser sind diese Körner nur etwas diffus begrenzt, sie scheinen sich im Kernsafte aufzulösen und in den anderen Kernen ist das ganze Innere bläulich verfärbt, und auf diesem hellblauen Grunde finden sich noch ein Paar plumpe diffus begrenzte Chromatinfädchen.

Das Sprengen der Kernmembran mit Herausfließen des Inhaltes ist bei Dietrich genauer geschildert.

Zackige und gerunzelte Kerne entstehen von den sämtlichen oben beschriebenen durch Verlust von Flüssigkeit und Collabieren der Kernmembran. Dadurch entsteht äußerste Mannigfaltigkeit in der Form. Das letzte Stadium stellen die von de Coulon als „verklumpte“ beschriebenen dar — kleine dunkle Kerne ohne erkennbares Chromatingerüst, von sehr wechselnder Form, eckig, zackig etc. Den Beginn des Prozesses kann man oft an den aufgeblähten Kernen in Form einer seichten Einbuchtung ihrer Wand sehen. Interessant sind große Kerne mit noch erkennbarem Chromatingerüst, welche infolge zahlreicher größerer Buchten an ihrer Oberfläche in jeder Fokalebene eine andere Form annehmen (Fig. 5, Taf. II). Auf die einzelnen Bilder will ich genauer nicht nochmals eingehen, bei Dietrich sind sie ausführlich geschildert. Die

Fig. 6 (auch 7 und 4), Taf. II gibt einen eigentümlichen Zerfall des Chromatingerüstes wieder, welcher auch bei dem betreffenden Fall beschrieben ist.

II. Die Läppchen mit zusammengeflossenen Bläschen stellen lange Streifen von Protoplasma dar von verschiedener Größe, in welchen die meist verklumpten Kerne unregelmäßig zerstreut sind (Fig. 2, Taf. II) und das intralobuläre Bindegewebe vollkommen fehlt. Die größeren messen 200 bis 300:60 μ, die kleineren 100:50 μ und manchmal entdeckt die stärkere Vergrößerung (I, 3) noch kleinere ganz schmale (35 μ) Streifen in einem breiten interlobulären Septum (bei Meyer). Solche Läppchen und zwar von den geringsten Dimensionen nehmen bei Witschi den ganzen äußerst kleinen Thyreoidealrest ein, bei Meyer in einer größeren Gruppe oder auch mehr vereinzelt zwischen den anderen Läppchen. Sie fehlen nur bei Reusser. Ich habe noch eine weitere Stufe der Atrophie gesehen, nämlich:

III. Stellen mit zusammengeflossenen Läppchen. Sie stellen rundliche Felder mitten in dem Drüsengewebe dar (2,5 mm bei Meyer, 0,5 mm bei Bracher) mit äußerst aufgelockertem Bindegewebe; zwischen den Fibrillen finden sich zahlreiche unregelmäßig zerstreute dunkle geschrumpfte Kerne, ohne erkennbares Protoplasma, die das gleiche Aussehen haben wie die degenerierten Kerne der Drüsenepithelien (Dietrich); oder eine graue leicht schattierte Masse ohne Kerne und ohne erkennbare Struktur (Bracher). Mitten in diesem Felde finden sich hie und da ein paar stark degenerierte Drüsenbläschen.

Der Beschreibung der colloidhaltigen Bläschen schicke ich die Schilderung der hypertrophischen Drüse von Zaugg voran, um nachdem die colloidhaltigen Bläschen aller Thyreoideen gemeinsam besprechen zu können.

Die hypertrophische Thyreoidea von Zaugg besteht aus Strumaknoten und die gesamte Menge des nicht strumösen Gewebes ist viel reichlicher, wie in den vorher beschriebenen Fällen, und dessen Schnittflächen erscheinen auch größer, als die der normalen Thyreoidea. Wir haben also in diesem Falle sowohl diffuse gleichmäßige Vergrößerung, wie auch Struma nodosa. In der Schilderung beschränke ich mich

zunächst auf das erstere. Es liegt hier keine gewöhnliche Colloidstruma vor, sondern die Abweichungen von der Norm deuten alle auf Degeneration des Epithels und auf Einstellung seiner Funktion hin. Das Colloid fehlt, wie man schon bei Lupenvergrößerung sieht, fast ganz, und auch bei I, 3 trifft man meist nur 1 Colloidbläschen in einem Gesichtsfelde, selten mehr, häufig gar keins. Der normalen Thyreoidea steht diese insofern näher, als die früher beschriebenen atrophischen, weil die Einteilung in Läppchen eine sehr deutliche ist: die interlobulären Septa heben sich deutlich scharf von den intralobulären durch größere Breite ab, die letzteren sind allerdings etwas verbreitert gegenüber der Norm, aber in sehr geringem Maße. Sie scheinen lockerer gebaut zu sein als normal und zeigen keine lipomatöse Umwandlung. Sie sind auffallend kernreich gegenüber den beschriebenen atrophischen Fällen, reicher auch als in der Norm. Eine Membrana propria läßt sich hier schön erkennen, sie ist vom Stroma abgehoben, häufig nach dem Lumen hin collabiert. Die Form der Läppchen ist rund und oval, die Größe sehr wechselnd; doch ist kein so bedeutender Gegensatz zu den atrophischen Drüsen, wie man etwa erwarten könnte. Die Mehrzahl der Läppchen hat ungefähr die gleichen Dimensionen (0,5 bis 1,0), wie die Mehrzahl an den atrophischen Drüsen; die kleinsten messen 0,1 in jeder Dimension. Allein neben diesen kommt eine noch erhebliche Zahl größerer Läppchen vor, von denen der eine Durchmesser selbst 2 mm erreichen kann. Die Läppchen enthalten nur wenige Bläschen: wie oben angegeben findet sich in einem Gesichtsfelde bei I, 3 durchschnittlich nur ein colloidhaltiges Bläschen, etwas häufiger sind die leeren Bläschen — ca. 2 bis 3 in einem größeren Läppchen — mit noch erhaltenem epithelialen Wandbelag; sie sind rundlich, klein, messen von 30 bis 60 μ in einem Durchmesser. Zellgrenzen nur selten vorhanden. Kerne reichlicher, wie in den atrophischen Drüsen; eine große Zahl deren ist normal, doch findet man immerhin in jedem Bläschen eine beträchtliche Zahl manchmal die Hälfte und darüber, wo das Chromatin in plumpe Körner zusammengeballt ist; Wandhyperchromatose kommt auch nicht selten vor. Gezackte Formen sind nicht sehr häufig

und meistens in den vorgerückten Stadien der Verklumpung. Große Kerne von 15 bis 20 μ im Durchmesser sind nicht häufig, mit plumpen Chromatinkörnern. Das Protoplasma ist nach innen hin meist aufgefasert, wie im Zerfall begriffen und von sehr kleinen Vacuolen durchsetzt. Oder das Epithel ist teilweise oder ganz vom Stroma abgehoben und die collabierte Membrana propria faltet sich nach dem Lumen hin. Weitaus die große Masse des epithelialen Gewebes zeigt keine Lumina. Man kann hier 2 Bilder unterscheiden. Entweder finden sich kompakte Stränge von Zellen oder von einem kernreichen Protoplasma vor, denn Zellgrenzen sind nur in einer Minderzahl vorhanden. Die Kerne liegen dicht, durchschnittlich um den eigenen Durchmesser voneinander entfernt, sie sind meist klein, haben normales Aussehen, oder mit etwas gröberen Körnern, auch mit Wandhyperchromatose. Neben den kleinen Kernen findet man meist ein paar ziemlich große, mit Wandhyperchromatose in starkem Grade, oder mit plumpen Formen des Chromatingerüstes.

Oder diese Zellstränge scheinen in einzelne Zellen und Zellengruppen zerfallen zu sein, welche locker den von der Membrana propria umgebenen Raum einnehmen. Die Kerne werden hier schon spärlicher, wie in den eben beschriebenen kompakten Strängen. Im allerletzten Stadium dieses Zerfalls sieht man im Lumen nur einige Zelltrümmer, nur einige stärker degenerierte Kerne (2 bis 4) und einzelne Protoplasmafetzen — dies ist das häufigste Bild.

Die colloidhaltigen Bläschen sind in sämtlichen Fällen durchaus nicht weniger degeneriert, wie die leeren. In manchen Bläschen füllt das Colloid nur einen Bruchteil des Lumens aus; in anderen das ganze Lumen und ist nur durch einen schmalen Spalt vom Epithel getrennt. Das Epithel stellt meist einen schmalen Saum von Protoplasma dar, in welchem abgeplattete verklumpte Kerne in sehr geringer Zahl liegen. Oder man sieht bloß die in das Lumen vorspringenden abgeplatteten Kerne, während das Protoplasma zwischen ihnen sich nicht erkennen läßt und in seltenen Fällen sind auch die Kerne nicht mehr zu erkennen. Nur bei Reusser überwiegt ein anderes Bild, das sich auch bei Zaugg relativ nicht selten

findet, nämlich es stellt das Epithel einen aufgefaserten oder zerfallenenen Epithelring mit wenigen stark degenerierten Kernen dar, wie dies von leeren Bläschen beschrieben ist. Bei Bracher überwiegt das Bild, wo das vom Stroma abgehobene häufig ziemlich breite Epithel dem Colloid anhaftet als noch kontinuierlicher oder unterbrochener Ring, oder in Form von einigen Schollen. Die Kerne sind hier im mittleren Grade degeneriert. In denjenigen Bläschen, wo das Epithel nur wenig aufgefasert war und die Kerne reichlicher waren, wie dies sich hie und da bei den Idioten Meyer und Reusser auffinden läßt, deutet namentlich der Zustand der Kerne auf starke Degeneration hin. Normales Epithel mit dichtstehenden normalen Kernen und Zellgrenzen habe ich nirgends gesehen. Noch interessanter zeigt sich der Zustand des Colloids. Es besitzt unverkennbare Zeichen der Degeneration. Es zeigt nie Retraktionserscheinungen, nie Vacuolen, wie dies auch de Coulon angibt; es ist am Rande häufig heller (auch hie und da etwas zerfetzt), die hellgelbe Farbe (van Gieson) wird allmählich blasser und klingt rosa-violett oder hell-rosa ab, wie an Konzentration einbüßend. In anderen Bläschen ist die ganze Kugel blaß, rein rosa oder rosa-violett. Mit Hämalaun-Eosin färbt sich das Colloid violett, bald mehr rosa, bald mehr blau, häufig findet man eine rosa Kugel mit großem blauen zentralen Fleck. Die blaue Farbe des Colloids schreibt de Coulon einer mucinösen Umwandlung zu. Und so komme ich auch auf das allerwichtigste Merkmal der beschriebenen atrophischen Drüsen und der einen hypertrophischen, daß das noch vorhandene Colloid für die Funktion der Drüsen nicht in Betracht kommen kann, da das Epithel und das Colloid an und für sich unverkennbare Zeichen höherer Degeneration besitzen und das Colloid bloß als Überrest einer verschwundenen Sekretionsperiode betrachtet werden darf.

Die Blutgefäße.

In den hier beschriebenen Fällen verhält sich die Injektion der Gefäße sehr verschieden. Am besten ist sie bei Dietrich und Reusser, weniger bei Meyer und bei Bracher und Zaugg

sind die Gefäße nicht injiziert. Deshalb ist es schwierig, hier die Kapillaren im Stroma zu erkennen. Doch fällt es mir auf, daß man bei Bracher niemals Andeutung von Kapillaren sieht, welche in das Epithel vorspringen. Gerade in den Bläschen von Bracher mit zerfallenen Epithelbröckeln im Zentrum, die von der Wandung durch einen Spalt getrennt sind, sollte man hie und da Andeutung der vorspringenden Kapillaren sehen, indessen habe ich nirgends derartiges beobachten können. Bei Dietrich finden sich sehr häufig (bei I, 7 in jedem Gesichtsfelde) Quer- und Längsschnitte von Kapillaren, welche in das Lumen des Bläschens vorspringen, wie es in der Fig. 1, Taf. II wiedergegeben ist, bei Reusser weniger häufig. Bei Meyer sind bloß manche größere Gefäße injiziert, jedoch kann man die leeren Kapillaren hie und da noch unterscheiden. Hingegen fehlt hier jede Andeutung von Kapillaren in den Läppchen mit zusammengeflossenen Bläschen (Fig. 2, Taf. II) und in den Stellen mit zusammengeflossenen Läppchen. In dem Thyreoidealrest von Witschi, welcher bloß aus zusammengeflossenen Läppchen besteht, sieht man ebenfalls keine Kapillaren und die größeren Gefäße besitzen die eigentümlichen Knospen, welche bis zum Verschluß der Gefäße führen — Näheres darüber in dem Kapitel über Artorienknospen. Auch bei Zaugg lassen sich die Kapillaren gar nicht erkennen. In den Venen findet man auch manchmal reichliche Leukocyten, die das Lumen fast ausfüllen, oft mit Fibrin vermengt. Wie auch Schmidt unter normalen Verhältnissen beschreibt, finden sich im Lumen manchmal Zellen, die sich von den Leukocyten durch die bedeutendere Größe des Protoplasmaleibs, sowie auch der bläschenförmigen runden oder ovalen Kerne unterscheiden. Schmidt vermutet, daß es sich um Epithelzellen handle, und er kann nicht entscheiden, ob ihr Übertritt in die Gefäße intra vitam geschah oder post mortem durch Druck auf die Drüse. Indessen zeigen diese Kerne niemals Degenerationserscheinungen, welche an den Epithelkernen dieser atrophischen Thyreoideen so mannigfaltig vorhanden waren. Könnten es nicht etwa aufgequollene Gefäßendothelien sein?

In einer großen Vene bei Bracher enthielten die hier sehr reichlichen Leukocyten eisenhaltiges Pigment, manche nur

wenige Körner, die meisten sind ganz damit beladen. In der gleichen Drüse enthielt eine kleine Cyste ebenfalls eisenhaltiges Pigment, und das Protoplasma der Drüsenbläschen war an manchen Stellen an einer Gruppe stellenweise bräunlich und gelblich glänzend verfärbt, jedoch fiel hier die Eisenreaktion negativ aus. Ferner findet sich manchmal in größeren Arterien neben den roten Blutkörperchen eine homogene blaß (schwach blau oder blaß rosa) gefärbte Masse, welche nach der Gefäßwand hin Vacuolen hat, sie sieht einem blassen Colloid ähnlich aus. In den Lymphgefäßen habe ich nie colloidähnliche Massen gesehen, und ich stimme darin mit de Coulon vollkommen überein: „das Fehlen von colloidhaltigen Lymphgefäßen zeichnet diese Thyreoideen aus". Er habe nur 2 Lymphgefäße mit colloidähnlichen Massen ohne Vacuolen und Retraktionserscheinungen gesehen.

Bei Zaugg dicht an einem größeren Strumaknoten anliegend an einer ca. 2 qmm großen Fläche fanden sich zahlreiche hyalin degenerierte Gefäße, zwischen welche einzelne komprimierte Drüsenbläschen oder kompakte Stränge sich fanden. Man sieht verschiedene Stufen der Degeneration: meist ist nur das Endothel erhalten, während Media und Adventitia hyalin entartet sind, häufig fehlt auch das Endothel und man sieht bloß hyaline runde Massen mit einem kleinen Lumen im Zentrum.

Arterienknospen.

Horne hat zuerst in strumöser Schilddrüse und Schmidt in der normalen auf besondere Knospen in den Arterien aufmerksam gemacht, welche dann von de Coulon auch in der atrophischen Thyreoidea der Kretinen beobachtet wurden. Das mir vorliegende Material war in dieser Beziehung sehr günstig, indem in 3 Fällen — Dietrich, Meyer, Reusser — die Knospen so außerordentlich häufig waren, daß sie bei I, 3 kaum in irgend einem Gesichtsfelde fehlten, hingegen waren sie in vielen in multipler Zahl vorhanden, bei Bracher, bei welchem ein großer Teil der Thyreoidea in Fett umgewandelt war, weniger häufig. Entschieden spärlicher sind die Knospen in der hypertrophischen Thyreoidea von Zaugg. Über die Häufigkeit der Knospen gibt Schmidt an, daß „in jedem

Rasiermesserschnitte von etwa 1 qcm Fläche an einer ganzen Anzahl von Arterien Knospen zu treffen waren". Am reichlichsten waren die Knospen in einer etwas vergrößerten Drüse eines 7jährigen taubstummen Knaben mit Hypertrophie des Gehirns, und in einer Thyreoidea einer 86jährigen Frau, ferner in einer etwas kleinen Thyreoidea eines 19jährigen Mannes mit Porencephalie. Ich glaube die mir zur Untersuchung dargebotenen Thyreoideen an diejenigen von Schmidt anreihen zu dürfen, in denen die Knospen am reichlichsten waren. De Coulon scheint nach seinen Schilderungen dieselben Verhältnisse gefunden zu haben. Da Schmidt in 5 Fällen von Neugeborenen keine Knospen fand, in den 3 dagegen nur in sehr geringer Zahl, zieht er den Schluß, daß „die Arterienknospen bisweilen schon vor, regelmäßig aber kurze Zeit nach der Geburt auftreten, ohne im weiteren Verlauf proportional dem Alter sich zu vermehren oder zu vermindern". Was den Sitz der Knospen betrifft, stimme ich mit dem von Schmidt Gesagten überein: die Knospen lokalisieren sich vorzugsweise an der Teilungsstelle der Arterie, oder noch besser nach ihrem Eintritt in die Läppchen der abgehenden Äste. Doch finde ich auch, wenn auch seltener, in den atrophischen Drüsen Knospen an ziemlich weiten Arterien, die in breiten Bindegewebssepten liegen. Was die Zusammensetzung der Knospen betrifft, so stimme ich mit Schmidt vollkommen überein. An einer Minderzahl sind die Zellkörper durch helle Linien voneinander getrennt, meist aber fehlen solche Grenzlinien, und zwischen den dichter gelegenen Kernen findet sich eine fast homogene Masse, welche nur selten Eosin stark annimmt, meist auch etwas mit Hämalaun sich färbt. Auch finde ich, wie Schmidt, daß ein Teil der Knospen von platten, wie Endothel aussehenden Zellen bekleidet ist. Hinsichtlich der Entstehung der Knospen unterscheidet Schmidt Knospen, an welchen nur das Endothel teilnimmt, und solche, an welchen auch die Media sich beteiligt, wo die Knospe in der Media wurzelt und manchmal bis zur Adventitia reicht. Diejenigen Knospen, welche von platten Zellen bekleidet sind, bezeichnet er als subendotheliale, und für ihre Entstehung führt er 2 Möglichkeiten an: daß die Knospe vom Endothel herrührt und die

oberflächlichen Zellen durch die Wirkung des Blutdruckes das Aussehen von Endothelien angenommen haben, oder, und diese Meinung hält er für richtiger, daß das normale Endothel hier nur emporgehoben ist durch eine subendotheliale Wucherung; letztere leitet er vermutungsweise von den innersten Muskelfasern ab, da eine subendotheliale Gewebsschicht nicht existiert. Demgegenüber findet Horne nur die Intima an den Knospen beteiligt. Zur Entscheidung dieser Frage habe ich großen Wert gelegt auf die Resultate der Färbung der elastischen Fasern (Weigert + Boraxkarmin). Diese ergab mir nur in bezug auf einen Punkt eine bestimmte Antwort, nämlich über die Abstammung der subendothelialen Form von Schmidt. Wäre die Schmidtsche Vermutung richtig, es sei hier das Endothel nur durch eine von den innersten Muskelfasern ausgegangene Zellwucherung emporgehoben, so müßten die wuchernden Mediafasern nicht bloß das Endothel, sondern auch die Elastica vorstülpen. Trotz eifrigen Suchens habe ich kein einziges solches Bild finden können, auch sind keine zerrissene elastischen Fasern gegen das Lumen hin vorhanden. Im Gegenteil, es finden sich Bilder, wo Knospen, von platten Zellen bekleidet, an der Basis eine intakte Elastica tragen. Beginnt der Prozeß in der Media, so müssen wir nach Bildern verlangen, welche eine Vermehrung der Mediazellen, ein Dichterwerden derselben unter der Elastica bei Weigertscher Färbung aufweist. Dies habe ich nie gesehen. Ferner sind die kleineren Knospen nie von den platten Zellen bedeckt; im Gegenteil, nur die größeren, weit ins Lumen vorragenden, manche kaum noch mit dem Mutterboden zusammenhängenden, sind mit Vorliebe von solchen Zellen bekleidet. Daraus glaube ich den Schluß ziehen zu dürfen, daß diese Knospen auch vom Endothel stammen, und die platte Form der oberflächlichen Zellen der Wirkung des Blutdruckes zugeschrieben werden darf, wie dies auch Schmidt als möglich hinstellt. Alles dies scheint mir zum Schlusse zu berechtigen, daß der Prozeß der Knospung immer nur im Endothel beginnt. Als Beginn dieser Wucherung imponieren mir, wie auch Schmidt, Bilder, wo das Endothel dichtgestellte, stark gefärbte, weit ins Lumen prominierende Kerne besitzt. Dem möchte ich noch beifügen,

daß sich zuweilen zwischen dieser und der Media eine homogene, ziemlich breite Schicht ohne Kerne befindet. Was die Schmidtsche Ansicht über die Mitbeteiligung der Media betrifft, so haben wir kein Bild gesehen, welches sich für diese Ansicht anführen läßt. Schmidt führt für die Beteiligung der Media Bilder von Querschnitten der Arterien ins Feld, in welchen die Knospen in die Media bald mehr, bald weniger weit hineinragen, manchmal bis zum adventitiellen Bindegewebe. Ich habe die gleichen Bilder gesehen, aber ich halte dieselben nicht für beweisend, da, wie auch Schmidt angibt, die Media sich außerordentlich verschieden verhält, sie ist an normalen Arterien oft unregelmäßig und von verschiedener Dicke, und zwar auf einem und demselben Querschnitte, häufig fehlt sie im ganzen Umfang des Lumens vollständig, so daß Intima und Adventitia aneinander grenzen. Auf Längsschnitten habe ich keine solche Unregelmäßigkeiten in der Decke der Media gesehen, es scheint also, daß dieselben sich immer in größerer Längenausdehnung auf der gleichen Seite des Gefäßes ausdehnen. Dagegen finde ich der Media entbehrende Arterien auf Längsschnitten häufig. Sie sind leicht daran als Arterien zu erkennen, daß die von ihnen abgehenden Äste sofort von der Abgangsstelle mit Media versehen sind. Hingegen scheint mir ein von ihm angeführtes Bild für seine Ansicht zu sprechen; er fand auch auf Längsschnitten einige Knospen, welche verschieden tief wurzelten, auch bis zur Adventitia reichten. Solche Bilder habe ich nicht gesehen, trotz zahlreicher Präparate mit vielen längsgetroffenen Arterien, an welchen Knospen in multipler Zahl vorhanden waren, abgesehen von nur ganz seichten Vorragungen der Knospen in die Media hinein.

Zu dem, was ich oben über die Präparate mit Färbung der elastischen Fasern gesagt habe, muß ich folgendes hinzufügen. Auch an den Knospen, welche nicht mit platten Zellen bedeckt sind, läuft die Elastica intakt und ohne Abbiegung vorbei (Fig. 8, Taf. II), so daß ich auch diese auf Wucherung des Endothels zurückführen möchte. Auch hier ist also die Media jedenfalls nicht beteiligt. Oder die Elastica, die dicht nebenan noch gut sichtbar ist, fehlt manchmal gerade unter der

Knospe, ohne das letztere in die Media hineinragt. Übrigens ist überhaupt auch zwischen den Knospen die Elastica mannigfach unterbrochen und sehr oft fehlt sie ganz, besonders häufig bei Dietrich, während sie z. B. bei Reusser meist ziemlich gut erhalten ist. Ziemlich häufig scheint unter der Knospe die Elastica in einzelne Fasern sich aufzulösen, welche in die Knospe eindringen und in ihr endigen, ohne mit denen, die von der anderen Seite kommen, zusammenzuhängen, oder es finden sich auch in der Knospe unregelmäßig verlaufende elastische Fasern, während neben der Knospe die Elastica fehlt. Hier könnte man im Anschluß an die Schmidtsche Ansicht annehmen, daß die wuchernden Mediazellen die Elastica von innen vorwölben und zerreißen. Doch habe ich auch hier die Elemente der Media unter den Knospen intakt vorüberziehen sehen. Vielleicht, daß diese elastischen Fasern neugebildet sind, da ja bei Arteriosklerose eine solche Neubildung vorkommt.

Ich kann das Resultat meiner Untersuchung so zusammenfassen, daß die Knospen immer nur vom Endothel ausgehen, und nie in der Media beginnen; daß etwa im weiteren Verlauf des Prozesses sich die Elemente der Media auch aktiv beteiligen, davon habe ich mich nicht überzeugen können. Die seichten Vorragungen der Knospen in die Media hinein kann ich in dieser Richtung nicht als beweisend ansehen; sie können einfach mechanisch durch den Blutdruck bedingt sein.

Im Anschluß an die Arterienknospen will ich eine Art von Gefäßobliteration anführen, welche ich in einem Falle (Witschi) gesehen habe, und welche auch de Coulon unter den von ihm beschriebenen Thyreoideen in einem Falle beobachtet hat. Schmidt hat in den normalen Thyreoideen und in den leicht atrophischen nichts derartiges gesehen. De Coulon schildert dies in folgender Weise: „Es handelt sich weniger um eine Veränderung der Intima im ganzen Umfang des Gefäßquerschnittes, sondern die Verdickungen sind mehr einseitig, wachsen gleichsam polypös in das Lumen hinein, und bilden so in einem gewissen Stadium eine Knospe, welche durch eine schmale, halbmondförmige Spalte von der gegen-

überliegenden, fast normalen Intima getrennt ist, oder auf der Höhe ihrer Konvexität kann diese Knospe mit der gegenüberliegenden Wand verwachsen, so daß die halbmondförmige Spalte in zwei getrennt wird. In anderen Arterien finden sich auch mehrere derartige Spalten, aber meist exzentrisch, und hie und da ragen noch in diese Spalten kleinere Bildungen hinein, welche den Knospen der kleineren Arterien sehr gleichen. Es ist daher nicht unmöglich, daß diese Obliterationen der größeren Arterien auf einer weiteren Entwickelung der von Horne und Schmidt beschriebenen Knospung der kleineren Arterien beruhen. In dem zellreichen intravasculären Bindegewebe finden sich hie und da mehr homogene Massen, nach van Gieson rot oder orange, bei Orange-G-Säurefuchsin braunrötlich, vielleicht Folgen einer sekundären Degeneration. Ferner kommen dann auch Bilder vor, ähnlich denjenigen der in Obliteration begriffenen Arterien, jedoch sind diese kernreichen Felder mit den spaltformigen, von Endothel ausgekleideten Lumina nicht von der charakteristischen Media umgeben; möglich, daß es sich hier um Obliteration von Venen handelt, doch habe ich Schnittreihen, welche Aufschluß geben würden, nicht angefertigt."

Ich habe nun solche Schnittreihen anfertigen können, und an einer derselben habe ich an zahlreichen derartigen Gefäßen an der Peripherie der Thyreoidea im Bindegewebe zwischen ihm und Epithelkörperchen die Vermutung von de Coulon, es handle sich um eine weitere Entwickelung der Arterienknospen durchaus bestätigen können. Ich konnte den Prozeß von dem allerersten Beginn der Knospung in Form einer gewöhnlichen Intimaknospe bis zu vollständigem Verschluß des Lumens durch zahlreiche Verwachsungen und auch bis zu völliger hyalinen Degeneration verfolgen. Der Prozeß erfolgt in etwas verschiedener Weise. Man findet zuerst eine Knospe, welche von einer sehr beschränkten Stelle der Wand mit schmalem Stil ausgeht, dann anschwillt, und, ohne das Lumen vollständig auszufüllen, die gegenüberliegende Wand erreicht (Fig. 10a, Taf. II). Hier an ihrer Spitze verwächst sie mit der Wand (Fig. 10b, Taf. II), und es treten an der Knospe selbst neue Anschwellungen auf, welche zuerst an

ihren Spitzen und ihrem freien Pol miteinander verwachsen, und später auch mit der gegenüberliegenden Gefäßwand. Oder in anderen Fällen erheben sich neben der polypösen Knospe, welche nur etwa ein Drittel des Lumens ausfüllt, breit aufsitzende polsterartige Verdickungen der Intima, welche mit der Knospe später teilweise oder schließlich vollständig verwachsen. So sieht man vor der völligen Obliteration in dem von Bindegewebe ausgefülltem Lumen eine wechselnde Zahl von kleinen Spalten, die mit Endothel ausgekleidet sind. Diese Obliterationen kommen, wie gesagt, nur in größeren Arterien vor, und zwar an verschiedenen Stellen; es sind nicht die Teilungsstellen bevorzugt, wie bei den kleineren Arterien, welche weder nach den Beobachtungen von Schmidt, noch von de Coulon und mir zur Obliteration führen. Ferner unterscheiden sich die Knospen der großen Arterien von denen der kleineren auch dadurch, daß das Verhalten der Media klar zutage lag: die hier immer gleichmäßig dicke Media lief stets intakt unter den freien und verwachsenen Knospen vorbei, und auch keine Spur von den seichten Vorragungen der Knospe in dieselbe konnte man beobachten. Dieser letzte Umstand, sowie das freiere Wachsen nach der entgegengesetzten Seite hin, zwingt den Gedanken auf, daß hier die Blutdruckverhältnisse verantwortlich zu machen sind, welche den Unterschied zwischen den Knospen der kleineren Arterien und denen der größeren bewirkten. Während, wie dies auch Schmidt angibt, in der allergrößten Verengerung des Lumens bis auf einen schmalen Spalt die Zirkulation in den kleinen Arterien persistierte und man häufig rote Blutkörperchen darin erkannte, erlischt dieselbe an diesen großen Arterien vollständig; diesem vorausgehender verminderter Blutdruck sollte vermutungsweise dem Wachsen der Knospe weniger Widerstand leisten, als die Media an und für sich.

Wie ich schon bei der Beschreibung der Knospen der kleineren Arterien hervorgehoben habe, finden sie sich in den atrophischen Drüsen, gegenüber den normalen, auch weiter stromaufwärts und in der Thyreoidea von Witschi, in welcher das Thyreoidealgewebe kaum aufzufinden ist, finden sie sich an den großen peripherisch gelegenen Arterien, welche durch ihre

Verzweigungen die Drüse nähren sollten. Auf Grund der Wölflerschen Untersuchungen über die Zirkulation der Thyreoidea in verschiedenen Altersstufen sieht Schmidt in der Entwickelung der Knospen einen Anpassungsvorgang an die Verengerung des kapillaren Stromgebietes beim Übergange aus der fötalen Zirkulation zur bleibenden. Und ich möchte das Auftreten der Knospen höher stromaufwärts in den atrophischen Thyreoideen, sowie ihr Auftreten hier auch in den größeren Arterien als einen Anpassungsvorgang ansehen beim Übergange von der normalen Zirkulation zu der einer atrophischen. Die Schmidtsche Vermutung, daß die Knospung mit der spezifischen Thyreoidealfunktion — mit der Produktion von Colloid — nichts zu tun hat, bekommt hier durch die Steigerung des Prozesses in einer mangelhaft oder gar nicht funktionierenden Drüse eine Bestätigung.

Ferner zeichnet diese Knospen der größeren Arterien eine außerordentlich häufig auftretende hyaline Degeneration aus. In den kleineren Arterien ist diese Degeneration nur ausnahmsweise zu sehen, und stets in leichtem Grade, wie auch Schmidt angibt. Die Degeneration beginnt immer an dem mehr basalen und zentralen Teil der Knospe, die Kerne werden seltener und schließlich schwinden sie ganz und man sieht nur eine homogene, rotgelbliche Masse, die einen Teil der Knospe bildet. Der das Lumen begrenzende Teil der Knospe sieht nie hyalin aus, man erkennt immer deutlich das Endothel, und nur die verwachsenen Knospen erleiden eine totale hyaline Metamorphose. In den Arterien mit vollständig obliterierten, oder mit einigen noch bestehenden spaltförmigen Lumina findet man sehr oft, ja in der Regel, einige hyaline Klumpen. Oder es finden sich ziemlich große, runde, hyaline Massen mit sehr spärlichen Kernen, meist von der Media noch umgeben, oder ein Teil derselben ist auch in die hyaline Umwandlung aufgenommen. Oder die Kerne fehlen vollständig in diesen runden, hyalinen Massen, auch sieht man nichts von der Media, und nur an der Hand der Übergangsbilder und auch der tieferen Schnitte, welche zeigen, daß diese Massen zylindrisch sind, kann man schließen, daß es sich um obliterierte Gefäße

handelt. Da in der Mehrzahl der Knospen sich hyaline Klumpen finden, scheint mir der Schluß berechtigt, daß diese Gefäße schließlich alle einer hyalinen Degeneration unterliegen.

Was die Venen anbetrifft, so habe ich nie in sicheren Venen Knospen gefunden, hingegen waren mir nicht selten größere Falten in den Venen der gleichen Schnittreihe nach dem Lumen zu auffällig (Fig. 11, Taf. II). Die Venen ließen sich nicht so präzise wie die Arterien verfolgen, und es ist mir nicht vorgekommen, solch eine Vene bis zur Verwachsung der Falten mit der gegenüberliegenden Wand zu beobachten. Jedoch habe ich in der gleichen Schnittreihe an der Peripherie der Thyreoidea mehr längliche als runde, sehr kernreiche Felder ohne die Media gefunden, von einigen von Endothel ausgkleideten spaltförmigen Lumina durchlöchert, in die Lumina ragten keine Knospen ein, in den weiteren Schnitten fand sich an dieser Stelle eine vielgefaltete Vene. Solche Bilder sind hier sehr häufig. In einem zweiten Schnitte (15 μ dick) ändert sich das ganze Bild auf diese Weise, und um so mehr scheint mir der Schluß berechtigt zu sein, daß die Venen durch Faltungen und Verwachsungen eine Obliteration erleiden und schließlich eine hyaline Degeneration, da auch in diesen Feldern die oben in den Arterien beschriebenen hyalinen Klumpen sich finden.

IV. Mikrocephalus.

Thalmann, 3 Jahre, gestorben am 14. August 1900, 10½ Uhr abends, Sektion am 15. August, 10 Uhr morgens. Lobuläre Pneumonie. Pleuritis. Die Thyreoidea wiegt nach Erhärtung in Spiritus 2,73 g, Thymus wiegt 0,72 g.

Die Schnitte lassen kleinlappiges Gewebe erkennen. Die meisten Läppchen sind etwas länglich und messen 0,5 : 0,3 mm. Die Bläschen tragen ein einschichtiges Epithel, sind ziemlich groß, ihr Durchmesser beträgt 80 bis 160 μ. Die Kerne stehen dicht nebeneinander, sind rund, klein, mäßig dunkel. Zellgrenzen lassen sich besonders schön an Tangentialschnitten erkennen. Die Bläschen enthalten regelmäßig Colloid, welches den größten Teil derselben ausfüllt. Es färbt sich nach van Gieson gelb-braun, manchmal am Rande violett, welche Farbe zahlreiche Vacuolen erkennen läßt. Am schwach gelben Colloid lassen sich die Vacuolen auch schön erkennen, während man sie am mehr braun-gelben nicht immer gut unterscheiden kann, vielleicht wegen seiner stärkeren Dichtigkeit. Das Stroma ist sehr kernreich. Das interlobuläre Binde-

gewebe ziemlich locker, die einzelnen Fibrillen leicht erkennbar, breit, sehr kernreich. Die Bindegewebskerne sind länglich und dunkler als die Epithelkerne. In den Gefäßen habe ich Arterienknospen nicht gefunden, vielleicht wegen des jugendlichen Alters des betreffenden Individuums, oder weil ich nicht zahlreiche Präparate angefertigt habe, da diese Drüse keine Abweichungen von der Norm zeigte.

Nachtrag.

Nach dem Abschluß der vorliegenden Arbeit sind noch 3 Fälle zur Sektion gekommen: 2 Idioten und 1 Kretin. Da sie den gleichen Befund wie die anderen darbieten, schließe ich sie als Nachtrag an.

Idioten.

Müller, Christian, 69 Jahre, gestorben am 27. April 1903, $10\frac{3}{4}$ Uhr morgens, Sektion am 29. April, 10 Uhr morgens. Pneumonie mit Gangrän, Empyem.

Atrophie der Gyri frontales. Thyreoidea atrophisch, viele kleine und größere Colloidknoten. Die größeren von etwa 2 bis 3 cm Durchmesser. Ein Knoten verkalkt. Nach Erhärtung in Spiritus wiegt die Drüse 25 g.

Die schlanke, ziemlich große Leiche wurde genau auf Kretinismus untersucht, und es ließen sich im Gesicht nicht die mindesten Anzeichen von kretinistischem Habitus nachweisen. In den Knochen wurde die Epiphysenlinie nicht nachgesehen, doch dürfte dies nicht ins Gewicht fallen, da der ganze Habitus des Körpers Kretinismus ausschloß. In der Anstalt Kühlewyl bei Bern, wo er verpflegt wurde, habe ich noch einige Auskunft über seinen geistigen Zustand bekommen. Über die Familienanamnese konnte ich dabei leider nichts erfahren, da der Betreffende unehelich geboren war. Er war seit Kindheit idiotisch und hatte nie eine Schule besuchen können. Er mußte vom Wartepersonal überwacht und überallhin begleitet werden und verstand beim Vorzeigen nur den Gegenstand Tabakpfeife. Er war taubstumm. Beim Spazieren stieß er gegen einen Baum, worauf der Anstaltsdirekteur seine letzte letale Krankheit (Pneumonie) zurückführt.

Mikroskopische Untersuchung. Das noch vorhandene, einem Knoten aufliegende Thyreoidealgewebe ist äußerst spärlich und besteht in einem kleineren Teil aus einigen kleinen (0,3 : 0,1) sog. zusammengeflossenen, oben genau beschriebenen (Fig. 2, Taf. II), durch breite, lockere Bindegewebssepta getrennte Läppchen mit dunklen, geschrumpften Kernen. Oder im lockeren, sehr kernreichen Bindegewebe mit strotzend von Blut gefüllten Gefäßen findet sich inselartig nur hie und da ein Protoplasmaklumpen mit dunklen, geschrumpften Kernen; hier ist das Gewebe als

Schilddrüsengewebe absolut nicht erkennbar und nur an den Kernen läßt es sich vermuten, daß es sich um den Rest eines ganzen Läppchens handelt. Ganz selten findet sich im aufgelockerten Bindegewebe ein atrophisches Bläschen: im Lumen einer kreisrunden oder an einer Seite leicht gefalteten Membrana propria sieht man 1 oder 2 runde Kerne mit wandständigem Chromatin, denen grob granuliertes Protoplasma anhaftet. Nicht einmal Colloidbröckel habe ich finden können. Zwischen den Bindegewebsfibrillen befindet sich eine rötliche (Hämalaun-Eosin), körnige Masse — wahrscheinlich Rest des geschwundenen Parenchyms.

Burger, Adwed, Idiot ohne cretinistischen Habitus, gestorben am 7. Dezember 1902, 6 Uhr 40 Min. morgens, Sektion am 8. Dezember, $10\frac{3}{4}$ Uhr morgens; etwa 70 Jahre alt (getauft am 1. Juni 1834). Arteriosklerose der Hirnarterien, der Carotis. Lobuläre Pneumonie beiderseits. Hämorrhagischer Herd rechts in den basalen Ganglien und in der inneren Kapsel. Atrophie des Herzens.

Thyreoidea links vergrößert, aus 2 großen Colloidknoten bestehend von etwa 3 cm Durchmesser; rechts klein, im Unterlappen ein kugeliger Knoten von $2\frac{1}{2}$ cm Durchmesser. Die Schnittfläche zeigt abwechselnd graue, transparente und gelbe, trübe Flecken. Oberlappen mit einem Colloidknoten und atrophischer Drüsensubstanz. Der betreffende Idiot verweilte in Bern in der psychiatrischen Klinik (Waldau) 28 Jahre lang, bis zu seinem Tode. Wenn es auch für den Zweck meiner Untersuchung keine Notwendigkeit ist, will ich doch noch aus dem Sektionsprotokoll die genaueren Angaben über sein Gehirn und den Schädel, sowie aus der Krankengeschichte die Familienanamnese entnehmen. Für die gütige Überlassung derselben spreche ich Herrn Prof. Dr. von Speyer hier meinen verbindlichsten Dank aus.

Aus dem Sektionsprotokoll: Schädel ziemlich groß, rechte Hälfte etwas zurückstehend. Dura mit dem Schädeldach verwachsen, Dach mitteldick, wenig Diploe. Innenfläche ohne Veränderung. Dura normal gespannt, verdickt, mäßig bluthaltig. Arachnoidea verdickt, getrübt, viele große Pacchionische Granulationen, viel subarachnoideale Flüssigkeit. Stirnwindungen stark verschmälert, vordere Hälfte des linken Gyrus hippocampi. auffallend blaß, leicht körnig, wie von kleinen Cystchen durchsetzt. Ventrikel von normaler Breite: beiderseits 2 cm. Ependym glatt. Hirnrinde an den Stirnlappen verschmälert, Konsistenz nicht vermehrt, Durchfeuchtung gut, Blutgehalt normal, ebenso Kleinhirn. Gewicht des Gehirns: Kleinhirn 134 g, Stamm 130, Vorderhirn rechts 194, links 195, Hinterhirn rechts 270, links 290 g. Kleiner Körper, hochgradig abgemagert, Zunge groß.

Aus der Anamnese folgt, daß Burger der älteste Sohn einer ordentlichen Kaufmannsfamilie war, die übrigen Geschwister starben jung, außer einem Bruder, welcher ebenfalls blödsinnig war und an Epilepsie litt; er begleitete seinen Bruder in alle Anstalten und starb auch in der Waldau an Phthisis. Der Vater, der an einer Infektionskrankheit starb, war mit

der Mutter im 4. Grade verwandt. Die Mutter war seit dem Tode ihres Mannes geistig angegriffen, melancholisch und starb in der Waldau an akuter gelber Leberatrophie. Ein Bruder derselben war ebenfalls geistig blöde und gestört. Der Vater der Mutter war amtlicher Arzt, aber schwerfällig.

Mikroskopische Untersuchung. Die Thyreoidea besteht aus einigen großen Strumaknoten und atrophischem Drüsengewebe, in welchem nach Erhärtung in Spiritus auf den Schnittflächen noch zahlreiche kleine Strumaknötchen gefunden wurden, viele erst am gefärbten Schnitt durch die tief blaue Färbung erkennbar, so daß das atrophische Gewebe auf ein Minimum reduziert ist. Man sieht einige sehr kleine (0,2) Läppchen zwischen den breiten Bindegewebssepten, welche aus einigen noch erkennbaren leeren Bläschen bestehen, oder die Bläschen sind manchmal zusammengeflossen (sog. zusammengeflossene Läppchen). Die Bläschen sind sehr klein, besitzen eine äußerst feine, sich schwach färbende Membrana propria, und sind von einigen blassen Protoplasmabröckeln ausgefüllt, mit einigen degenerierten Kernen, denen manchmal blasse, scharf konturierte Colloidkugeln beigemengt sind. Diese Bilder nehmen nur einen unbedeutenden Bruchteil der Schnitte ein, den Rest füllt außer den Strumaknötchen eine zwischen dem lockeren, äußerst kernarmen Bindegewebe sich befindende, nach van Gieson gelbe (Hämalaun-Eosin rötliche) Masse aus. In derselben erkennt man an der äußeren Form, nämlich an dem welligen und bandartigen Verlauf mancher gelben Streifen, daß es sich um Bindegewebsbündel handelt, und zwar um atrophische, welche die Fähigkeit, sich mit Fuchsin zu färben, verloren haben. Häufig läßt sich auch keine deutliche Struktur erkennen, und erst die Ölimmersion zeigt, daß in diesen Massen äußerst feine, rosa gefärbte Bindegewebsfibrillen, nach verschiedener Richtung sich durchflechtend, laufen. In diesen Feldern sind keine Blutgefäße mehr aufzufinden; einmal konnte ich in einem gelben, gebogenen Streifen an der noch erhaltenen Elastica eine verödete Arterie erkennen. Auffallend ist es, daß in den noch erhaltenen Läppchen zahlreiche Blutgefäße strotzend gefüllt sind.

Kretin.

Bucher, Samuel, 47 Jahre, gestorben am 15. September 1903, $5\frac{3}{4}$ Uhr vormittags, Sektion am 15. September 1903, 10 Uhr vormittags. Peritonitis, Cystitis, Urethritis.

Die Thyreoidea wiegt frisch 6 g, an dem frischen Gewebe lassen sich keine Strumaknoten erkennen. Da dieser Fall bei meiner Anwesenheit zur Sektion kam, wollte ich die Gelegenheit ausnutzen, frisch auf dem Gefriermikrotom das Colloid einer Kretinendrüse zu untersuchen nach dem Muster wie Lübcke die normalen Schilddrüsen behandelt hat. Leider konnte ich in den gewonnenen Schnitten kein Colloid auffinden, da die betreffende Drüse äußerst wenig colloidhaltige Bläschen besitzt. Ebenso konnte ich nicht in den abgestrichenen Gewebsmassen Colloid finden; dabei

ließ sich der außerordentliche Fettreichtum des Organes konstatieren, was später durch die Osmiumhärtung bestätigt werden konnte. Nach Erhärtung (Spiritus, Sublimat, Osmiumsäure) zeigte sich, daß trotz des kleinen Gewichtes das Drüsengewebe noch relativ wenig geschwunden ist, da es nur ganz kleine, erst nach Erhärtung und meist auch nach Färbung erkennbare Strumaknötchen besitzt. Das mikroskopische Bild ähnelt sehr der Drüse von Dietrich, nur gehört hier ein Colloidbläschen eher zu einer Ausnahme, ich schildere das Bild kurz: die interlobulären Septa sind verbreitert, manchmal auch die intralobulären, die Läppchen sind klein (die größten messen 0,7 : 0,5), in denselben lassen sich die Bläschen recht gut erkennen, es fehlen die zusammengeflossenen, wie komprimierten Läppchen. Es findet sich reichlich lipomatöse Umwandlung, den Gruppen von Fettzellen sind oft noch ein paar atrophischer Bläschen beigemengt, als Rest eines ganzen Läppchens. Das Epithel ist ziemlich oft noch als ein breiter Protoplasmaring mit spärlichen Kernen ohne Zellgrenzen erhalten, das Lumen leer, der zentrale Rand des Epithels häufig durch eine rote Linie scharf begrenzt oder aufgefasert, von zahlreichen Vacuolen durchsetzt und im höheren Grade des Protoplasmazerfalls umschließt die Membrana propria nur einige Bröckel von Protoplasma mit spärlichen Kernen. Oder die Membrana propria ist auch häufig mehr oder weniger solid von dunkel granuliertem Protoplasma mit 1 bis 2 aufgequollenen runden Kernen oder seltener mit dunklen, verklumpten ausgefüllt, so daß das Bild einer Zelle vorgetäuscht wird, insbesondere, weil solche Bläschen äußerst klein sind; sie finden sich häufig isoliert oder in kleinen Gruppen im Bindegewebe zerstreut, als Reste von ganzen Läppchen. Weitaus der größte Teil der Kerne ist rund und groß, daß heißt aufgequollen, manche zu ganz auffallender Größe, sie sind blaß mit zusammengeballtem Chromatingerüst. Der kleinere Teil der Kerne ist dunkel, eckig, geschrumpft. Das Protoplasma ist grobgekörnt, ferner fein und grob vacuolär. An Osmiumschnitten sieht man, daß Verfettung des Protoplasma im höchsten Grade vorliegt, die Fettkörner sind selten klein, meist von Kerngröße und darüber, dicht gelagert, so daß meist das Bläschen wie eine Maulbeere aussieht; in den Bläschen mit erhaltenem Protoplasmaring ist derselbe ebenfallls von schwarzen Höckern dicht durchsetzt. Diesem Falle eigen sind mit Körnchen beladene Lymphocyten, welche im Stroma und auch in den Gefäßen sich finden. Ihr Kern ist dunkel, häufig leicht gezackt, manchmal gebogen. Daß es sich um Lymphocyten handelt, läßt sich, abgesehen von den oft sehr charakteristischen Kernformen, aus den Übergangsbildern erkennen: in manchen tangiert sich ihr Protoplasma gar nicht, in anderen nur als schmaler rosa (Hämalaun-Eosin) oder gelb (van Gieson) gefärbter Hof, in vielen übertrifft der Zellleib den Kern um das Zweifache in jeder Dimension, ist rund, häufig konisch, mit Lagerung des Kerns an der Basis. Diese Lymphocyten sind im Bindegewebe zerstreut, manchmal ziemlich viel an einer Stelle, wo auch die Übergangsbilder zu sehen sind.

Manchmal findet sich solch eine Zelle in einem atrophischen Bläschen; ob es sich hier um eine mobile Zelle oder um eine degenerierte Epithelzelle mit geschrumpften Kern und grob granuliertem Protoplasma handelt, ist schwer zu sagen, jedoch macht der Zellleib, der vom übrigen Protoplasma durch seine dunklere Tinktion sowie mehr regelmäßige Form absticht, den Eindruck, daß diese Zellen mit denen im Stroma sich findenden identisch sind. Ferner bleibt mir nur noch übrig, die großen granulierten und vacuolierten Zellen, welche ich bei Dietrich gefunden habe (Fig. 3, Taf. II), hier in Erinnerung zu bringen. Wir haben dort keine Übergänge nach den Lymphocyten finden können, ich kann auch die eben beschriebenen Zellen nicht als solche betrachten; aus ihrer topographischen Verteilung folgt, daß ihr Schicksal ein ganz verschiedenes sei: bei Dietrich habe ich sie nicht in den Gefäßen finden können, die vacuolären finden sich mit Vorliebe an der Peripherie im Fettgewebe mit Fettzellen untermischt, ferner auch mitten in den Läppchen. Die deutlichen Übergangsbilder sowie die Identität der Kerne berechtigen mich zu der Annahme, daß die granulierten und vacuolären Zellen verschiedene Stufen der gleichen Zellenart sind, und das Vorkommen der vacuolären im Fettgewebe ließ die Vermutung zu, daß es sich um Vorstadien der Fettbildung handle. Die eben beschriebenen Zellen haben mit dem Fettgewebe nichts zu tun.

Literatur.

1. De Coulon, Über Thyreoidea und Hypophysis der Kretinen, sowie über Thyreoidealreste bei Struma nodosa. Dieses Archiv 1897, Bd. 147.
2. Langhans, ebenda S. 78.
3. Hanau, Sonderabdruck aus den Abhandlungen des V. internationalen med. Kongresses.
4. M. Schmidt, Über Zellknospen in den Arterien der Schilddrüse. Dieses Archiv Bd. 137.
5. Lübcke, Beiträge zur Kenntnis der Schilddrüse. Dieses Archiv 1902, Bd. 167.

Erklärung der Abbildungen auf Taf. II.

Fig. 1. Dietrich, Kretin. Zeiß Ölimmersion $\frac{1}{12}$. Atrophische Bläschen. Von der Membrana propria umschlossen einige von Vacuolen durchsetzte Protoplasmabröckel mit sparsamen Kernen, von denen man im mittleren Bläschen oben einen runden aufgequollenen mit Wandhyperchromatose und im Bläschen links davon einen Kern mit zentraler Zusammenballung des Chromatins sieht, in den übrigen Bläschen meist geschrumpfte Kerne im Beginne ihrer

Verklumpung. Rechts unten ein großer Kern mit Einbuchtungen versehen. Links zwei Bläschen mit Colloid: vom Epithel ist in dem oberen nur ein langer platter Kern, der nach dem Stroma hin vorragt, übrig geblieben. Im unteren Bläschen drei Kerne der gleichen Art; unten ist noch ein Rest des Protoplasmaringes erhalten.

Fig. 2. Meyer, Idiot. Zeiß. Zusammengeflossene Läppchen, welche aus Protoplasmastreifen mit verklumpten Kernen bestehen. Im oberen und unteren noch Reste von Colloid.

Fig. 3. Dietrich, Kretin. Zeiß Ölimmersion $\frac{1}{12}$. Große granulierte und vacuoläre Zellen mitten im Thyreoidealgewebe. Links ein kleines atrophisches, fast solides Bläschen.

Fig. 4. Bracher, Kretin. Zeiß Ölimmersion $\frac{1}{12}$. In einem atrophischen Bläschen neben Protoplasmabröckeln zwei Kerne: der obere durch eine Vacuole wie eine Kautschukblase eingestülpt, im unteren zeigen einige isolierte runde Körner an Stelle der Kernmembran den Rest eines Kerns an.

Fig. 5. Dietrich, Kretin. Ölimmersion $\frac{1}{12}$. Ein Kern in fünf Einstellungen, der dabei verschiedene Formen annimmt.

Fig. 6. Bracher, Kretin. Zeiß Ölimmersion $\frac{1}{12}$. Ein großer Kern in vier Einstellungen mit sonderbar zusammengeballtem Chromatingerüst.

Fig. 7. Bracher, Kretin. Ölimmersion $\frac{1}{12}$. In einem Bläschen ein Kern der gleichen Art wie Fig. 6.

Fig. 8 bis 9. Reusser, Idiot, Leitz I, 7. Färbung elastischer Fasern nach Weigert, Kernfärbung mit Boraxkarmin. Eine quer und längs getroffene Arterie, die Elastica läuft unter den Horne-Schmidtschen Knospen intakt vorbei.

Fig. 10. Witschi, Kretin. Leitz I, 7. Zwei Querschnitte einer und derselben großen knospentragenden Arterie aus einer Serie, bei b ist der Gipfel der Knospe mit der ihrer Basis gegenüberliegenden Wand verwachsen. Bei b trägt die Arterienwand neue Knospen, sowie die Knospe selber Tochterknospen.

Fig. 11. Der gleiche Fall. Obliteration des Lumens in einer größeren Vene durch Faltung der Venenwand und nachträglicher hyalinen Umwandlung.

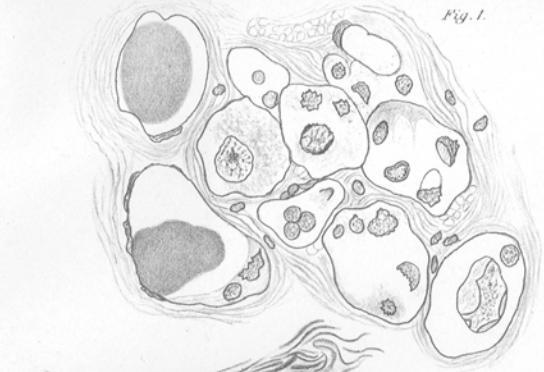

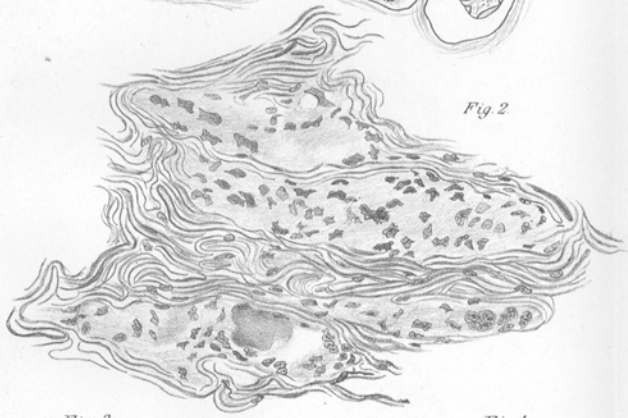

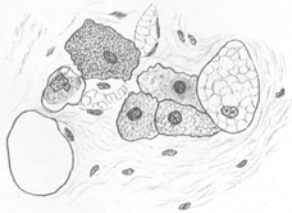

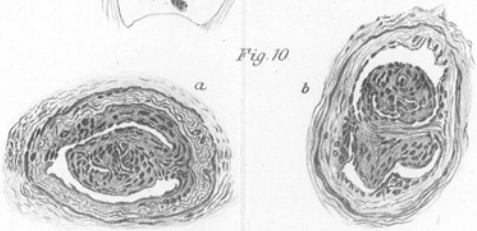

L. J. Thomas, Lith. Inst., Berlin S.53.