

Das Vorkommen radiärer Faserelemente in der normalen Gefäßwand scheint bisher wohl gelegentlich vermutet worden zu sein, aber von neueren Autoren wird ihr Vorkommen direkt geleugnet oder als grobes Kunstprodukt aufgefaßt, so von v. Ebner in v. Köllikers Handbuch Band III Seite 653: „Daß bei so komplizierten Spannungsänderungen die Gewebselemente verschoben werden und daß dabei auch „Radiärfasern“ auftreten können, welche in vivo sicher nicht vorhanden sind, ist begreiflich.“

Auch andere Gebilde, welche mit sonstigen Färbemethoden kaum sichtbar sind, werden mit dieser Weigertschen Markscheidenfärbung in außerordentlich präziser Weise dargestellt. So ergibt ihre Anwendung bei Schnitten durch das Myokard überraschende Aufschlüsse über die Reichhaltigkeit an elastischen Elementen, ja, in gewissen Abschnitten der äußeren (subepikardialen) Lagen zeigt sich jede Muskelfaser von einem dichten, feinen Netzwerk solcher Fäserchen umspinnen, welche eine auffallende Affinität zu dem Hämatoxylin-Eisenlack aufweisen.

Von pathologisch veränderten Geweben erschienen mir bisher namentlich sklerotische Arterien interessant, weil auch in kleinen und kleinsten Arterien die Wucherung des intimalen Bindegewebes sehr deutlich hervortritt, und die zuerst von Langhans in der Intima der Aorta beschriebenen großen sternförmigen und verzweigten protoplasmareichen Zellen in einer Weise gefärbt erscheinen, wie es mit keiner anderen Methode erreichbar ist.

VI.

Über die epithelialen Formen der malignen Struma.

Von

Professor Theodor Langhans in Bern.

(Hierzu Taf. II—VIII.)

Ich hoffe, mit der folgenden Veröffentlichung unsere Kenntnisse von dem Bau der epithelialen malignen Strumen wesent-

lich erweitern zu können. Bisher hat man sich auf diesem Gebiet mit dem Namen Karzinom begnügt; aber der histologische Bau der Mehrzahl weicht von den typischen Karzinomen von Mamma, Magen, Lippen usw. sehr weit ab. Daß es berechtigt ist, hier verschiedene Formen zu unterscheiden, wird die weitere Darstellung zeigen. Ich kann für jede der von mir aufgestellten Formen nicht bloß vereinzelte Fälle, sondern eine größere Anzahl vorführen, die es mir ermöglicht, die gemeinsamen und unterscheidenden Merkmale scharf hervorzuheben und vielleicht auch für die Diagnose während des Lebens einige Anhaltspunkte zu liefern.

Es handelt sich im folgenden meist um solche epithelialen Strumen, welche plötzlich an Größe und Konsistenz zuzunehmen begannen oder mit der Umgebung verwachsen waren, oder auch solche, bei denen die Metastase am Schädel oder sonstwo zuerst bemerkt wurde und dann die mikroskopische Untersuchung derselben die Aufmerksamkeit auf die Schilddrüse lenkte.

Es erscheint mir am zweckmäßigsten, meine jetzige Veröffentlichung auf die maligne Form zu beschränken. Gerade hier ist eine Bereicherung unserer bisherigen Kenntnisse am notwendigsten. Bis jetzt wird bei der Diagnose, ob *Struma carcinomatosa* oder nicht, der größte Wert darauf gelegt, daß die epithelialen Zellnester in ihnen von soliden Zellhaufen gebildet werden, zwischen denen ein bindegewebiges Stroma sich findet, und es wird etwa noch Adenokarzinom und Zylinderepithelkrebs unterschieden. Ich selbst habe früher ebenfalls auf die solide Beschaffenheit der Zellnester großen Wert gelegt, war aber lange Zeit unsicher, wie meine Bemerkung in der zweiten Auflage von Kochers *Hodenkrankheiten* zeigt, daß ich die maligne epitheliale Struma lieber makroskopisch als mikroskopisch diagnostiziere. Nunmehr glaube ich allerdings ein besseres Verständnis der Architektur dieser Tumoren gewonnen zu haben und hoffe, im folgenden manchem Pathologen, der in Kropfgegenden seine Studien macht, ein etwas besseres Schema als das bisherige darbieten zu können.

Die Abgrenzung meines Themas ist also wesentlich eine klinische. Daß aber unter den Strumen, die mir als maligne

oder der Malignität verdächtig zugesandt werden, manche sich finden, welche im Sinne der allgemeinen Pathologie nicht als bösartig angesehen werden können und durch ihren Bau den Verdacht der Malignität nicht rechtfertigen, ist von vornherein zu erwarten.

Ich führe drei Fälle dieser Art an.

1. Lauper, 25 Jahre, 16. November 1899 auf der chirurgischen Klinik operiert. Die Struma wurde wegen starken Wachstums seit $\frac{3}{4}$ Jahr als Struma maligna zugesandt.

Ein ovaler Tumor, von 8 cm Länge, 4 und $4\frac{1}{2}$ cm in Breite und Dicke, mit glatter Oberfläche; die Schnittfläche zeigt grauweißes, zum Teil stark hämorrhagisches, transparentes Gewebe mit eingelagerten, trüben Flecken.

Der Tumor hat einen gleichmäßigen Bau, keine Andeutung von Läppchen. Die Bläschen sind klein, haben höchstens 100—200 μ Durchmesser, sie haben ein dickes, kubisches, hier und da auch zylindrisches Epithel, das vielfach in Unordnung durcheinander liegt, seine Kerne sind von gleichmäßiger runder Form und Größe (meist 6, selten 8 μ Durchmesser), liegen auch in Flächenansichten in gleichmäßigen Entfernungen voneinander. Hier und da sind auch kleine solide Zellhaufen und -stränge. In den größeren finden sich Kolloidklumpen, vom Epithel durch Spalten getrennt, von unregelmäßiger Gestalt und von Spalten durchsetzt, als wenn sie durch Zusammenfließen kleiner Klumpen entstanden wären. Manche Bläschen haben eine deutliche Membrana propria in Form einer schmalen oder breiteren roten Linie. Die Stromabalken sind breit, stellenweise breiter als die Bläschen, und fibrillär oder mehr homogen; hyaline Infiltration findet sich in ihnen nicht, denn nach van Gieson färben sich auch die homogenen Balken fuchsinrot. Sie sind mäßig kernreich. Vereinzelt finden sich verkalkte Gefäße.

Worauf die rasche Größenzunahme in den letzten Monaten beruht, ist nicht bestimmt zu sagen. Nur kleine Gruppen von Bläschen verschiedener Größe, die besonders dicht nebeneinander liegen, lassen sich als Bildungsstätten neuer Bläschen auffassen, doch sind sie immer durch sehr schmale bindegewebige Septa vollständig getrennt, und schlauchförmige Bildungen mit Abschnürungen von Bläschen finden sich nicht vor. Jedenfalls hat das Epithel das Aussehen des normalen, ist nur etwas dicker als wir es in Bern an „normalen“ Drüsen zu sehen gewohnt sind, bietet aber nichts von den Unregelmäßigkeiten in Größe der Zellen und namentlich des Kerns dar, die man in den pathologisch neu gebildeten Bläschen der „wuchernden Struma“ regelmäßig sieht. Das Bindegewebe ist etwas breiter als bei gewöhnlicher Kolloidstruma. Ob dasselbe so rasch zunehmen kann, ohne besonderen Zellreichtum zu zeigen, dürfte zweifelhaft sein.

Der folgende Fall stellt eine Zyste dar, deren starke Größenzunahme offenbar durch Blutungen bedingt war.

2. Frau Schüpbach, 70 Jahre, am 18. Dezember 1903 von Herrn Professor Tavel operiert. Starke Kompression der Trachea durch den rechts sitzenden Knoten. In den letzten vier Wochen ist er stark gewachsen.

Eine aufgeschnittene Zyste, aus der bei der Operation ein Inhalt vom Aussehen reinen Blutes ausgeflossen war. Sie ist außen überall gut abgekapselt; die Wand, zusammengefaltet, hat eine Länge von 7 cm, eine Breite von 6 cm. Die Innenfläche ist nur an wenigen Stellen glatt, gelblich; das Übrige ist belegt von einem Balkenwerk von Fibrin und geronnenem Blut. Am unteren Pol findet sich noch ein unregelmäßig höckeriger Knoten von 2, $2\frac{1}{2}$ und 3 cm, ziemlich derb, mit gleichmäßig hämorrhagisch verfärbter, ziemlich gut transparenter Schnittfläche; neben diesem noch einige kleinere Knoten.

Außen liegen der Zystenwand 8–10 Lagen komprimierter Drüsenläppchen an, welche zusammen gegen 4 mm dick sind; darunter ein Kolloidknoten von $\frac{1}{2}$ cm Durchmesser. Die Zystenwand selbst ist außen zunächst von einem $\frac{1}{2}$ — $\frac{3}{4}$ mm breiten Streifen gebildet, in dem kleine Bläschen mit kubischem Epithel und blassem Kolloid dicht zusammenliegen. Nach innen werden die schmalen Stromabalken breiter; in ihnen treten Reihen von gut erhaltenen roten Blutkörpern auf, scharf begrenzt, von Form und Dimensionen von Blutkapillaren, aber ohne deutliches Endothel; längliche, schmale Kerne vom Aussehen von Kapillarwandkernen sind nicht sichtbar. Diese Räume erweitern sich nach innen, behalten aber zunächst ihre regelmäßige Form und Begrenzung und fließen schließlich zusammen. Zugleich verlieren sich aber die Grenzlinien der roten Blutkörper und eine 1–2 mm dicke, gelbe, fast homogene Schicht, hier und da von kleinen, unregelmäßigen Spalten durchsetzt, begrenzt die Zystenwand nach innen. An anderen Stellen wird die Zystenwand nur von Bindegewebe und dieser gelben Schicht gebildet. Beide grenzen ohne jede Vermittlung aneinander.

Die Knoten am unteren Pol sind kolloid, zum Teil hämorrhagisch infiltriert.

3. Wieder ganz anders ist der folgende Fall, der wohl eine Seltenheit darstellt. Hier handelt es sich um ausgedehnte kapillare Hämorrhagien, die offenbar in der letzten Zeit in ganz diffuser ungleichmäßiger Weise aufgetreten waren, allerdings ohne nachweisbare Ursachen; ob auf lokaler Schädigung der Gefäßwände beruhend, oder auf einer Allgemeinerkrankung, ist nicht mehr zu entscheiden.

Frau Noger., 21. Februar 1902 von Herrn Professor Kocher operiert. Struma der linken Seite. Seit zwei Monaten stark gewachsen, auf Druck schmerzhaft, mit ausstrahlenden Schmerzen im linken Ohr. Verdacht auf Malignität.

Mehrere zusammenhängende, walnuß- bis hühnereigroße Knoten, der größte 5, $3\frac{1}{2}$ und 3 cm messend, dunkelrot, mit lappigem Bau; im

Zentrum einige derbere, graurote, transparente Stellen mit gelben opaken Einlagerungen. Die übrigen Knoten teils ähnlich, teils graurot, transparent.

Die Drüsenbläschen sind durchgängig sehr klein, die meisten 30 bis 60 μ im Durchmesser, doch auch noch kleiner. Die kleineren sind solide, bestehen aus 6—8—10 polyedrischen oder zum Teil kegelförmigen Zellen, die dicht zusammen liegen und meist vom Stroma etwas abgehoben sind. Die größeren sind zum Teil solide, zum Teil haben sie ein Lumen, das von kubischen Zellen begrenzt wird. In manchen der größeren findet sich Kolloid.

Die Septa sind zum Teil sehr schmal und scheinen fast nur aus einer Faser zu bestehen, nur an beschränkten Stellen sind sie breiter, von der einfachen bis doppelten Breite der Bläschen, homogen, in ihrer Mitte ein spaltförmiges Lumen.

An anderen Stellen sind größere Bläschen, mit Lumen versehen, zum Teil schlauchförmig sich verästelnd, kolloidhaltig, mit ziemlich hohem Zylinderepithel mit basalem Kerne. Ferner finden sich ausgedehnte Hämorrhagien, zuerst an den Knotenpunkten der Septa, wie auch in sehr breiten Septen; die Follikel sind dabei in ihrer Form unverändert. Die Blutkörper sind schön glänzend (Erhärtung in Sublimat), stark eosinrot, wie frisch, nicht ausgelaugt. Die kleinen Follikel sind von einer eosinroten Linie umgeben, wie von einer Membrana propria, doch ist dieselbe vielleicht nur das Stroma, das durch das Extravasat dicht an das Epithel angepreßt ist.

Die Größenzunahme der Struma in den letzten zwei Monaten ist jedenfalls zum Teil, ja, vielleicht ganz auf die Hämorrhagien zu beziehen. An Wucherung der drüsigen Elemente kann man am ehesten wohl bei den Schlauchbildungen denken. Doch sind solche sehr spärlich. Die zahlreichen kleinen, soliden Zellhaufen sind sicher junge Vorstadien der Bläschen; aber es fehlen alle in andern Strumen so häufigen Bilder, die auf Wucherung derselben, Vermehrung und Abschnürung hindeuten. Noch eher kann man an eine Vergrößerung der schon gebildeten Bläschen denken. Die Hämorrhagien sind nun alle frisch, wie das Aussehen der roten Blutkörper nach Sublimaterhärtung zeigt. Nach Erhärtung ausschließlich in Spiritus haben sie das gewöhnliche Aussehen von leeren Kreislinien. An einigen wenigen Stellen fand sich auch rostfarbenes Pigment. Von diesem abgesehen, dessen Alter sich ja nicht bestimmen läßt, könnte man noch an operative Hämorrhagien denken. Aber ihre ganz gleichmäßige Verteilung in den Stromabalken aller Knoten, das Fehlen von Kompression der Drüsenbläschen sprechen weniger für eine Blutung aus einem größeren Gefäß, als für Blutung aus Kapillaren. Ich möchte daher eine Haemorrhagia per diapedesin aus Kapillaren annehmen. Das Fehlen einer Strukturveränderung an deren Wand im gehärteten Präparat spricht nicht dagegen; selbst bei Untersuchung im frischen Zustande könnte man eine solche nicht erwarten. Allerdings sind gerade in

den hämorrhagischen Bezirken nur wenige Gefäße zu sehen, obgleich die Zeichnung sonst sehr deutlich ist. Das kann aber auch Folge davon sein, daß durch die Verbreiterung der Septa nicht bloß die Drüsenbläschen auseinandergerückt sind, sondern ebenso auch die Kapillaren.

Nach dieser Abschweifung komme ich auf mein eigentliches Thema.

Der Kenntnis der malignen epithelialen Struma sollte eine genaue Kenntnis der gutartigen Kolloidstruma vorhergehen. Aber eine solche fehlt noch. Seit den Untersuchungen von Wölfler und Gutknecht ist keine Arbeit erschienen, welche sich auf ein größeres Material stützt. Jene Arbeiten stammen aus einer Zeit (dem Anfang der 1880er Jahre), in welcher die mikroskopische Technik noch sehr unvollkommen war. Ich habe selbst eine systematische eingehende Untersuchung der gutartigen Kröpfe mit den neueren Methoden noch nicht vorgenommen, denn die Untersuchung an größeren exstirpierten gutartigen Strumen, die auf Wunsch der behandelnden Chirurgen gemacht wurden, kann nicht genügen, um dies Kapitel genügend aufzuklären. Die Struma entsteht ja in frühem Alter, namentlich in der Pubertätsperiode, doch auch schon vorher. Man sollte daher meiner Ansicht nach zuerst die Strumen und namentlich die kleinen Knoten des jugendlichen Alters untersuchen; Wölfler und Gutknecht haben fast ausschließlich an operierten, also großen Strumen gearbeitet. Ferner fehlt aber noch eine genaue Kenntnis der normalen Schilddrüse; hier gibt es noch eine große Lücke. Gibt es überhaupt in einem von Kropf durchseuchten Land, wie das Hochgebirge es ist, normale Schilddrüsen? Niemand ist bis jetzt an diese Frage herantreten, deren Lösung allerdings nur von einer Untersuchung, die längere Zeit in Anspruch nimmt, zu erwarten ist. Der Anatom steht in dieser Beziehung viel ungünstiger da als der Chemiker, der mit der Wage in einigen Zahlen den verschiedenen Jodgehalt der Schilddrüsen darlegen kann. Diese Lücke muß ausgefüllt werden, um eine sichere Grundlage auch für die Lehre der Struma zu erhalten. Die Herren Kollegen Heller in Kiel und Beneke, damals in Königsberg, waren so freundlich, meinem Wunsche nach Schilddrüsen der Ebene auf das bereitwilligste entgegenzukommen, und haben mir eine größere Zahl

von Schilddrüsen der nörddeutschen Ebene gesandt; ich spreche ihnen dafür meinen herzlichsten Dank aus. Eine allerdings noch nicht eingehende Untersuchung einer gewissen Zahl dieser Drüsen hat mir die Überzeugung gegeben, daß solche Unterschiede existieren, ganz im Sinne der chemischen Untersuchungen von Baumann und Oswald. Mehrere Umstände haben mich veranlaßt, diese Untersuchung vorläufig zurückzustellen; an den malignen Strumen war ich schon so weit vorgerückt, um zu erkennen, daß Übergangsbilder weder zu der normalen Drüse, noch zu der Kolloidstruma zu erwarten waren, sondern daß die malignen Strumen oder wenigstens ihre Mehrzahl vielleicht schon von Anfang an einen abweichenden Bau haben. Dann hat namentlich die im November 1905 erschienene Arbeit von Pick über den malignen Kropf der Salmoniden mir besonders lebhaft vor Augen gestellt, wie mangelhaft unsere bisherigen Kenntnisse von der entsprechenden Struma des Menschen sind, und daß ich imstande bin, durch Beschreibung ihrer verschiedenen Formen einen breiteren und festeren Boden als bisher zu schaffen. Auch die lebhaftere Tätigkeit, die jetzt auf dem Gebiete der Krebsforschung erwacht ist, war für mich Veranlassung, meinen Untersuchungen einen vorläufigen, ich muß gestehen, etwas künstlichen Abschluß zu geben.

Die Erhärtung geschah meist in Spiritus oder in Formol mit nachfolgender Konservierung in Spiritus, einige kleinere Blöcke wurden auch fast immer in Sublimat erhärtet. Ist viel Kolloid vorhanden, so ist derselbe nicht zu empfehlen, da das Kolloid sich sehr stark retrahiert und fest wird, daß es sogar die Mikrotomklinge schädigt. Spiritus wurde in allen Fällen wenigstens für einige Blöcke wegen des Glykogengehalts angewandt, doch sind nach dieser Richtung hin die negativen Resultate wohl nicht immer zuverlässig, da die Tumoren teils von der Leiche stammten und auch die operierten nicht immer frisch eingelegt werden konnten. Ich habe — von der glykogenhaltigen Form selbst abgesehen — nur in einem Falle ein positives Resultat erhalten, den ich wegen seiner Struktur zu der wuchernden Struma stelle. Zur Färbung wurde in allen Fällen für die ersten Schnitte eines jeden Blockes Hämatoxylin-Eosin, die Färbung nach van Gieson, die neue Weigertsche Färbung für elastische Fasern angewandt. Später wurden denn auch andere Färbungen benutzt, besonders die Heidenhainsche Eisenhämatoxylinmethode, die Russelsche Färbung usw. Eingebettet wurden die Blöcke in Zelloidin; die Schnitte hatten eine Dicke von 15 und 25 μ , doch auch von 10 μ und darunter, und andererseits von 30 und 35 μ . Besonders wichtig ist die

Größe der Schnitte. Die zu untersuchenden Knoten haben nicht selten einen Durchmesser von 6—12 cm und mehr; in ihrem Zentrum findet sich oft eine stark einsinkende „Narbe“, manchmal so ausgedehnt, daß von gut erhaltenem Geschwulstgewebe nur ein 1—2 cm breiter peripherischer Saum übrig bleibt. Aber meist ist derselbe doch 3—4 cm dick und mehr. Nun ist es gerade für die wuchernde Struma von der größten Wichtigkeit, möglichst große Schnitte anzufertigen, welche alles Gewebe von der Kapsel bis zur Narbe umfassen, also in radiärer Richtung des Knotens 3 und selbst bis 5 cm Seitenlänge haben und noch etwa 3—4 cm breit sind. Wenn auch solche Schnitte meist dick und namentlich für ein genaueres Studium viel zu dick sind, sie sind immerhin notwendig, um sich über die topographische Anordnung der verschiedenen Strukturformen zu orientieren. Die wuchernde Struma ist reich an verschiedenen Bildern, die meist mit großer Regelmäßigkeit von der Peripherie nach dem Zentrum sich wiederholen. Dieselben ohne Berücksichtigung der topographischen Beziehungen richtig zu deuten, ist ganz unmöglich. Wo sind die jüngeren, wo die älteren Stadien? Man wird geneigt sein, jene an der Peripherie, diese im Zentrum zu suchen. Das gilt für die Krebse und Tumoren, die in die Umgebung sich ausbreiten, ganz allgemein; ihre älteren Stadien sind in der Mitte, die jüngeren in der Peripherie, vorausgesetzt, daß der Tumor gleichmäßig an seiner ganzen Oberfläche wachsen kann. Die malignen Strumen gehen nach der allgemeinen Ansicht aus gutartigen Knoten hervor, und wie mir scheint, ist es unmöglich, von vornherein zu sagen, ob diese Umwandlung, diese maligne Degeneration an der Peripherie beginnt oder im Zentrum, oder überhaupt an einer beliebigen anderen Stelle. Über diese Fragen geben die Metastasen zuverlässigen Aufschluß, namentlich die in den weichen Organen sitzenden, bei welchen das Wachstum gleichmäßig in der Peripherie fortschreitet; da uns diese Knoten ganz die gleiche topographische Anordnung der verschiedenen Bilder zeigen wie der primäre Knoten, so sind wir berechtigt, auch in diesem die jüngsten Entwicklungsstadien in der Peripherie zu suchen. Bei der wuchernden Struma komme ich noch einmal darauf zurück; wir werden dort sehen, daß die entgegengesetzte Betrachtungsweise zu einem Resultate führt, das an einem hohen Grade innerer Unwahrscheinlichkeit leidet. Im Anfang habe ich die Blöcke vollständig auf Stufenschnitten untersucht; öfters wurden auch namentlich zur Verfolgung thrombosierter Gefäße Reihen von 300—500 Schnitten angefertigt. Die Stufenschnitte waren zuerst nur 2—3 Zehntel Millimeter voneinander entfernt. Da aber die Bilder auf ihnen sich immer wiederholten, wurden die gegenseitigen Entfernungen später größer genommen, $\frac{1}{2}$ —1 mm, doch nicht mehr. Alles dies ergab kaum etwas Neues, was nicht schon auf den ersten Schnitten vorhanden gewesen wäre. Ich habe daher später von dieser sehr zeitraubenden Methode nur in wenigen Fällen Gebrauch gemacht; denn es waren manchmal von einer großen Struma 50 Blöcke in dieser Weise durchzusehen.

Meine Untersuchungen haben unter den malignen epithelialen Strumen eine ungeahnte Mannigfaltigkeit in der Zusammensetzung nachgewiesen, so daß wir mehrere Formen unterscheiden müssen, von denen einzelne jedenfalls sehr scharf von den übrigen sich abheben, während bei anderen die diagnostischen Kennzeichen weniger scharf sind. Ich halte es aus praktischen Rücksichten zurzeit für zweckmäßiger, die Unterschiede der einzelnen Formen nicht zu sehr zu verwischen.

Ich unterscheide vorläufig folgende Formen:

1. Die wuchernde Struma (das Adenokarzinom von von Eiselsberg, Erdheim u. anderen). Der Name bietet sich bei Betrachtung eines Schnittes, der von der Kapsel bis zur Mitte geht, fast von selbst dar. Unter der Kapsel solide Massen dicht gedrängter Zellen, deren Grenzen meist unsichtbar sind, in Form von rundlich polyedrischen Feldern von einigen Zehntel Millimeter Durchmesser oder von radiär gestellten, langen, schmälere Bändern; zwischen ihnen Septa mit spaltförmigen Gefäßlumina, welche ein kaum unterbrochenes Netz bilden. In den Zellmassen sondern sich Zellgruppen von etwa 50 μ Durchmesser und kleiner gegeneinander ab, in deren Mitte entstehen runde Lumina, jetzt von einem einschichtigen Epithel umgeben. Oder es entstehen zuerst durch Umlagerung der Zellen runde Drüsenlumina mit Kolloid und einschichtigem Epithel, welches sich erst nachher von dem Epithel der angrenzenden Lumina sondert; oder es bildet sich auch zuerst eine Kolloidkugel, um welche nachträglich die benachbarten Zellen in Form eines einschichtigen Epithels sich anordnen. Auf diese wechselvolle Weise entstehen größere Gruppen von rein epithelialen Drüsenbläschen, zwischen die erst sekundär das Stroma einwuchert. Das Endresultat ist also ein Gewebe, das der normalen Thyreoidea sehr nahe steht.

2. Karzinomatöse Struma mit dem gewöhnlichen unregelmäßigen Bau der Krebse.

3. Metastasierende Kolloidstruma.

4. Parastruma, Tumor der Epithelkörper oder glykogenhaltige Struma (Dr. Kocher).

5. Kleinalveoläre, großzellige Struma, vielleicht Struma postbranchialis (Getzowa).

6. Papilloma.

7. Kankroid, das im folgenden nicht berücksichtigt wird.

Die Mehrzahl dieser Formen ist wahrscheinlich schon auf embryonale Störungen zurückzuführen: die wuchernde Struma, die Parastruma, die kleinalveoläre großzellige Form, die Papillome und das Kankroid. Es ist dies bei den einzelnen Formen, wenn auch nur kurz ausgeführt, vom Kankroid abgesehen, für welches aber die Idee des embryonalen Ursprungs wohl am wenigsten Zweifel begegnen wird.

I. Die wuchernde Struma.

Makroskopisch bildet die wuchernde Struma große, abgekapselte, rundlich ovale oder etwas platte Knoten, die 10, 15 cm Durchmesser und mehr erreichen können. Die Oberfläche der operierten Geschwulst ist öfters mit komprimiertem Schilddrüsengewebe oder auch etwas Muskulatur bedeckt. Aber meist ist die Kapsel ganz oder zum größten Teil frei, die Oberfläche glatt oder mit flachen Hervorragungen versehen, die auf lobulärem Bau beruhen. Die Lobuli haben einen Durchmesser von 1—2 cm und sind direkt unter der Kapsel durch einsinkende, fibröse, gefäßarme Septen voneinander getrennt; nach innen fließen sie oft zusammen; die Septen werden durchbrochen, man sieht von ihnen nur kürzere Abschnitte in entsprechenden gegenseitigen Entfernungen. Manchmal sind sie auch in der Peripherie recht wenig entwickelt und nur durch Einziehungen von kaum 1 mm Tiefe angedeutet. Im Zentrum der Knoten finden sich sehr häufig, an den größeren konstant eine mehr oder weniger ausgedehnte, locker gebaute, rein bindegewebige, etwas sternförmige „Narbe“. Das Geschwulstgewebe ist weich, oft vorquellend, von nur mittlerer Transparenz, je nach dem Blutgehalt grau, rötlich oder blasser, mehr grauweißlich. Die Schnittfläche ist glatt oder leicht körnig. Sehr oft, aber nicht immer, läßt sich trüber Saft abstreifen.

Was nun die epithelialen Massen anlangt, so sieht man in den meisten Fällen bei einer Schnittdicke von etwa 15 μ nur ein gleichmäßig trübes, feinkörniges Protoplasma mit sehr dicht gelagerten rundlichen Kernen. Rote Grenzlinien zwischen den Kernen sieht man nur an Stellen, wo sie weiter

auseinander liegen; bei feineren Schnitten sind die Zellgrenzen leichter zu sehen, namentlich mit Ölimmersion, aber auch mit solcher erscheint an den meisten Stellen das Protoplasma nicht weiter in Zellkörper abgegrenzt. Letztere treten aber bei der späteren Bildung der Drüsenbläschen deutlicher hervor. Die Kerne sind rund oder leicht oval, die kleineren messen 6—8 μ , die größeren 10 und selbst 15 μ ; die letzteren lassen meist ein deutlich eosinrotes Kernkörperchen erkennen. Die Zahl der Chromatinkörner und -fäden ist eine mäßige; der bläschenförmige Charakter ist deutlich ausgesprochen. Die Kerne liegen im allgemeinen sehr dicht, selbst bis zur Berührung oder nur um einen kleineren Bruchteil ihres eigenen Durchmessers voneinander entfernt. In manchen Fällen kommen aber ihre gegenseitigen Distanzen ihrem eigenen Durchmesser gleich und können auch das Doppelte bis Dreifache desselben betragen. Dann liegen die Zellen meist locker und lassen ihre polyedrische Form erkennen. Ferner kommen nicht selten auch kleinere, dunklere Kerne vor, meist zackig. Sie sehen wie geschrumpft aus. Ihre Bedeutung ist mir nicht klar geworden. Die nächstliegende Idee, daß es sich um Degenerationsformen handelt, läßt sich nicht weiter begründen. Sie liegen gewöhnlich vereinzelt zwischen den anderen Kernen, doch in wechselnder Zahl, bald am Rande der polyedrischen Felder und Bänder in der Nähe der Gefäße, bald in deren Mitte, also an Stellen mit besseren und mit weniger guten Ernährungsbedingungen, sowohl in den peripherischen, also jüngeren Partien der Tumoren, wie in der Mitte, in jenen sogar häufiger. In der Nähe der zentralen lockeren „Narbe“, wo die epithelialen Elemente sparsamer werden, sind sie nicht besonders häufig. Sie stellen auch keine verklumpten, schlecht konservierten Mitosen dar. Auf Fett habe ich nur an frischen Objekten untersucht. Erdheim findet an Gefrierschnitten nur feinste, spärliche Fetttröpfchen, viel weniger als in den normalen Schilddrüsenepithelien. Glykogen fand ich nur einmal in Form von sehr feinen, gleichmäßig verteilten Tröpfchen.

Dieses kernreiche Protoplasma ist nun durch Septen, die wesentlich nur aus Blutgefäßen mit flächenhaft ausgedehnten, sinusartigen Lumina bestehen, in kleinere Unterabteilungen

eingeteilt. Zwischen Septen und Epithel findet sich meist eine Spalte, wohl Folge einer Retraktion des Protoplasmas und eines Kollapses der Gefäßwand, so daß die Form der epithelialen Massen schon bei Lupenvergrößerung namentlich bei Färbung mit HE in sehr übersichtlicher Weise zu erkennen ist; denn sie heben sich durch ihre blaue Farbe sehr scharf von den eosinroten schmalen Septen ab, während bei van Gieson die letzteren nur dann fuchsinrot gefärbt sind, wenn die bindegewebige Adventitia der Gefäße etwas stärker entwickelt ist.

Die Unterabteilungen haben die Form von polyedrischen rundlichen Feldern oder von langen, bandförmigen Streifen.

Die Felder (Fig. 1 u. 5) sind nach allen Richtungen gleichmäßig entwickelt, haben einen Durchmesser von 200, 300 bis 500 μ oder sind auch kleiner; sie sind meist sehr regelmäßig polyedrisch mit abgerundeten Ecken, ungefähr vier- bis fünfeckig. Wie man auch die Schnitte anlegen mag, radiär oder parallel zur Kapsel, immer ist das Bild das gleiche, immer sind die Felder von gleicher Form und Größe. Sie stellen also nicht Durchschnitte durch strangförmige Gebilde dar, sondern sind gegeneinander abgeschlossen, sind in dieser Beziehung gleichsam Wiederholungen der normalen Schilddrüsenbläschen in vergrößertem Maßstabe.

Die bandförmigen Streifen (Fig. 2, 3, 4) wechseln in ihren Breitendimensionen noch stärker wie die Felder. Ihre Breite ist meist geringer wie der Durchmesser der Felder und kann auf 100 μ und weniger heruntergehen; selten haben sie sogar nur etwa 5 dicht gelegene Kerne im Querdurchmesser. Sie liegen ebenfalls dicht nebeneinander wie die Felder, sind in radiärer Richtung angeordnet, alle also senkrecht zur Kapsel des Tumors, nicht der Lobuli, laufen also einander parallel und lassen sich leicht in einer Länge von einem oder einigen Millimetern übersehen; in der Tiefe sind sie durch quere und schräge kurze Äste verbunden.

Felder und Stränge können miteinander kombiniert vorkommen; die Stränge haben dann einen recht unregelmäßigen Verlauf, sie sind in allen möglichen Richtungen gewunden. Die Form der Felder kann ebenfalls sehr variieren; sie erhalten halbrunde Vorbuchtungen, werden rosettenförmig oder

papillenartige und fingerförmige Fortsätze gehen von einer oder mehreren Seiten ab. Die Felder sind dann vielleicht nur Quer- und Schrägschnitte durch Stränge von verschiedener Breite.

Die breiten Septen zwischen den Lobuli sind wesentlich fibrös; in ihnen sind nur wenige Durchschnitte durch größere Gefäße, alle ohne glatte Muskeln und elastische Fasern in ihrer Wand. Überhaupt sind elastische Fasern im Innern der großen Knoten nur selten vorhanden; nur in der Kapsel und den angrenzenden komprimierten Drüsenläppchen finden sich solche.

Die Septen zwischen den epithelialen Feldern und Bändern haben einen sehr charakteristischen, auch in den Metastasen sich immer wiederholenden Bau, so daß man auch hieraus an einem kleinen Stückchen mit Sicherheit eine Diagnose stellen kann. Sie bestehen aus Gefäßen mit fast nur kapillarer Wand. Oft findet sich noch eine lockere fibrilläre Adventitia von sehr geringer Dicke, die sich recht häufig mit SF nicht färbt, bei HE dagegen deutlich ist. Aber auch mit Ölimmersion ist an einer großen Zahl von Septen nichts von einer Adventitia zu erkennen. Mit der Malloryschen Färbung und deren Modifikation von Ribbert, sowie mit der von Hansen hatte ich auch keine anderen Resultate. Ebenso charakteristisch ist für diese Gefäße ihre Form. Nur sehr selten, fast nie sieht man den runden Querschnitt eines Gefäßes oder eine runde Kerngruppe, die dem Endothel eines kollabierten Gefäßes entsprechen könnte, sondern immer sind die sichtbaren Lumina spaltförmig, und sehr viele der polyedrischen Felder werden in ihrer ganzen Peripherie von einem einzigen solchen Lumen umgeben, das mehr oder weniger weit klafft. Das sieht man am besten in jenen seltenen Fällen, in denen die Gefäßwand noch an der Zellmasse festhaftet und bei der Erhärtung ihr folgt; hier kann die Weite des Lumens 100 μ und mehr betragen (s. Abb. 2). Meistens dagegen ist das Lumen nur auf einem Bruchteil der Peripherie vorhanden, oder es finden sich 2 oder 3 solcher Lumina miteinander durch eine scheinbare Faser verbunden. Bei der Weite der Spalten zwischen Gefäßwand und Epithel und der sehr geringen Dicke ersterer vermute ich, daß es sich hierbei um die Wand eines stark kollabierten Gefäßes handelt, das ein epitheliales Feld in seinem ganzen Umfange umgibt.

Es handelt sich also jedenfalls in vielen Fällen um ein stark abgeplattetes, sinusartiges Gefäß. Es erinnert also diese Form einigermaßen an die Blutgefäße vieler Sarkome, die auch nur schmale, spindelförmige oder sternförmige Spalten bilden.

Weder Wölfler noch Bégoune haben an injizierten Kröpfen solche Gefäße gesehen; beide bilden Gefäße oft von recht großem Durchmesser ab, aber immer als Gefäße von zylindrischer Form.

Ich muß daran erinnern, daß normal ähnliche lakunenartige Bildungen vorkommen. Minot hat zuerst dieselben zusammengestellt und mit dem Namen der Sinusoide belegt. Das Charakteristische derselben besteht darin, daß ihre endotheliale Wand direkt den Zellen des Organs anliegt und der Form des Parenchyms folgt, während die Kapillaren ihre eigene Form haben und hauptsächlich oder ganz in Bindegewebe eingebettet sind; ein „Sinusoid“ hat dagegen kein oder nur äußerst wenig Bindegewebe unter dem Endothel; es ist dies eine „sekundäre und späte Akquisition“. Übrigens sind auch ihre Endothelkerne dicker und prominieren stärker in das Lumen. Auch dieses letztere Kennzeichen findet sich an den Gefäßen unserer Strumen, dürfte aber wohl nur Folge des jugendlichen Alters und des geringen Blutdrucks in solchen Sinus oder spaltförmigen Lakunen sein.

Bei der Umwandlung dieser soliden Felder, die mit der Bildung von Drüsenbläschen abschließt, sondern sich die Zellmassen in kleine Gruppen von ziemlich gleichmäßiger Größe oder auch in schmale Stränge (Fig. 6, Taf. III; 7, Taf. II). Die Gruppen sind im ganzen rundlich oder leicht polyedrisch, mit einem durchschnittlichen Durchmesser von 50 μ . Die sie trennenden leeren Spalten sind manchmal sehr schmal, so daß sie erst bei starker Vergrößerung deutlich sind. Gelegentlich taucht der Verdacht auf, es könnten die Spalten erst bei der Erhärtung entstanden sein; denn die Begrenzungslinien der Zellgruppen können recht unregelmäßig sein, einzelne Zellen stehen vor, andere zurück. Dadurch wird auch die Form der Spalten eine unruhig zackige. Aber die gleichmäßige Größe der Zellhaufen sowie auch ihre annähernd runde Form lassen sich nicht auf zufällige Konglomerate zurückführen. In der

Regel aber sind die Gruppen schön gerundet, und man sieht auf den ersten Blick, daß von Spaltbildung bei der Erhärtung nicht die Rede sein kann. Andere polyedrische Felder und auch manche der breiteren Stränge zerfallen zuerst in schmale Bänder, die nicht immer einen regelmäßig parallelen, zur Kapsel senkrechten Verlauf haben, sondern oft stark gewunden sind. Auch hier läßt die ziemlich gleichmäßige Breite der Bänder keinen Zweifel, daß keine artefiziellen Produkte vorliegen. Auch diese zerfallen nachher in kleine Zellgruppen.

Die Drüsenbläschen entstehen nun entweder durch Umbildung der kleinen Zellgruppen, in deren jeder ein rundes Lumen sich bildet, oder auch in den noch ungegliederten Feldern und Strängen, bald an einzelnen beschränkten Stellen, besonders häufig aber gleichmäßig in denselben verteilt. In letzterem Falle erhalten Felder und Stränge ein gitterförmiges Aussehen, und die Lumina sind so dicht gelegen, daß die Septen zwischen ihnen nur gerade je zwei Zellagen enthalten, die zu den anstoßenden Lumina gehören; auch an den Knotenpunkten findet sich keine größere Anhäufung von Zellen.

Die Art und Weise der Bildung der Drüsenbläschen sieht man am schönsten an Feldern, in denen nur hie und da ein Lumen zu erkennen ist. Die erste Andeutung eines solchen (Fig. 8 rechts oben und an anderen Stellen) entsteht dadurch, daß in einer Gruppe von 6—10 und mehr Kernen an den nach ihrer Mitte sehenden Polen eine größere Menge Protoplasma sich anhäuft; die Kerne ordnen sich so zu einem Ring um dasselbe an. Allmählich wird das zentrale Protoplasma blaßrot und schwindet. So bildet sich eine runde Lücke, zuerst noch nicht scharf begrenzt; die Kerne stehen in ungleichen Entfernungen von der Innenfläche des Protoplasmas, der eine oder andere ragt noch etwas in die Lücke vor, andere liegen um einen beliebigen Bruchteil ihres Durchmessers tiefer. Dann aber rücken sie allmählich in gleichmäßige Entfernung von der Begrenzungslinie, die zugleich schärfer wird, und auch ihre gegenseitigen Entfernungen werden gleich groß oder vielmehr gleich gering. Denn sie stehen dichter und sind selbst etwas kleiner und dunkler. Zellgrenzen sind auch hier schwer zu sehen. Die Form der Zellen dürfte eine kubische oder leicht

zylindrische sein. Auf diese Weise, namentlich durch die dichtere Stellung und dunklere Färbung, hebt sich diese Kernlage von den übrigen Kernen ab, die etwas heller und größer sind und nicht so dicht stehen. Aber das Protoplasma zeigt noch keine Abgrenzung, keine Kontinuitätsunterbrechung. Erst später erfolgt eine Trennung; eine schmale, aber leere Spalte sondert nunmehr dieses einschichtige Lager von Zellen von der übrigen noch ungegliederten Masse ab. So ist also der epitheliale Anteil eines Drüsenbläschens gebildet ohne jede Beteiligung des Stromas.

Sehr häufig sind nun die Stadien vertreten, in denen die ganzen vorher soliden Felder und Bänder auf diese Weise in zahlreiche kleine runde Drüsenbläschen umgewandelt sind (Fig. 12, Taf. II; 13, Taf. IV). Oft liegen die Bläschen so dicht, daß man erst bei starker Vergrößerung die trennenden Spalten sieht und die Felder bei schwacher Vergrößerung einen gitterförmigen Bau zu haben scheinen. Die Septa zwischen den früher soliden Feldern haben sich dabei gar nicht geändert, nur umschließen sie jetzt statt der soliden Zellmassen eine Menge von rein epithelialen Hohlkugeln, jede nur von einer Zelllage umgeben, die mehr oder weniger locker nebeneinander liegen, ohne jedes gefäßhaltige Septum dazwischen. Diese Bilder sind besonders wichtig. In manchen Strumen wiegen sie vor, und einigemal gelang es erst nach langem Suchen an beschränkten Stellen der Peripherie, die soliden, entsprechend großen Felder aufzufinden, welche das direkt vorhergehende Stadium bilden. Der Prozeß hat sich also bis jetzt ausschließlich im Epithel abgespielt, ohne jede Beteiligung des Stromas. Dabei werden schließlich sämtliche Zellen eines solchen Feldes aufgebraucht, zuerst in der Regel in der Mitte und zuletzt die peripherischste Zelllage, welche das gitterförmige Feld nach außen abgrenzt.

Erst jetzt beginnt das Stroma sich zu beteiligen. Zwischen die Drüsenbläschen dringt dasselbe ein mit schmalen Septen, welche ganz die gleiche Zusammensetzung haben wie die Septa zwischen den soliden Feldern, sie haben ganz die gleichen spaltförmigen Gefäßlumina und die gleiche dünne, oft rein endotheliale Wand, dann und wann auch mit einer zarten fibrillären

Adventitia. Von einem Kernreichtum ist nichts zu sehen. Rundliche Querschnitte von Kapillaren fehlen vollständig.

Schließlich ist noch die Kolloidbildung zu erwähnen. In den Drüsenbläschen findet sich häufig Kolloid, und zwar zuerst in Form eines gleichmäßig schmalen, stark mit Eosin gefärbten Streifens, der das Protoplasma nach dem Lumen hin abgrenzt; oder in Form eines Halbmondes, der das Lumen zur Hälfte oder zwei Dritteln ausfüllt und mit seinen sich zuschärfenden Enden fast die ganze Peripherie desselben umgreift, nach innen hin blaßt er ab und macht einer leicht bläulichen, also mucinösen Masse Platz. Oder das Kolloid bildet eine Kugel, die nur durch eine schmale Spalte vom Epithel getrennt ist. Oder auch blasses Kolloid erfüllt das Bläschen vollständig. Aber auch in den soliden Zellmassen kommt Kolloid vor (Fig. 11, Taf. III) in Form von stark glänzenden und stark sich färbenden, scharf begrenzten Kugeln von geringer Größe, etwa 1—2 Zellen entsprechend, mitten in der ungeordneten Zellmasse, manchmal auch mit epithelartiger Anordnung der benachbarten Kerne, doch viel kleiner als die beschriebenen Drüsenbläschen. Hier ist also die Bildung des Kolloids das erste, und um dasselbe ordnen sich sekundär die benachbarten Zellen an. Ich habe an dem Protoplasma der Zellen keine Veränderung gesehen, welche die Bildung des Kolloids vorbereiten könnte. Nur sehr selten kommen mucinöse Massen in den Bläschen vor. Die Färbungen mit HE und mit Mucikarmin stellen ihre Natur fest. Sie fanden sich namentlich bei Rufener in besonders großen, rundlich ovalen Hohlräumen, die zum Teil noch keine epithel-ähnliche Anordnung der benachbarten Zellen zeigten und auch in den peripherischen Partien des Tumors an einzelnen Stellen sich fanden.

So ist also als Endstadium des Prozesses ein Gewebe neu gebildet, das mit dem normalen Thyreoidealgewebe große Ähnlichkeit hat, noch größere mit dem Gewebe einer Kolloidstruma. Oft sind die Drüsenbläschen mit ihrem Epithel von den normalen nicht zu unterscheiden; sie haben ein kubisches Epithel, mit regelmäßig geformten, runden Kernen in gleichmäßige Entfernungen gestellt, und sie enthalten Kolloid. Das Stroma zeigt hier und da hyaline oder kolloide Infiltration und

enthält nicht das reiche Gefäßnetz der normalen Thyreoidea, sondern nur relativ sparsame Lumina in Spaltform, also gerade von der Form, wie sie den früheren Stadien der wuchernden Struma zukommt. Ferner finden sich gelegentlich auch zwei kolloidhaltige Bläschen von etwa 100 μ Durchmesser dicht nebeneinander ohne trennendes, gefäßführendes Septum, und noch häufiger findet man direkt neben solchen Stellen auch andere mit kleinen Bläschen, zwischen denen sich noch unverbrauchtes Zellmaterial findet, und ohne jeden Stromabalken. Alles dies zeigt mit voller Deutlichkeit, daß die letzteren aus der wuchernden Struma sich hervorgebildet haben und als ihre letzten Stadien anzusehen sind. Wenn man bei den primären Tumoren noch Zweifel hegen würde, so werden dieselben beseitigt durch die Metastasen im Occiput von Frank, in welchen die kolloidhaltigen Bläschen sehr reichlich sind; sie bilden sich auch hier aus soliden Zellmassen hervor. Für die wuchernde Struma in der Weise, wie ich sie definiert habe, ist also besonders wichtig das erste Stadium der großen soliden Zellhaufen und das sich anschließende mit den Gruppen von locker liegenden Drüsenbläschen ohne trennende Septen zwischen letzteren. Solche Gruppen von 30, 40 solchen Bläschen finden sich auch in anderen Strumen, die durchaus nicht den Verdacht der Malignität erregt haben. Hier bilden sie sich durch Abschnürung von Drüsenbläschen und namentlich von Drüsenschläuchen, wie unter normalen Verhältnissen bei der ersten Bildung der Struma nach Hitzig und Michaud. Nur daß die Wucherung des Stromas längere Zeit im Rückstand bleibt, obgleich die Neubildung der Drüsenbläschen wahrscheinlich nur sehr langsam erfolgt. Vielleicht daß wir später hier die Grenze anders ziehen werden oder auch verschwinden lassen. Doch muß ich zurzeit auf das erste Stadium der großen soliden Zellmassen besonderes Gewicht legen, wie sich aus folgendem ergeben wird.

Nach der Mitte der Knoten hin, da, wo diese Bläschenbildung vorherrscht und auch zum Abschluß kommt, ändern die Gefäße und Septen sich etwas. Der netzförmige Zusammenhang der Blutgefäße wurde vielfach unterbrochen, sie werden auf sternförmige Figuren reduziert und stehen in gleichmäßigen Entfernungen; sie bestehen aus einem zentralen, meist weiten

Lumen (100—300 μ); ihre 3, 4 bald kürzeren, bald längeren Äste laufen in spitzen Enden aus. Die Adventitia ist breiter aber meist sehr locker gebaut. An einzelnen Lumina finden sich dagegen sehr feste, für SF sehr empfängliche Bindegewebsbündel. So namentlich bei Wegmüller. Im Querschnitt sind sie länglich (3—4 μ), fast stäbchenförmig, feinstreifig, liegen dicht dem Endothel an; finden sich öfters vereinzelt, doch auch dicht nebeneinander, fast zusammenfließend. Kerne oder Bindegewebszellen sieht man an ihnen nur selten. Eigentümliche knopfförmige Verdickungen der Adventitia sind bei Boutineff beschrieben.

Ich habe noch einige Abweichungen von dem beschriebenen Bilde zu erwähnen, die nicht konstant sind. In einigen Strumen findet sich eine eigentümliche Anordnung der aus den breiten, soliden Strängen sich hervorbildenden Zellgruppen und Drüsenbläschen (Tornot, Gfeller), (Fig. 14, Taf. IV; 15, Taf. V). Hier sind sie nämlich zu 3 oder 4 in Reihen gestellt, welche quer durch den Strang hindurchgehen, also senkrecht zu der Gefäßwand stehen. Dann und wann findet sich nur ein schlauchförmiges Drüsenbläschen zwischen zwei Gefäßen, ebenfalls natürlich in querer Richtung gestellt. Nach der Mitte des Tumors hin verlieren die Gefäße oft ihr spaltförmiges Lumen; man sieht sie im Querschnitt mit weitem, rundem Lumen oder auch mit etwas einspringenden Konturen, und um diese Lumina die Reihen von Zellgruppen und Drüsenbläschen in schön radiärer Anordnung.

Ferner sind Drüsenschläuche mit Zylinderepithel zu erwähnen, die in manchen Strumen in den Partien mit Drüsenbläschen vorkommen. Sie liegen bei Gross ohne bestimmte topographische Beziehung mitten zwischen rundlichen Bläschen vereinzelt, bei Gfeller bilden sie auffallenderweise ein größeres Feld von $\frac{1}{2}$ —1 cm Durchmesser. Ob aus ihnen durch Abschnürung Drüsenbläschen entstehen, dafür habe ich keine Anhaltspunkte gewonnen. Die zerstreut liegenden sind genetisch auf die gleiche Stufe mit den Drüsenbläschen zu stellen und wohl aus soliden Zellsträngen hervorgegangen. Finden sich doch auch in der normalen Thyreoidea Zylinderzellen, wie ich gegenüber einer Bemerkung von Ehrhardt hervorheben muß, nach welcher niemals während der Entwicklung oder im postfötalen Leben die Thyreoidea Zylinderzellen enthält. Eigentümlich ist bei Bieri die zentrale Lage der Kerne dicht an dem Lumen, ein Verhalten, welches einen Zusammenhang mit den Epithelkörperchen vermuten läßt (s. bei den Parastrumen).

Ich verweise noch auf den Fall D, bei welchem große polyedrische Zellen ganz ähnlich Plattenepithelien, sich finden, aber ohne Riffe und Kankroidperlen, und ferner auf sehr hochgradig vakuoläre und dadurch sehr stark angeschwollene Zellen in Gruppen von Drüsenbläschen bei Boutineff.

Verhältnismäßig selten sind in den großen soliden Zellmassen Nekrosen. Es ist dies wohl dem von allen Stellen der Peripherie gleichmäßig erfolgenden Zufluß von Ernährungsflüssigkeit zuzuschreiben. Wenn Nekrosen auftreten, sondert sich gleichsam die Epithelmasse eines Stranges in drei ziemlich gleich große Drittel; das mittlere nekrotisiert, die zwei andern bleiben erhalten und umgeben mit ziemlich regelmäßiger innerer Grenzlinie die eosinrote, nekrotische Masse.

Ich komme schließlich zu dem zentralen bindegewebigen, meist stark einsinkenden Feld, der „Narbe“. Dasselbe besteht aus locker angeordnetem Bindegewebe, in welchem nach der Mitte hin auch dichter gebaute Bündel sich finden, die SF gut annehmen, während nach außen viele Fibrillen sich nur mit Pikrinsäure gelb färben. Es enthält Gefäße etwas weiter wie gewöhnliche Kapillaren, mit dünnerer oder dickerer Adventitia. Elastische Fasern sind nicht vorhanden. Nach außen ist dieses Feld hier und da ganz scharf abgegrenzt, oder es finden sich noch vereinzelter Drüsenbläschen. Manchmal schiebt sich noch eine Grenzzone ein, die sich durch auffallend große Drüsenbläschen (bis $\frac{1}{2}$ mm) mit plattem Epithel auszeichnet. Ihr Lumen ist leer oder enthält desquamierter Epithelien oder auch fibrinähnliche Netze, aber ohne Weigertsche Reaktion. Es haften letztere meist einer epithellosen Stelle der Wand an und scheinen zu größeren strukturlosen Klumpen zusammenzufließen, die später von spindelförmigen Zellen durchzogen werden, ähnlich einem in Organisation begriffenen Thrombus. Oder es finden sich in der Grenzzone netzförmig verbundene, schmale Zellstränge, so daß das Bild ganz krebsähnlich wird (Fig. 16, Taf. IV). Die Maschen des Netzes werden von quer getroffenen, fast homogenen Bindegewebsbündeln eingenommen, die durch Verdickung der Wände und Obliteration des Lumens der Gefäße im angrenzenden Geschwulstgewebe entstanden sind. Häufiger dagegen sind Gruppen von dicht gelegenen weiten Gefäßen, die gerade wie eine kleine kavernöse Geschwulst sich ausnehmen. Die Genese solcher Stellen, wie auch der erwähnten starken Erweiterung von Drüsenbläschen ist mir nicht klar geworden. Nur so viel ist sicher, daß der Schwund der epithelialen Massen nicht einem Druck von seiten des Bindegewebes zuzuschreiben ist. Dafür ist das letztere in weitaus der Mehrzahl der Strumen viel zu locker. Auch sieht man an den vorhandenen großen und kleinen Drüsenbläschen kein Zeichen von Degeneration, namentlich nicht an den Kernen. Nur sehr selten sind kleine, feinkörnige Felder zu sehen mit Chromatinbröckeln, also wirkliche Nekrosen.

Ich habe meiner Schilderung die Idee zugrunde gelegt, daß die jüngsten Stadien an der Peripherie sich finden, die späteren in der Mitte der Knoten. Diese Idee bietet sich allerdings von selbst dar, wenn man einen großen Schnitt durchsieht, in dem diese Stadien mit Regelmäßigkeit von außen nach innen aufeinander folgen. Die entgegengesetzte Idee würde zu selt-

samen Folgerungen führen. Die in der Mitte oder in der Nähe des fibrösen Zentrums gelegenen Drüsenbläschen würden den Anfang der Neubildung darstellen; nach der Peripherie hin würden dann die Septen zwischen ihnen schwinden; die nunmehr rein epithelialen Bläschen würden mehr und mehr zu größeren Feldern und Strängen zusammenfließen; die dichtere Stellung der Kerne in letzteren nach der Kapsel hin würde sich leicht durch eine starke Vermehrung erklären. Aber ebenso würden die zentralen Gefäße allmählich ihre Adventitia verlieren und zu rein endothelialen Röhren sich umwandeln. Man sieht, daß die Darstellung, wie ich sie gegeben, von vornherein mit unsern Kenntnissen über die pathologischen Veränderungen in drüsigen Organen besser übereinstimmt, daß die andere Idee sehr an innerer Unwahrscheinlichkeit leidet; sie würde nur den einen Vorteil haben, daß sie von anatomischen Verhältnissen ausgeht, welche den normalen sehr nahe stehen. Ich komme bei den Metastasen noch einmal hierauf zurück.

Ich muß ferner auf eine Schwierigkeit hinweisen, die bei meiner Darstellung sich ergibt. Die soliden Zellhaufen zeigen recht häufig von der Peripherie nach dem Zentrum eine innere Umwandlung. Die Kerne noch vor dem Zerfall in kleine Zellgruppen und Bläschen werden größer, rücken in weitere gegenseitige Entfernungen. Das Protoplasma nimmt an Menge zu. Bei Tumor z. B. ist dieses Wachstum sogar recht hochgradig. Dazu kommt später noch die Entstehung der Lumina. Wie wird nun der Raum gewonnen, der dadurch in Anspruch genommen wird? Denn in einem rundlichen, abgekapselten Tumor wird der Raum nach innen hin immer beschränkter. Man könnte annehmen, daß die breiter werdenden Felder und Stränge sich gegenseitig nach der Kapsel hin verschieben; dies dürfte auch in gewissem Sinne vorkommen, doch scheint es mir, daß die Schwierigkeit in anderer Weise zu lösen ist. Denken wir uns einen breiten Ring, in zahlreiche kleinere, annähernd würfelförmige Stücke zerteilt, so ist die Verlängerung der letzteren in der Richtung des Radius sehr einfach. Der Ring wird breiter. Die Verbreiterung der Stücke dagegen muß zu einer Vergrößerung der Höhlung des Ringes führen. Daß es so ist, läßt sich für unsern Fall natürlich nicht exakt beweisen.

Aber immerhin würde sich auf diese Weise die Beschaffenheit des bindegewebigen Zentrums am leichtesten erklären. Dasselbe würde durch die Vergrößerung des Raumes, den es ausfüllt, von dem Druck der Umgebung entlastet und könnte sich so etwas vermehren. So wären selbstverständlich: sein lockerer Bau, die großen Drüsenbläschen mit ihrem platten Epithel und ihrem geringen blassen Inhalte an seiner äußeren Grenze, vielleicht auch die kavernösen Partien.

Der Charakter der Malignität ist anatomisch in zwei Dritteln der Fälle ausgeprägt. Am häufigsten findet sich ein Eindringen der Geschwulstmasse in benachbartes Thyreoidealgewebe, selten ein Einwachsen in die Blutgefäße, die an ihrer Form leicht zu erkennen sind (Fig. 17, Taf. V); bei Gfeller war der Tumor im Begriff, die Kapsel zu perforieren. Zur Sektion kamen nur die Fälle Bieri mit Metastasen im Manubrium sterni und Plexus chor. d. — an beiden Orten waren die Drüsenbläschen noch nicht kolloidhaltig — und Frank mit Metastasen im Occiput; hier waren die Drüsenbläschen zum Teil kolloidhaltig, und zwar in viel größerer Zahl als im primären Tumor. Sehr auffallend ist, daß weder bei den Sektionen noch bei den Operationen Lymphdrüsen erkrankt gefunden wurden. Also die Metastasenbildung erfolgt auf dem Blutwege.

Wir haben in der wuchernden Struma eine Geschwulst von ganz eigenartiger Zusammensetzung kennen gelernt, die in das herrschende Schema der malignen epithelialen Geschwülste, der „Krebse“ nicht recht hineinpaßt. Die Diagnose auf Krebs stellen wir, wenn Nester und Stränge von epithelialen Zellen in den Maschen eines bindegewebigen Stromas eingeschlossen sind. Die unregelmäßige Gestalt der Nester und Stränge gilt als besonders charakteristisch. Bei der wuchernden Struma haben wir einen Bau, der in seiner Regelmäßigkeit an ein normales, in Entwicklung begriffenes Organ erinnert: an der Peripherie solide Zellmassen, die nach innen hin in kleinere Haufen und Stränge zerfallen und dann in Drüsenbläschen mit einschichtigem Epithel und zum Teil mit Kolloid sich umwandeln. Wir haben also ein Gewebe, das ständig in innerer Umwandlung begriffen ist. Dazu noch die Gefäße mit ihrer

eigentümlichen Form, so daß ihr Lumen mit einem seichten See verglichen werden könnte, die Regelmäßigkeit ihrer Anordnung, der Bau ihrer Wand, ihre engen Beziehungen zu dem Epithel, in das sie zum Teil direkt als rein endotheliale Röhren ohne fibröse Adventitia eingelassen sind. Die für den Krebs jetzt übliche Bezeichnung als atypischer epithelialer Wucherung würde gegenüber dieser Architektur als nichtssagend erscheinen, denn sie besagt doch nichts anderes als von der Norm abweichend. Die positiven Charaktere der Neubildung, die doch auch einem ihnen eigenen Typus folgen, werden durch den Ausdruck des „Atypischen“ sehr in den Hintergrund gedrängt.

Unsere Struma steht den normalen Organen in ihrer Architektur viel näher als dem Karzinom. Damit nähern wir uns einer Richtung in der Geschwulstlehre, die im engsten Anschluß an die Gesetze der normalen Entwicklungsgeschichte den Bau der Tumoren in der von Roux angebahnten Richtung klarzulegen sucht. Namentlich ist hier Albrecht in sehr verdienstvoller Weise vorangegangen, und Beneke hat schon den Versuch gemacht, an einem meiner Ansicht nach besonders schwierigen Objekt, den Mammatumoren, die gegenseitigen Beziehungen von Epithel und Bindegewebswucherungen klarzulegen und nachzuweisen, daß das Epithel die führende Rolle spiele. Bei der wuchernden Struma liegt die Sache viel einfacher und klarer. Wie oben hervorgehoben, läuft die Bildung von Drüsenbläschen aus größeren soliden Zellmassen ausschließlich in letzteren ab ohne jede Beteiligung des Stromas. Erst nachdem die Drüsenbläschen sich gebildet haben, wuchert das Stroma oder vielmehr die Blutgefäße zwischen dieselben hinein. Es ist kein Zweifel, daß hier das Epithel die führende Rolle spielt. Erst sekundär wuchern die Blutgefäße, man könnte sagen, angelockt von dem basalen Pol der Drüsenepithelien. In dem letzteren Moment liegt allerdings kein prinzipieller Gegensatz gegenüber dem Krebs. Denn daß auch bei ihm nicht bloß das physiologische Verhalten durch die Krebszellen bedingt ist, daß diese auch Wucherung von Bindegewebe auslösen, z. B. bei den Metastasen, darauf ist in den letzten Jahren von den verschiedensten Seiten hingewiesen worden, am schärfsten und nachdrücklichsten von Petersen.

„Im primären Tumor ist es zweifelhaft, ob die Bildung des Stromas eine primäre, selbständige Funktion des Bindegewebes ist. In den Metastasen ist sie sekundär und durch Einwirkung der Karzinomzellen auf die Umgebung hervorgerufen. Für die Annahme der Stromaverschleppung in die Metastasen liegen keine Beweise vor. Da nun das Stroma der Metastasen demjenigen des primären Tumors sehr ähnlich ist, so ist vielleicht der Rückschluß gestattet, daß auch das Stroma des Primärtumors eine sekundäre subordinierte Bildung darstellt.“

Wie haben wir uns das Verhältnis der wuchernden Struma zur gutartigen Kolloidstruma zu denken? Entsteht sie, wie dies allgemein für alle malignen Strumen angenommen ist, auf Grund eines gutartigen Kolloidknotens, der plötzlich anfängt zu wuchern, an Größe und wohl nur infolge starker Spannung der Kapsel auch an Konsistenz zuzunehmen. Man wird bei Knoten von 8, 10, 15 cm Durchmesser keine große Hoffnung hegen, noch die ersten Stadien zu erhalten. Trotzdem war ich überrascht, die wuchernde Struma in keinem Falle über die großen soliden peripherisch gelegenen Felder hinaus zurückverfolgen zu können. Gerade von diesem Gesichtspunkte aus hatte ich im Anfang die Knoten auf dicht gelegenen Stufenschnitten untersucht, aber ohne jeden Erfolg. Nur bei Hug, Boutineff und Gross fanden sich in den Knoten selbst Stellen, bei denen man an eine Entstehung aus kolloidhaltigen Drüsenbläschen denken konnte. Geschwulstzellen und Drüsenepithelien lagen hier nebeneinander in derselben Lücke des Stromas. Indessen ist bei Gross ein scharfer Unterschied zwischen den Tumorzellen und den einschichtigen Drüsenepithelien; es waren hier offenbar die Tumorzellen in die kolloidhaltigen Bläschen eingedrungen und hatten deren Epithel abgehoben. Dem Eindringen von fremden Zellen in die Drüsenbläschen steht in der Thyreoidea keine Membrana propria entgegen. Nicht immer ist diese Deutung sicher zu begründen, aber auch andererseits habe ich keine Bilder gesehen, welche die Entstehung der Geschwulstzellen aus den Epithelien der Drüsenbläschen sicherstellten. Auffallend ist immerhin, daß die eindringenden Geschwulstzellen mit den Epithelien der Drüsenbläschen sich nicht vereinigt haben, sondern beide Zellformen

wie zwei ganz verschiedene Zellarten in einer und derselben Höhlung liegen. Es kann dies recht wohl darauf beruhen, daß, wie gleich auseinanderzusetzen ist, die Geschwulstzellen vielleicht schon in der embryonalen Periode von den andern sich losgelöst haben und sich in pathologischer Weise differenzierten oder auch von Anfang an abnorm differenziert waren.

Meistens findet sich bei der wuchernden Struma nur ein großer Knoten. Bei Wegmüller dagegen wurden bei der zweiten Operation mehrere isolierte Knoten entfernt, die kleineren von 1—2 cm, der größte von 5 cm Durchmesser. Die kleineren haben die gleiche Zusammensetzung wie die größeren, nur sind die Zellstränge schmaler, und die Gliederung in Zellgruppen und Bläschen ist nur in schwachem Grade ausgesprochen. Bei Tornot besteht der große Tumor aus einer größeren Zahl dicht zusammengepreßter und meist scharf getrennter Knoten von Erbsen- bis Hühnereigröße. Auch die kleinsten hatten schon die gleiche Zusammensetzung wie die großen.

Die allgemein geltende Ansicht von der Entstehung der malignen Strumen auf Grund einer gutartigen Kolloidstruma findet also in meinen Untersuchungen keine Stütze. Vielmehr läßt sich recht wohl alles verstehen unter der Voraussetzung, daß die wuchernde Struma von Anfang an als solche angelegt ist, auch in den jüngsten Stadien aus soliden Zellmassen besteht, also in jene fötale Periode zurückzudatieren ist, in welcher noch keine Drüsenbläschen sich gebildet haben, sondern nur solide Zellmassen sich vorfinden. Man kann sich ihre Entstehung in folgender Weise vorstellen. Ein Teil des Schilddrüsengewebes, ein oder mehrere nebeneinander gelegene Läppchen oder Anlagen von solchen entwickeln sich nicht weiter und bleiben längere Zeit auf einer fötalen Stufe stehen. Dann beginnt plötzlich aus völlig unbekannten Ursachen ein zuerst langsames, später rascheres Wachstum; die soliden Zellmassen bilden größere, ungegliederte, polyedrische Felder und Stränge und diese wandeln sich auf verschiedenen Umwegen zu Drüsenbläschen um. Es würden darnach also die Prozesse, die in der wuchernden Struma ablaufen, eine allerdings etwas unvollständige Parallele zu der

normalen Entstehung der Schilddrüse bilden. Man könnte sie als verspätete Entwicklung von fötalen Resten ansehen. Freilich, die Ursache dieser Verspätung könnte wohl kaum in der Ablösung aus dem normalen Verbande gesucht werden. Dieses Zauberwort kann kaum Anwendung finden auf ein Organ, in welchem die Abschnürung oder Zerschnürung der großen epithelialen Verbände zu immer kleineren Verbänden die ganze normale Entwicklung beherrscht. Und auch das zuerst langsame Wachstum und die plötzliche rasche Weiterentwicklung bleibt in ihren Ursachen unklar.

Aber wie soll man nunmehr die Tatsache erklären, daß die malignen Strumen wesentlich nur in Kropfgegenden vorkommen? Man könnte wohl an folgenden Zusammenhang denken. Atrophie und Schwund der Schilddrüse sind die hauptsächlichsten Ursachen des endemischen Kretinismus und wohl darauf zurückzuführen, daß die unbekannte, auf die Mutter einwirkende Ursache des Kropfes auch in dem fötalen Organismus die Schilddrüse beeinflußt und dieselbe schädigt; eine starke Schädigung würde Atrophie und Schwund der Schilddrüsenanlage bedingen, eine schwächere die volle Ausbildung einiger Teile hindern, so daß sie auf einem frühen Entwicklungsstadium stehen bleiben. Ich will auf diese Auseinandersetzung nicht weiter eingehen, da dieselbe bei unserer völligen Unkenntnis der Kropfursache rein theoretisch bleiben müßte.

Um die Übersicht über die Kasuistik zu erleichtern, schicke ich die Epikrisen der einzelnen Fälle mit Hervorhebung besonderer Eigentümlichkeiten voraus. Ich stelle voran diejenigen Fälle, in denen die jüngsten Stadien, die soliden ungegliederten Zellmassen, vorwiegen.

Das gilt in hohem Maße für den Fall Hu. Hier sind die größeren Zellfelder und die radiär verlaufenden Stränge zum größten Teil noch ungegliedert. Nur in wenigen sind die Zellen in kleinen Gruppen angeordnet, und auch Drüsenbläschen finden sich in geringer Zahl vor.

Auch bei Tebet wiegen die soliden Stränge vor, in denen ebenfalls nach der Tiefe hin kleine Drüsenbläschen auftreten.

Ebenso bei Christen: hier sind die kleinen Zellgruppen und Bläschen schon zahlreicher; die größte Zahl der großen Felder enthält solche, nur eine Minderzahl ist solide. Übrigens sind die Felder in Form und Dimensionen sehr mannigfaltig, und manche der Drüsenbläschen, deren erste Bildung hier gut verfolgt werden kann, enthalten schon Kolloid.

Ferner sind hier Zellstränge in Blutgefäße sowie in angrenzendes Thyroidealgewebe und auch in dessen Drüsenbläschen eingedrungen, ohne aber mit deren Epithel sich in Verbindung zu setzen.

Bei Boutineff sind vorzugsweise Zellstränge, doch auch polyedrische Felder vorhanden; die Bildung kleiner Zellgruppen, die zu Drüsenbläschen sich umbilden, ist schön zu verfolgen. Die Geschwulst ist auch in das benachbarte Schilddrüsengewebe wie in Blutgefäße eingedrungen.

Bei D. sind sämtliche größeren Felder schon in kleine Zellgruppen, oft mit zentraler Kolloidkugel, aufgeteilt. Drüsenbläschen sind noch selten. Auffallend ist hier noch in einem kleinen, peripherisch gelegenen Lobulus die Anwesenheit großer polyedrischer Zellen, die an ein Kankroid erinnern; in einem zweiten Läppchen hängen diese Zellen mit allmählichem Übergang mit dem übrigen kernreichen Protoplasma zusammen.

Der Fall Wegmüller hat ein besonderes Interesse dadurch, daß bei der ersten Operation ein einziger recht großer Knoten, bei der zweiten aber sechs verschiedene, völlig abgekapselte und voneinander getrennte Knoten bis zu $1\frac{1}{2}$ cm Durchmesser herab entfernt wurden. Es ist klar, daß hier nicht von einem Recidiv in dem gewöhnlichen Sinne des Wortes die Rede sein kann, d. h., daß diese Knoten von zurückgebliebenen Teilen des zwei Jahre vorher operierten Knotens durch Weiterwuchern entstanden seien. Dieselben sind diesem gegenüber und auch untereinander vollständig selbständig und haben wahrscheinlich schon bei der ersten Operation in geringerer Größe existiert. Alle diese Knoten, große und kleine, ältere und jüngere, haben die gleiche Zusammensetzung: große Zellfelder, die in kleine Zellgruppen und Drüsenbläschen sich sondern. Solche Drüsenbläschen sind namentlich in dem zweitgrößten Knoten schön entwickelt, während alle übrigen wesentlich die früheren Stadien enthalten. Selbst in den kleinen Knoten findet sich keine Andeutung von Kolloidstruma und der normalen Thyreoidea. Das Eindringen der Zellmassen in die Kapsel zeigt auch für diese Struma Malignität an.

Gross zeichnet sich aus durch Vielgestaltigkeit der soliden Felder; doch wiegen Felder mit leeren und kolloidhaltigen Drüsenbläschen vor, aber ohne jedes eingewucherte Bindegewebe. Eindringen in Thyroidealgewebe.

Bei Forster sind die späteren Stadien sehr ausgesprochen: dicht liegende Drüsenbläschen mit blasserem Kolloid. Eine Stelle, an der auch bindegewebige Septa zwischen den Bläschen sich finden, hat große Ähnlichkeit mit der normalen Thyreoidea. Es fehlt aber die Abgrenzung in Läppchen, obgleich die Stelle recht umfangreich ist. Das Gewebe ist in das angrenzende Thyroidealgewebe eingedrungen.

Vom Fall Gfeller ist als abweichend von dem gewöhnlichen Bilde die Anwesenheit von langen, verästelten, vielfach verschlungenen Schläuchen meist mit hohem Zylinderepithel hervorzuheben; sie finden sich mehr nach der Mitte des Tumors hin. Das Tumorgewebe ist in die Kapsel vorgedrungen.

Bei Kneubühler finden wir Zellstränge, teils schmal, teils mit wenig Drüsenlumina, teils breit mit zahlreichen und recht großen Lumina, doch ohne regelmäßige Anordnung der angrenzenden Zellen; der Inhalt der Lumina ist hier und da mucinös.

Bei Bieri sind die Stränge und polyedrischen Felder ganz von leeren Drüsenbläschen angefüllt, ohne gefäßführende Septa zwischen ihnen. Metastasen, Eindringen des Gewebes in Schilddrüse und Blutgefäße.

Der große Knoten von Bieri enthält Partien, die gewöhnlichem Schilddrüsengewebe oder Kolloidstruma gleichen: kleine Drüsenbläschen mit blassem Kolloid, zwischen ihnen ein vollständiges Netz von Septen. Hier konnte man also daran denken, die ersten Stadien der Entwicklung aus gutartiger Struma zu erhalten. Allein an vielen Stellen fehlen die bindegewebigen Septen, und die rein epithelialen Bläschen liegen dicht zusammen und zwischen ihnen noch unverbrauchte epitheliale Zellmassen. Das verstärkte die Vermutungen, daß auch hier das Stadium der großen soliden Felder vorhergegangen sei. Schließlich glückte es auch nach längerem Suchen, an beschränkter Stelle dieselben zu finden, so daß auch hier die Neubildung der Drüsenbläschen in der gleichen Weise aufzufassen ist, wie in den andern Fällen der wuchernden Struma.

Der Fall Tornot hat eine ähnliche Bedeutung wie Wegmüller; denn wir finden in ihm in dem großen Knoten zahlreiche kleinere von Erbsen- bis Eigröße, die nicht miteinander zusammenhängen, sondern die vollständig selbständig sind. Und alle diese Knoten haben die gleiche Zusammensetzung, überall Zellstränge, die nach der Tiefe in kleine Zellgruppen und später in Drüsenbläschen zerfallen, nirgends ein Bild, das zu Kolloidstruma oder normaler Thyreoidea hinüberführt. Eigentümlich ist noch die Anordnung dieser Drüsenbläschen in Reihen, welche in den Strängen quer verlaufen, also wenn die Gefäße quer getroffen sind, radiär um dieselben gestellt sind. Erst ganz im Zentrum der Knoten finden sich zwischen den Zellgruppen und Drüsenbläschen auch schmale bindegewebige Septen.

Bei Rufener konnten die größeren soliden Zellmassen erst bei Wiederholung der Untersuchung in Form von langen Strängen an sehr beschränkter Stelle nachgewiesen werden. Auffallend sind hier vereinzelte besonders große ovale Drüsenlumina, die bis 3 mm lang und 1 mm breit und mit kubischem oder plattem Epithel ausgekleidet sind; sie enthalten kein eosinrotes Kolloid, sondern eine blaßblaue, also mucinhaltige Masse. Das Gewebe ist in die Kapsel vorgedrungen.

Bei Hug finden wir die größeren polyedrisch-rundlichen Felder solid und solche mit kolloidhaltigen Drüsenbläschen. Das Epithel der letzteren ist durch besondere Regelmäßigkeit ausgezeichnet, so daß der Verdacht entsteht, es könnten hier die letzten Reste einer Kolloidstruma vorliegen, deren Epithel im Begriffe wäre, sich in solide Zellhaufen umzubilden, eine Idee, für deren weitere Begründung die geforderten

Zwischenstadien fehlen, während solche von den soliden größeren Feldern zu diesen Partien reichlich vorhanden sind, d. h. größere Felder, welche nur Drüsenbläschen ohne Stroma enthalten.

Bei Frank sind die späteren Stadien vorhanden; solide Felder fehlen; gitterförmige Felder sind spärlich. Vorzugsweise finden sich nur Drüsenbläschen und Schläuche, viele mit Kolloid, und zwischen denselben meist nur leere Spalten, nur an wenigen Stellen gefäßführende Septen. Metastasen.

Frau Hu . . . , 50 Jahre. Struma maligna seit $\frac{1}{2}$ Jahr, 27. November 1903 eingesandt (Professor Kocher) (Abb. 2). Die eine übersandte Hälfte des Tumors mißt 9,5 cm in Länge, 6,5 cm in Breite und 2 cm in Dicke. An der Oberfläche eine deutliche Kapsel und einige flache Prominenzen von 4—20 mm Durchmesser. Schnittfläche: im Zentrum, fast die Hälfte derselben einnehmend, grauweißes, wenig transparentes, relativ derbes Bindegewebe mit vereinzelt Hämorrhagien und punktförmigen, gelben Trübungen. Diese Partie sendet zahlreiche kurze Ausläufer nach der Oberfläche hin. Die Peripherie, nur 1—2 cm breit, besteht aus länglichen Läppchen von 5—15 mm Breite, radiär gestellt, leicht prominent, graubraun, mäßig transparent, mit kleinen, trüben Flecken. Spiritus.

Das kernreiche Protoplasma ist durch schmale Septen mit langen und dünnen, spaltförmigen Gefäßen, deren Adventitia nach der Tiefe hin breiter wird, in radiär verlaufende Stränge von 200—300 μ Breite und in rundliche Felder von dem gleichen Durchmesser zerteilt. Die Kerne sind klein (6—8 μ oder etwas mehr) und liegen um den halben oder ganzen eigenen Durchmesser voneinander entfernt. Viele Stränge und Felder zeigen keine weitere Gliederung, nur in einer Minderzahl bilden die kubischen Zellen kleine rundliche Gruppen und selbst leere Drüsenbläschen von etwa 50 μ , zwischen denen noch kein Stroma sich findet. Die rundlichen Felder liegen mehr nach der Mitte hin; sie werden hier immer kleiner, enthalten zum Teil nur 5—10 Zellen und ebenso sind auch die gewundenen Stränge hier schmal, haben nur 2—3 Kerne im Querschnitt. Da die Breite der bindegewebigen Septen hier sehr wechselt, so wird das Bild unregelmäßig und ähnelt stellenweise einem Karzinom. Ferner findet sich hier, direkt an das zentrale Bindegewebe anstoßend, eine Gruppe von weiten, sehr dicht stehenden Gefäßen mit nur endothelialer Wand, ganz wie ein Ausschnitt aus einer kavernenösen Geschwulst. Und auch weitere Drüsenbläschen mit einem klaren, stellenweise feinkörnigen Inhalt und niedrigen Epithelien kommen gerade hier vor. So ist an der inneren Grenze des Tumorgewebes das Bild ein recht verwickeltes. Das zentrale Bindegewebe ist locker gebaut; nur die breiteren Bündel färben sich nach van Gieson rot; zwischen ihnen finden sich noch viele Fibrillen, welche nur gelb werden. Die Gefäße sind mäßig reichlich und etwas weiter wie Kapillaren.

Tebet, Marie, 37 Jahre, am 14. März 1903 eingesandt (Professor Kocher) (Fig. 16). Der in der linken Thyreoidealhälfte sitzende abgekapselte Knoten mißt 7,5 zu 5 und 2 cm. An seinem einen Pol haftet ein Stückchen Trachealwand. Die Schnittfläche zeigt ein großes fibröses Zentrum; an der Peripherie eine 1½ cm breite, hier und da durch das fibröse Gewebe des Zentrums unterbrochene Zone von lobulärem Bau, die Läppchen 1—1,5 cm Durchmesser, hellgraurötlich, transparent, mit opaken, gelben Einsprengungen. An Stelle einzelner Läppchen eine kleine Höhle mit fetziger Wand.

Patientin starb 26. März. In der Operationshöhle findet sich nach unten hin noch Tumorgewebe, mit eingesprengtem, reichlichem Lungenpigment, das bis an die Pleura cost. reicht; auch in dieser noch einige kleine Knötchen. In diese Masse sind eingebettet der Anfangsteil der V. jug. und Car. com. sin., Art. und V. subcl. sin. Die beiden Venen thrombosiert und die Wand der V. jug. auf einer Strecke von 2 cm vollständig krebssig infiltriert. Reste von Schilddrüsengewebe finden sich links nicht. Bronchialdrüsen anthrakotisch, Trachealdrüsen normal. Die rechte Thyreoidealhälfte ist gleichmäßig hyperplastisch.

Die oben erwähnten Läppchen des operierten Tumors bestehen zum Teil aus radiär gestellten, auffallend schmalen (40 μ im Quermesser), kürzeren oder längeren soliden Bändern des kernreichen Protoplasmas. Die runden Kerne (8—10 μ) enthalten nur wenig Chromatin und ein eosinrotes Kernkörperchen. Sie liegen dicht um den eigenen Durchmesser oder einen beliebigen Bruchteil desselben voneinander entfernt. In dem Protoplasma finden sich hier und da kleine, fast punktförmige Kügelchen von Glykogen. Zellgrenzen sind nicht sichtbar. In manchen Bändern sind deutliche runde Drüsenbläschen mit scharf begrenztem Lumen und einer Lage von kubischen Epithelien (etwa 14 μ dick); zum Teil kolloidhaltig. Man sieht auch Übergangsbilder zwischen ihnen und den soliden Zellmassen, d. h. in letzteren manchmal eine Anordnung der Kerne in kleinen Gruppen und in diesen Andeutungen von einem zentralen hellen Lumen, aber nicht so deutlich wie in andern Strumen. Zwischen den Zellsträngen finden sich sehr schmale Septen mit spaltförmigen Gefäßlumina, oder auch nur scheinbar eine Faser mit einigen länglichen Kernen, wohl die Wand eines kollabierten Gefäßes.

Das Zentrum wird von lockerem, wellenförmig-fibrillärem Bindegewebe eingenommen mit einer mäßigen Zahl von Gefäßen. Die epithelialen Läppchen schneiden zum Teil scharf gegen das Bindegewebe ab; hier und da liegt in letzterem noch ein vereinzelter Drüsenbläschen oder eine Zellgruppe. Bei andern Läppchen aber schiebt sich eine Zwischenzone ein, in welcher netzförmige, schmale Zellstränge rundliche Maschen mit homogenem, blaßrotem, kernarmem Gewebe begrenzen. Es entsteht dies Bild, das völlig einem bindegewebsreichen Krebse gleicht, dadurch, daß die peripherischen Zellstränge sich hier erhalten haben und die Gefäßwände durch Bildung einer Adventitia bedeutend verdickt sind; es sind sogar die

Gefäße zum Teil obliteriert, und ihre Kerne geschwunden. In manchen dieser Stränge ist sogar noch eine Kolloidkugel vorhanden. Hier ist also Grund für schlechte Ernährung der Epithelien gegeben, und in der Tat finden sich auch nekrotische Zellnester und -stränge oder vielmehr schmale bläuliche Streifen mit noch sehr zahlreichen kleinen und größeren Chromatinkörnern. An der Außenfläche des Tumors haften noch mehrere Lagen deprimierter Schilddrüsenläppchen an, sowie Muskeln, große Gefäße und anthrakotische Lymphdrüsen ohne weitere Veränderungen.

Christen, Anna, 30 Jahre. Von Herrn Prof. Girard den 20. VI. 1901 zugesandt (Fig. 5, Taf. III).

Starkes Wachstum seit 3 Mon.

Ein höckriger derber Knoten, 12, 8 und 6 cm messend. Auf der Schnittfläche lobulärer Bau, die Lobuli von einigen Millimetern bis 3 cm Durchmesser, graurötlich, ziemlich gut transparent; zwischen ihnen weißliches, weniger transparentes Gewebe. Stellenweise frische Blutungen.

Ein großer Teil des Knotens besteht noch aus Schilddrüsengewebe, in welches das Gewebe des Tumors schon eingedrungen ist, wie es scheint, in den Lumina von Venen. In diesen finden sich die jüngsten Stadien. Ich schildere sie zuerst. Es finden sich hier neben ziemlich komprimierten Drüsenläppchen größere runde und ovale kernreiche, daher dunkelblaue Felder, deren sehr regelmäßige Form und scharfe Begrenzung uns ohne weiteres zeigt, daß mit Geschwulstmasse thrombosierte Gefäße vorliegen. Die kleineren oder schmäleren dieser Felder sind lang, bandförmig, 1—2 mm breit und haben auch zum Teil einen vollständigen, zum Teil einen unvollständigen Ring von elastischen Fasern in den innersten Schichten der Wand. Wir können dieselben also mit Sicherheit für Blutgefäße ansprechen. Nach der Tiefe, d. h. nach dem Tumor hin, liegen kürzere Felder mit größerem Durchmesser von 3—5 mm, auch mit regelmäßiger runder Begrenzung, aber ohne elastische Fasern. Bei starker Vergrößerung schwindet stellenweise die Regelmäßigkeit der äußeren Form; dadurch, daß schmale Zellstränge in das umgebende Bindegewebe vordringen. Das Vorhandensein von quergestreiften Muskeln sowie auch von meist stark komprimierten Thyreoidealläppchen zwischen diesen Feldern beweist, daß der Tumor hier nicht bloß in den Rest der Thyreoidea, sondern auch in deren Umgebung eingebrochen ist.

Die epithelialen Massen in diesen vorgeschobenen Feldern der Neubildung haben runde oder leicht ovale Kerne von 8—10 μ , mit einem eosinroten Kernkörperchen; sie liegen ziemlich dicht, Zellgrenzen sind nicht sichtbar.

Dieses kernreiche Protoplasma ist in Strängen angeordnet von 40—60 μ Breite, die hier und da zu einem größeren Knotenpunkt zusammenfließen. Sie verlaufen am Rande der Felder demselben parallel, im Innern mit großen Biegungen und sehr stark verschlungen.

Zwischen ihnen liegen lange spaltförmige Gefäße mit Endothel und einer blaßroten Adventitia von geringerer, doch etwas wechselnder Dicke.

Etwa zwei Drittel der 12 Blöcke, in welche der Tumor zerlegt wurde, bestehen jedoch nur aus Geschwulstgewebe, in welchem nur hier und da ein Schilddrüsenläppchen eingeschaltet liegt, so daß hier doch eine größere kompakte Masse der Neubildung sich findet, wenn sie auch nicht makroskopisch als besonderer Knoten abgegrenzt war, offenbar der primäre Herd des Ganzen. Dieser Teil hat lobulären Bau, die Lobuli von 1—2 cm Durchmesser, rundlich, polyedrisch, zum Teil länglich und dann radiär zur Oberfläche gestellt. Hier finden sich die gleichen Zellstränge wie in den thrombosierten Venen, oder rundlich eckige Felder, deren Durchmesser der Breite der Stränge gleichkommt, oder auch größere Zellmassen, in denen Durchschnitte durch schmale spaltförmige Gefäße in regelmäßigen Entfernungen sich finden. Verbindet man in Gedanken diese Gefäße durch Linien, so würde ein Netz entstehen, dessen Maschen in Form und Größe den eben erwähnten Zellsträngen und -haufen entsprechen würden. Besonders auffallend ist eine größere Partie, wo zwischen den meist polyedrischen Feldern ungewöhnlich weite Gefäße mit dünner, scheinbar rein endothelialer Wand sich finden, fast von den gleichen Dimensionen wie die Felder und miteinander durch schmale Äste verbunden.

Sehr häufig sind nun noch feinere Gliederungen dieser epithelialen Massen. Zerfall derselben in kleine Gruppen durch Spalten, die zum Teil so schmal sind, daß sie erst bei starker Vergrößerung gut gesehen werden.

Die regelmäßige Form und Größe dieser Gruppen lassen keinen Zweifel, daß sie wirklich präformiert und nicht bei der Erhärtung durch Schrumpfung der Zellen entstanden sind. Ferner finden sich runde Lumina von 40 μ , oft recht unregelmäßig verteilt, die sie begrenzenden Zellen aber noch ungeordnet, und wieder andere, deren nächstgelegene Zellen schon sich zu einer einfachen Schicht umgeformt haben, und in manchen derselben gewöhnliches Kolloid. Hier und da finden sich auch rundliche und längliche leere Lumina mit Zylinderepithel.

Dabei fehlt innerhalb dieser Zellmassen Stroma samt Gefäßen vollständig.

Da, wo Drüsenläppchen und Tumor sich mischen, ist eine scharfe Scheidung leider nicht immer möglich; doch fehlen anderseits auch unzweifelhafte Übergänge zwischen beiden Geweben.

Frl. Boutineff, 20 Jahre. Struma seit 4 Jahren, der Malignität verdächtig, am 11. VII. 1902 eingesandt (Prof. Kocher) (Fig. 7, Taf. II; 8, 9, Taf. III; 17, Taf. V).

Abgekapselter Tumor, 14 cm lang, größte Breite 9 cm, Dicke 5 cm. Oberfläche grobhöckerig. Schnittfläche lappig, die Lappen zum Teil scharf, zum Teil undeutlich gegeneinander abgegrenzt, meist länglich, 2 cm breit, 4 cm lang. Gewebe ziemlich weich, grauweißlich und graurötlich, wenig transparent. Viele Lappen zerfallen bei Betrachtung mit der Lupe durch ziemlich breite Septen in kleinere Läppchen von $\frac{1}{2}$ —1 cm Durchmesser. Den Hauptbestandteil derselben bilden schmale Stränge von Epithelzellen, von 30, 40, selten 60 μ Breite von sehr unregelmäßigem, stark gewundenem

Verlauf, sowie rundliche oder ovale Haufen, welche nach ihrer Größe wahrscheinlich nur Quer- und Schrägschnitte durch die Stränge darstellen. Meist ist das Bild schon bei schwacher Vergrößerung vollständig deutlich und übersichtlich, denn zwischen diesen Strängen und Haufen finden sich recht breite Spalten, oft von der gleichen Breite wie die Stränge, die nur von ganz schmalen, in ihrer Mitte gelegenen Septen durchzogen werden. Die Zellmassen sind stellenweise etwas locker gebaut; kleine Lücken und feine Spältchen grenzen im Innern Zellkörper ab von ungefähr kubischer Gestalt, und auch an der Außenfläche der Stränge treten oft einzelne Zellen vor, andere wieder zurück, so daß die äußere Begrenzungslinie recht unregelmäßig wird. Die Kerne sind rund oder leicht oval, klein ($6-7\ \mu$, selten $8\ \mu$); sie liegen dicht, in den Strängen etwa 3–5 im Quermesser, oft auch nur 2, die dann an den Rändern liegen und einen breiten mittleren Streifen von Protoplasma freilassen. Die Zusammensetzung der Septen ist nicht ganz klar; sie sind sehr schmal und sehen bei schwacher Vergrößerung fast nur wie Fasern aus, welche in der Mitte der breiten Spalten zwischen den Zellsträngen liegen. Die bedeutende Breite der Spalten dürfte nur zu einem kleinen Teil auf Retraktion der Zellmassen bei der Erhärtung beruhen. Aber nur auf kurze Strecken sind in den anscheinenden Fasern Lumina sichtbar, besonders an den Knotenpunkten und auch an beliebigen andern Stellen. An solchen Lumina ist dann nur ein Endothelrohr zu sehen, oder auch noch unter demselben eine sehr zarte fibrilläre Adventitia, selbst da, wo das Gefäßlumen $100\ \mu$ oder bis $500\ \mu$ weit klafft.

In vielen Strängen und Haufen findet sich noch eine weitere Gliederung. Schmale leere Spalten ohne jegliche Einlagerung von Gefäßen und Bindegewebe teilen die Zellmassen in kleinere rundliche Gruppen mit 10–20 Kernen ab, von denen die eine oder andere schon ein rundes Lumen besitzt, also die ersten Anfänge der Bildung von Drüsenbläschen, ohne jede Beteiligung des Stromas. Das sind die Bilder, welche die größere Hälfte des Tumors einnehmen.

In der kleinen Hälfte dagegen finden sich wieder die polyedrischen oder rundlichen Felder von $150-250\ \mu$, die kleinsten nur von $80\ \mu$; die Kerne sind meist größer, die runden von 6–12, selbst bis $15\ \mu$, die ovalen $6-8\ \mu$ breit, $12\ \mu$ und mehr lang. Sie liegen in vielen Feldern sehr dicht, zwischen ihnen nur ganz schmale Streifen von Protoplasma, die an den Knotenpunkten nicht breiter werden, so daß hier die Kerne oft recht scharf ausgesprochene Ecken haben. In andern Feldern liegen sie weiter auseinander. In manchen dieser Felder sind die Zellen in kleinen Gruppen von rundlich-eckiger Form oder in längeren schmalen Strängen angeordnet, und hier und da finden sich schon kreisrunde Lumina, umgeben von einer Lage kubischer Zellen, vereinzelt oder ganze Felder enthalten nur solche Drüsenbläschen, die manchmal von polyedrischer Form sehr dicht zusammengepreßt sind, ohne daß ein gefäßhaltiges Septum sich zwischen sie einschiebt. Nur wo sie weiter auseinander liegen, findet

sich öfter in den Spalten ein solches Septum. Häufig sind solche Bläschen in kurzen Reihen angeordnet, welche in den Strängen quer, d. h. senkrecht zu den Gefäßwänden, gestellt sind. Die Epithelien sind dick (10 μ), kubisch und haben einen Kern fast von dem gleichen Durchmesser; in manchen kleinen Bläschen sind die Kerne zylindrisch oder eigentlich abgestutzt kegelförmig und fast ganz von dem ovalen, nach innen zugespitzten Kern eingenommen. Im Lumen der größeren findet sich meist ein ziemlich dunkler Kolloidklumpen oder eine Gruppe von kleineren Kolloidkugeln. Hier sind nun in den Septen zwischen den größeren Gruppen von Bläschen die sinusartigen Gefäße vorhanden, welche die epithelialen Felder in ihrem ganzen Umfang umgeben, nur auf kurze Strecken kollabiert. Etwas Ungewöhnliches haben aber die Gefäße, indem ihre sonst sehr dünne Adventitia an beschränkten Stellen breiter und ganz homogen wird, stark mit SF gefärbt. Und seitlich sitzen ihnen flache Knöpfe auf von demselben Aussehen, manche mit zentral gelegenen, deformen Kernen, vereinzelt oder mehrere auf einer oder auf beiden Seiten. Solche Knöpfe können auch tangential getroffen sein und erscheinen dann als runde, fuchsinrote Flecke zwischen den epithelialen Elementen.

Ferner ist noch eine etwas größere Partie zu erwähnen, in welcher ohne lobuläre Anordnung kleine, runde, helle Alveolen dicht nebeneinander liegen und durch schmale, gefäßführende Septen vollständig voneinander getrennt sind, Alveolen von 20 und 40 μ . Ihre Epithelien sind auffallend groß und hell. Es beruht dies auf einer stark retikulären Beschaffenheit des Protoplasmas, d. h. der Bildung von hellen Vakuolen, die Kerngröße erreichen und selbst noch darüber hinausgehen; die Zellen werden dadurch erheblich größer und können das Lumen fast völlig verdrängen. In diesen Bläschen findet sich Kolloid, namentlich helles, blasses, welches das Lumen fast völlig ausfüllt, mit und ohne Retraktionsvakuolen. Zwischen diesen hellen Drüsenbläschen finden sich einzelne dunkle Felder, teils mit Drüsenbläschen, teils auch mit schmalen gewundenen Zellsträngen eingeschaltet, und man kann leicht alle Zwischenstadien zwischen den hellen und dunklen Partien nachweisen. Es ist also an der Identität der hellen Bläschen mit den dunklen nicht zu zweifeln, doch kam ich über die Bedeutung oder vielmehr den Inhalt der Vakuolen nicht ins klare. Glykogen fand sich nicht darin; auch Fett konnte am frischen Präparat nicht nachgewiesen werden, doch ist es wohl möglich, daß zur Untersuchung auf Fett in frischem Zustande solche Partien mit den hellen Bläschen nicht benutzt wurden. Es würde viel Raum in Anspruch nehmen, diese Zwischenstadien genauer zu schildern; da es sich um einen nicht wichtigen Punkt für die Gesamtauffassung dieser Struma handelt, gehe ich nicht weiter darauf ein. Wahrscheinlich sind die hellen Drüsenbläschen aus den dunklen hervorgegangen. Es scheint mir wenigstens annehmbarer zu sein, daß die kleinen dunkleren Zellen durch Einlagerung irgendeiner Substanz in die hellen sich umgewandelt haben, als umgekehrt, und ferner auch wahrscheinlicher, daß von den gefäßführenden Septa, welche die dunklen Felder umgeben,

dünne Septa zwischen die Bläschen eingewachsen sind, um sie definitiv voneinander zu trennen, als daß umgekehrt die Septa zwischen den hellen Bläschen geschwunden seien. Jedenfalls aber ist zu beachten, daß die hellen Bläschen nicht in Läppchen angeordnet sind, diese Partien, die 1 cm und mehr Durchmesser messen, sind also keine normale Thyreoidea.

Schließlich die Kennzeichen der Malignität. In der Peripherie finden sich zahlreiche rundlich ovale Felder, ausgefüllt besonders von den soliden Zellsträngen ohne bindegewebiges Stroma, die nach ihrer regelmäßigen Form nichts anderes sein können als Blutgefäßlumina. In der Wand mancher lassen sich auch elastische Fasern in konzentrischer Anordnung nachweisen. Und ferner findet sich das Gleiche im angrenzenden Thyreoidealgewebe: zwischen den Läppchen ovale und runde Felder von $\frac{1}{2}$ —1 mm Durchmesser, oft länglich und geschlängelt, einige auch größer, bis 5 mm Durchmesser, in Form und Regelmäßigkeit der äußeren Begrenzung ganz Gefäßen gleich, an den breiteren sind indes die Zellstränge stellenweise in das umgebende Gewebe hineingewuchert.

Die Thyreoidealäppchen enthalten Bläschen von ziemlich verschiedenen Dimensionen mit Kolloid, das nur wenig Randvakuolen darbietet. Ihr Epithel ist kubisch, an den größeren leicht abgeplattet, mit runden Kernen von 6—7 μ . Die Geschwulstkerne sind nur unbedeutend größer, bis 8 μ , so daß die Unterscheidung der beiden Kernformen unsicher ist. Etwas erleichtert wird sie dadurch, daß die direkt an die Geschwulstelemente anstoßenden komprimierten Bläschen meist abgeplattetes Epithel haben mit ganz blassem, nicht deutlich granuliertem Protoplasma. Aber man sieht doch auch neben runden Bläschen mit schönem kubischem Epithel gleichgroße Haufen von Geschwulstzellen, durch einen schmalen Stromabalken voneinander getrennt.

Dadurch wird der Gedanke nahegelegt, daß hier die Bläschen in solide Zellhaufen oder umgekehrt diese in jene sich umwandeln. Aber es fehlen jegliche Übergangsbilder. Bei Umwandlung normaler kolloidhaltiger Bläschen in die soliden Zellgruppen sollte man doch in ersteren Wucherung der Epithelien, partielle Mehrschichtigkeit und Schwund des Kolloids erwarten. Davon ist nichts zu sehen. Und wollte man die Drüsenbläschen als neugebildet ansehen, so könnte man hier die sonst so häufigen Vorstadien erwarten, aber nirgends sieht man in den soliden Zellmassen Bildung von Drüsenlumina. Und überall sind die Bläschen und die Zellgruppen voneinander durch bindegewebiges Stroma getrennt. Ich kann daher nur eine Aneinanderlagerung der Zellgruppen und Bläschen, d. h. ein Eindringen der ersteren in die Läppchen der Thyreoidea annehmen.

Fräulein D., 10. März 1894 als Karzinom eingesandt (Professor Kocher). Birnförmiger, abgekapselter Tumor, 9 cm lang, größte Breite 6 cm, größte Dicke 5 cm, Oberfläche glatt.

Schnittfläche. An der Peripherie in einer Breite von 1—2 cm eine Zone mit lobulärem Bau, die Läppchen, ebenfalls 1—2 cm Durchmesser,

sind nicht scharf voneinander getrennt, grauweißlich, mäßig transparent, mit trüben Flecken. Trüber Saft in ziemlicher Menge abzustreifen. Das Zentrum von einem Durchmesser von 5 cm, scharf gegen die Peripherie abgesetzt, eingesunken, stark transparent mit kleineren und größeren trüben Flecken und Erweichungshöhlen.

Die peripherisch gelegenen Läppchen haben die Zusammensetzung der wuchernden Struma, doch mit der Eigentümlichkeit, daß die größeren Zellhaufen und Zellstränge überall in kleine Zellgruppen zerfallen sind, in denen hier und da eine Kolloidkugel sich findet; leere Drüsenlumina sind selten. Die Haufen und Stränge haben einen Durchmesser oder eine Breite von höchstens $\frac{1}{2}$ mm, meist sind sie kleiner, so besonders die mehr nach dem Zentrum des Tumors hin gelegenen. Zwischen ihnen liegen lange, spaltförmige Gefäße mit leichtstreifiger, fast homogener Adventitia, deren Dicke zwischen 6—10 μ schwankt, von ihnen dringen hier und da auch schmale, kurze Fortsätze in die Zellmassen selbst ein.

In den letzteren liegen die runden und leicht ovalen Kerne von 8 μ mit einem oder zwei groben Nucleoli und wenig Chromatinkörnern sehr dicht, oft fast bis zur Berührung. Sehr häufig finden sich zwischen ihnen deutliche helle Grenzlinien, so daß die einzelnen Zellkörper gut abgegrenzt sind. Die Zellen sind polymorph, polyedrisch, doch auch mehr rundlich oder in die Länge gestreckt und schmal; die letzteren sind in den Strängen mit Vorliebe quer gestellt. Diese Zellmassen sind nun sämtlich in kleine rundliche, polyedrische Gruppen zerfallen, die durch helle Spalten getrennt sind. Was an diesen Gruppen auffällt, ist ihre sehr wechselnde Form und ebenso haben auch die Spalten einen sehr unregelmäßigen, zackigen Verlauf, so daß man manchmal im Zweifel ist, ob nicht Kunstprodukte vorliegen. Indes spricht doch die gleichmäßige Größe der Gruppen nicht dafür. Hier und da findet sich eine kleine Kolloidkugel. Selten sind wirkliche Drüsenbläschen mit leerem Lumen und kubischem einschichtigem Epithel, die mitten zwischen den soliden Zellgruppen gelegen sind.

Gleichmäßig zerstreut finden sich zwischen den Zellen Kerne von Leukocyten.

Von dem gewöhnlichen Typus der wuchernden Struma weicht ein kleiner, runder Lobulus ab, auch peripherisch gelegen, von den andern durch breite bindegewebige Septa getrennt, aber noch im gleichen Niveau mit ihnen, d. h. unter der Kapsel. In ihm sind die Zellen auffallend groß, ganz den Zellen eines Cancroides ähnlich, die Zellen sind deutlich durch helle Linien gegeneinander abgegrenzt. Riffe waren an ihnen nicht zu sehen. Die Anordnung der Zellen und ihre Gruppierung ist aber sonst die gleiche wie oben beschrieben. In einem andern Läppchen findet sich das gleiche, doch nur partiell, und die vorwiegenden großzelligen Gruppen hängen mit andern zusammen, welche nur dicht gestellte Kerne und kleine Zellen haben. Übrigens finden sich auch Drüsenbläschen mit besonders dicken Epithelzellen und Kolloid im Lumen vor.

Als Zeichen der Malignität sind scheinbare weite Gefäßlumina in der Kapsel anzusehen, welche mit den Gruppen der Geschwulstzellen gefüllt sind. Doch sind in der Wand keine elastischen Fasern nachzuweisen.

Das große Zentrum ist fibrös; die wellenförmigen Bindegewebsbündel liegen sehr dicht, sind oft maschig angeordnet, die kleinen Maschen aber sind leer. Von epithelialen Elementen findet sich nichts mehr vor.

Wegmüller, Christian, 47j., den 20. Januar 1904 von Herrn Professor Dumont operiert (Fig. 3). Struma seit sechs Jahren, hat trotz der Anwendung von Kropfmitteln stets zugenommen. Seit einem Jahre ist der Kropf gleich geblieben, verursacht keine Beschwerden. Der Patient kann den Berg hinaufspringen, Velo fahren ohne die geringsten Beschwerden. Auch das Schlucken von fester, wie von flüssiger Nahrung geht leicht vonstatten. Das Allgemeinbefinden wurde nicht gestört, Patient hat an Körpergewicht nicht abgenommen. Die Struma war sehr hart, das einzige, was an Malignität denken ließ.

Patient wurde zweimal operiert, das erstemal den 20. Januar 1904 auf der linken Seite, Heilung per primam, Entlassung 30. Januar; das zweitemal an Rezidiv, das im Oktober 1905 begann und in den letzten drei Wochen besonders stark wuchs und sehr gefährdend wurde; zweite Operation am 29. Januar 1906, sehr viel Verwachsung mit der Trachea, (Tracheotomie mußte gemacht werden). Patient verließ das Spital mit einer Trachealkanüle. Mehrere Wochen später starb er zu Hause. Bei der ersten Operation wurde ein abgekapselter großer Knoten entfernt, 12 cm lang, 11 cm breit und 9 cm dick, mit im allgemeinen glatter Oberfläche, mit einigen wenigen Höckern von 1 cm Durchmesser. Auf der Schnittfläche findet sich im Innern eine glattwandige, scharf gegen die Peripherie abgegrenzte Höhle von runder Form und 4 cm Durchmesser. Sie ist durch faseriges Bindegewebe mit vielen gelben, trüben Punkten und Hämorrhagien begrenzt. Die Peripherie wird von einem etwa 2 cm breiten, braunrötlichen, mäßig transparenten Gewebe mit zahlreichen gelben, trüben Flecken und Streifen gebildet; etwas blutiger, leicht trüber Saft abzustreifen. Die Konsistenz ist eine mittlere. Seichte Furchen teilen es in radiär gestellte Läppchen von 2 : 1 cm Durchmesser. Die unter der Kapsel gelegenen oben erwähnten Knoten sehen ebenso aus.

Bei der zweiten Operation wurden aus dem Thyreoidealgewebe gegen sechs abgekapselte Knoten entfernt, alle von gleichem Aussehen, ihre Peripherie graurötlich, etwas körnig, mäßig transparent, mit viel trübem Saft, das Zentrum nekrotisch, trüb, letzteres besonders in den kleinen Knoten sehr ausgedehnt. Der größte Knoten hat 4 und 5 cm, der zweitgrößte 3 und 4 cm, die andern $1\frac{1}{2}$ —2 cm.

Ich schildere zuerst die 1906 operierten Knoten. Im größten Knoten findet sich eine Andeutung von Lobuli; in seinen zentralen Partien liegen etwas breitere, leicht verästelte bindegewebige Streifen mit sparsamen Gefäßlumina, die nach außen sich in feine Septa auflösen. Diese letz-

teren bestehen wesentlich aus Gefäßen mit langem, spaltförmigem Lumen und dünnem Endothelrohr, dessen Außenfläche von entweder dicht nebeneinander oder in größeren gegenseitigen Entfernungen gelegenen Bindegewebsbündeln bekleidet wird. Sie hängen netzförmig zusammen und begrenzen epitheliale Zellmassen von verschiedener Form. Es sind dies bald längliche Bänder, besonders in den peripherischen Partien und hier radiär gestellt, bald runde Haufen, so mehr nach der Mitte hin. Die Durchmesser der Haufen entsprechen der Breite der Bänder, sie betragen meist 300—600 μ , sogar bis 800 μ , hier und da sind auch schmalere Stellen von etwas über 100 μ . Die Länge, in der die Bänder sich verfolgen lassen, kann 2 und 3 mm erreichen. Die Kerne haben ungefähr 10 μ im Durchmesser und sie berühren sich hier und da, und an anderen Stellen stehen sie um den doppelten eigenen Durchmesser voneinander entfernt. Sie sind rund, hell, bläschenförmig; nur wenige sind dunkel und mehr oder weniger zackig. In vielen Bändern sind namentlich an den breiteren Stellen die zentralen Zellen nekrotisch, in eine eosinrote, kernlose Masse umgewandelt; während die peripherischen in einer Breite von 150 μ gut erhalten sind. Ferner sieht man hier und da eine Gruppierung dieser Kerne samt Protoplasma in kleineren Haufen und schmaleren Strängen von regelmäßiger Form und in diesen auch schon runde, scharf begrenzte Drüsenlumina von 20—60 μ , welche Kolloid enthalten, zum Teil mit einer oder zwei großen Vakuolen, so daß es oft auf einen schmalen Halbmond reduziert ist. In der Mitte des Knotens ist besonders diese Gruppierung der Zellen und die Ausbildung der Drüsen ausgesprochen.

In dem zweitgrößten Knoten ist der lobuläre Bau noch weniger ausgesprochen, nur hier und da durch einen breiteren fibrösen Streifen angedeutet. Die gitterförmigen Felder und Stränge wiegen vor und es finden sich sehr viele völlig voneinander getrennte Drüsenbläschen, mit sehr dicht stehenden, kleineren und dunkleren Kernen, dadurch gut unterschieden von den größeren und helleren, in größeren Distanzen liegenden Kernen der noch ungegliederten Epithelmasse. Auch hier findet sich in den Bläschen Kolloid mit großen Vakuolen, oft als Halbmond, in manchen aber auch ein blaßblauer, mucinöser Inhalt. Die Septa sind durchschnittlich etwas schmal, sonst aber gleich denen im größten Knoten.

Die kleineren Knoten von 1—2 cm Durchmesser haben die gleiche Zusammensetzung wie der größte Knoten, nur sind die Zellstränge etwas schmaler (20—30 μ), auf kurze Strecken sogar sehr schmal. Auch weitere Gliederung der Zellen in kleinere Gruppen, sowie Drüsenbläschen mit Kolloid kommen vor, jedoch nur wenig ausgesprochen, dagegen ziemlich häufig kleine Kolloidkugeln mitten in den ungegliederten Epithelmassen, oft ohne Anordnung der nächsten Kerne in Form eines einschichtigen Epithelbelags. An keinem Knoten ist gewöhnliches Schilddrüsenepithelgewebe zu erkennen, weder in ihnen noch an ihrer Außenfläche.

Schließlich habe ich einer größeren Masse von Schilddrüsenläppchen zu gedenken, welche einem der kleineren Knoten außen anhaftete. Die

nächst angrenzenden Läppchen sind komprimiert; die entfernteren aber zeichnen sich durch bedeutende Dicke des Drüsenepithels aus, die Zellen sind kubisch oder zylindrisch, bis $20\ \mu$ hoch, die Kerne haben $8-10\ \mu$ im Durchmesser, vereinzelt sind sogar bis $12\ \mu$ breit und $16\ \mu$ lang. Das Protoplasma erscheint in Profilsicht reich an Granulationen zu sein, indes ist an Tangentialschnitten das Epithel doch hell und enthält nicht viel granulierte Masse. Die Bläschen enthalten dunkles Kolloid. Es ist dies ein Bild, das man hier in Bern nicht häufig sieht. Es bleibt natürlich völlig unbestimmt, ob diese Läppchen sich später zu Strumaknoten entwickelt hätten. Zwischen diesen Läppchen findet sich noch ein runder Strumaknoten mit viel Bindegewebe im Zentrum, und Drüsenbläschen (bis $200\ \mu$ Durchmesser) zum Teil leer, zum Teil mit einem zusammengeschrumpften Kolloidklumpen, welche ebenfalls ein dickes Epithel haben.

Der 1904 operierte sehr große Knoten bestand wesentlich ebenfalls aus den Zellhaufen und Zellsträngen von $0,1-0,5$ mm Durchmesser oder Breite, meist solid, aber hier und da ebenfalls mit kolloidhaltigen, eingelagerten Drüsenbläschen.

Groß, Christine, 39j.; am 19. August 1899 von Herrn Professor Girard eingesandt (Fig. 4 und 13).

Patientin hat seit 20 Jahren einen Kropf, der in den letzten drei Monaten stark gewachsen ist.

Zwei gut abgekapselte Knoten; der größere oval, 8, 6 und 3 cm messend, hat in der Mitte ein lockeres fibröses Zentrum; seine Peripherie besteht aus kleinen Läppchen ($\frac{1}{2}-1-1\frac{1}{2}$ cm messend), deren Gewebe gelbrötlich, gut transparent, leicht prominent, prall und elastisch ist; die Septa ziemlich breit, ziemlich transparent; früher Saft abzustreifen. Der kleinere rundliche Knoten ($3\frac{1}{2}$ cm Durchmesser) hat ein größeres fibröses Zentrum und einen 6—8 mm breiten peripherischen Saum von Läppchen, deren Gewebe dem des großen Knotens gleicht.

Beide Knoten haben die gleiche Zusammensetzung. Sie gehören in die Gruppe der wuchernden Struma, deren erste Stadien durch große, solide, epitheliale Felder gebildet werden; die Zellmassen derselben zerfallen entweder direkt in kleinere Gruppen, die später in Bläschen sich umbilden, oder sie machen zuerst das Stadium der gitterförmigen Felder durch mit dem gleichen Endresultat, d. h. der Bildung von kolloidhaltigen Drüsenbläschen. Jedoch sind die soliden wie die gitterförmigen Felder hier in der Minderzahl vorhanden. Die soliden Felder finden sich namentlich in dem kleinen Knoten an der Peripherie, jedoch auch im großen ebenfalls subkapsulär. In letzterem ist dagegen die Zahl der kolloidhaltigen Drüsenbläschen nicht bloß verhältnismäßig, sondern auch absolut größer wie im kleinen, auch wieder zum Beweis, daß die obige Aneinanderreihung der Felder wirklich der zeitlichen Aufeinanderfolge derselben entspricht.

Die topographische Anordnung der verschiedenen Stadien ist aber im einzelnen nicht so streng wie in andern Fällen; im großen Knoten

wie auch im kleinen finden sich z. B. in den subkapsulären Bezirken alle verschiedenen Stadien nebeneinander und ebenso auch nach der Tiefe hin. Nur im großen und ganzen finden sich die jüngeren Stadien mehr nach außen, die späteren mehr in der Mitte der Knoten.

Auch die Form der epithelialen mehr soliden Felder ist sehr wechselnd, weniger ihre Größe. Man sieht dies schon bei 16facher Lupenvergrößerung, denn zwischen Zellmassen und Stromabalken finden sich fast überall Spalten, gerade weit genug, um die Architektur sowohl nach Färbung mit H. E., wie nach van Gieson deutlich hervortreten zu lassen. Die mikroskopische Untersuchung zeigt dann mit voller Sicherheit, daß das Stroma nirgends in diese großen Felder eindringt; gegenüber allen Umlagerungen der Epithelzellen verhält sich dasselbe vollständig passiv. Das tritt angesichts der Mannigfaltigkeit der Umlagerungen gerade in dieser Struma deutlich hervor.

Was nun die Form der Felder anlangt, so ist dieselbe etwas mannigfaltiger wie gewöhnlich. Sie haben zum Teil auch die gewöhnliche rundliche oder polyedrische Gestalt mit einem Durchmesser von mehreren Zehntel bis einem Millimeter; die Mehrzahl aber stellen Bänder dar, deren Breite selten über $\frac{1}{2}$ mm hinausgeht, dagegen oft auf 100 μ und darunter sinkt. Diese liegen mit Vorliebe subkapsulär und sind radiär gestellt. Von diesen beiden Grundformen gibt es aber sehr zahlreiche Variationen, so daß von den mehr rundlichen und polyedrischen Feldern kaum eines dem andern völlig gleicht. Viele haben wenige oder mehrere halbrunde Vorbuchtungen und ihr Rand wird so ganz oder teilweise rosettenähnlich, oder an einer und der andern Seite gehen ein oder mehrere fingerförmige Fortsätze ab, zwischen die keine Septa eindringen; oder zwei Felder stehen durch einen schmalen Strang miteinander in Verbindung, oder es geht von ihnen ein längeres schmaleres Band ab. An den bandförmigen, die meist leicht gewunden verlaufen, sieht man nicht selten manchmal in gleichmäßigen Entfernungen seitliche, kurze, ziemlich breite Einbuchtungen, in welche entsprechende kurze und schmale papillenähnliche Fortsätze der Septa hineingehen. Oder zwei derartige Zellmassen biegen an dem Ende des trennenden Septums ineinander um; ein anderes breites Band ändert plötzlich seinen Durchmesser und geht in ein schmaleres, kaum ein Drittel so breites, über.

Das Gemeinsame aller dieser Felder ist, daß sie nur aus Epithelien bestehen, daß kein Bindegewebe in sie eindringt und daß zwischen den epithelialen Kernen keine anderen sich finden, die durch lange und schmale Gestalt auf Bindegewebszellen oder Gefäßendothelien hindeuten. Die Kerne sind rund (6—9 μ) oder leicht oval, bläschenförmig; sie liegen um den eigenen einfachen Durchmesser voneinander entfernt. Selten sind geschrumpfte, dunkle, kleine, etwas zackige Kerne. Die Stromabalken zwischen diesen Feldern sind vorwiegend faserig, mit wenigen, meist langen, fast stäbchenförmigen Kernen; nur hier und da enthalten sie ein deutliches, schmales und längliches Gefäßlumen. Sie haben eine

größere Breite wie in anderen wuchernden Strumen, erreichen 20—40 μ , in dem kleinen Knoten noch mehr, gehen aber auch bis auf 6 μ herab.

Was nun die weiteren Umbildungen anlangt, so findet man schon in den soliden Feldern hier und da, bald mehr in ihren Randpartien, doch auch in ihrer Mitte schön ausgebildete Drüsenbläschen; seltener sind die vollständig gitterförmigen Felder. Der Beginn der Luminabildung ist hier leicht zu erkennen. In einer kleinen Gruppe von Kernen, die aber von der übrigen Zellmasse noch nicht abgegrenzt ist, hellt sich das Zentrum auf; hier an den zentralen Polen der Kerne häuft sich eine größere Menge von Protoplasma an; die Kerne rücken so an die Peripherie und ordnen sich hier in gleichmäßigen Entfernungen an. In dem hellen Zentrum schwindet dann das körnige Protoplasma vollständig; das so entstehende Lumen ist nach außen durch eine sehr scharfe kreisförmige Linie begrenzt, die wohl durch eine Verdichtung des Protoplasmas der umgebenden Zellen entstanden ist, vielleicht auch den ersten Ausdruck von Kolloidbildung darstellt. Denn in manchen dieser Bläschen findet sich schon etwas blasses Kolloid. Die begrenzenden Zellen haben kubische Form und die gleiche Größe wie die anderen zwischen den Drüsenbläschen gelegenen. Es sind nämlich recht oft nicht alle Epithelzellen in die Bildung der Drüsenepithelien aufgegangen, sondern es finden sich in den trennenden Balken in der Breite nicht bloß die zwei zu dem Epithel der Bläschen gehörigen Kernreihen, sondern noch zwei bis vier andere Kernlagen. In der peripherischen Zellage solcher gitterförmigen Felder sind die Zellen, die direkt dem Stroma aufsitzen, größer und haben oft zylindrische Form, sind um das Doppelte und mehr höher als breit; hier finden sich auch eosinrote Grenzlinien, besonders an ihrer zentralen Fläche und öfters auch an den Längsseiten.

Die größte Zahl der Felder, von der gleichen Form wie die oben beschriebenen, enthält dagegen Gruppen von Zellen, rundlich oder leicht oval, oder eckig, meist verwaschen begrenzt; und in vielen derselben kolloidhaltige Lumina, die aber zum Teil noch von einer dicken Protoplasma- oder Zellmalage mit zwei bis drei Kernreihen begrenzt sind. Namentlich in dem großen Knoten wiegen diese Bilder vor. Und auch hier liegen diese teils leeren, teils kolloidhaltigen Drüsenbläschen mit soliden Zellhaufen untermischt locker in einem solchen großen Feld von $\frac{1}{2}$ mm Durchmesser, ohne daß Bindegewebe und Gefäße in dasselbe eindringen.

Damit wären die wichtigsten Bilder, welche diese Struma darbietet, erledigt. Nur einzufügen ist noch, daß hier und da ganz ohne bestimmte topographische Beziehungen noch besonders weite Lumina mit schönem, hohem Zylinderepithel sich finden, manchmal zwei, drei nebeneinander und zwischen ihnen kernhaltiges, ungliedertes Protoplasma, doch auch isoliert solche mit 1 mm Durchmesser und Kolloid im Lumen.

Von Interesse ist ferner noch eine Partie des großen Knotens, in der zwischen die zellreichen Felder der Neubildung noch Thyreoidealbläschen eingeschoben sind. Man könnte hier Übergänge vom normalen

zum pathologischen Gewebe oder wenigstens einen anatomischen Zusammenhang zwischen beiden erwarten, gleichgültig, ob letzterer als primär oder als sekundär anzusehen ist. Aber dem ist nicht so. Bei starker Vergrößerung ist immer ein scharfer Unterschied zwischen den normalen kolloidhaltigen Bläschen mit ihrem meist stark abgeplatteten Epithel und dem an runden und ovalen dicht stehenden Kernen reichen Gewebe der Neubildung zu erkennen. Die beiden Zellformen liegen dicht nebeneinander in dem gleichen Hohlraume des Stromas, aber von einer organischen Vereinigung zwischen denselben ist nichts zu sehen. Sie liegen nebeneinander wie Bindegewebe und Epithel, wie zwei Zellformen, die ganz verschieden und selbständig differenziert sind.

Forster, Sophie, 31j. Seit sieben Jahren Struma mit mehreren Anfällen von Strumitis. Von Herrn Dr. Feurer in St. Gallen den 27. November 1901 eingesandt.

Der gut abgekapselte, leicht höckerige Tumor mißt $7\frac{1}{2}$, 4 und 6 cm, ist von derber Konsistenz. Auf der Schnittfläche ist die eine Hälfte durch straffes Bindegewebe gut abgegrenzt; ihr Gewebe ist graurötlich, transparent und an mehreren Stellen von weißen, opaken Einlagerungen durchsetzt. In der andern Hälfte findet sich ein Knoten, der etwa ein Fünftel der Schnittfläche einnimmt und noch mehrere kleinere Knoten, die in das erwähnte straffe Bindegewebe eingelagert sind, alle von dem gleichen helleren, mehr gelblichen Gewebe mit kleinen Nekrosen. In dem großen Knoten ein Kalkknoten von etwa 4 cm Durchmesser. Die verschiedenen Knoten haben einen sehr einheitlichen Bau; das Epithel hat Kerne von 8—10 μ , schön rund und hell; dunkle Kerne fehlen. Sie liegen um den halben bis einfachen, selbst anderthalbfachen eignen Durchmesser voneinander entfernt. Die großen epithelialen Felder sind teils rundlich, polyedrisch mit einem Durchmesser von 300—500 μ oder langgestreckt, bandartig bis 1 mm lang, 200—300 μ breit. Die Minderzahl ist völlig solid, die meisten sind besonders in ihrer Mitte in kleine Zellgruppen zerfallen, zwischen denen schmale, helle und leere Spalten sich finden, die oft erst bei starker Vergrößerung sichtbar sind. In vielen dieser Zellgruppen finden sich Lumina, die den epithelialen Feldern den Anschein eines gitterförmigen Baues geben. Aber in Wirklichkeit ist um jedes Lumen schon ein vollständiger und selbständiger einschichtiger Epithelbelag vorhanden und nicht selten findet sich im Lumen blasses Kolloid. Aber auch die letzten Stadien, in denen die Drüsenbläschen durch schmale fibröse und gefäßhaltige Septa vollständig voneinander geschieden werden, sind in größerer Ausdehnung vorhanden. Hier lassen sich nicht mehr die einzelnen Felder voneinander unterscheiden, denn die Septa zwischen den Bläschen haben die gleiche Breite wie diejenigen zwischen den Feldern; auch lobulärer Bau ist nicht vorhanden, sondern größere Partien von 1—2 cm Durchmesser, ganz verwaschen gegen die größeren polyedrischen Felder begrenzt oder vielmehr ohne besonderes Septum direkt an sie angrenzend, werden von solchen Drüsenbläschen

eingenommen; da sie auch durchgängig mit blassem Kolloid angefüllt sind, so ist die Ähnlichkeit mit gewöhnlicher Schilddrüse oder Kolloidstruma sehr groß. Aber das Epithel derselben ist dick, kubisch, reich an granuliertem Protoplasma, gleicht völlig dem Epithel des Tumors, während benachbarte Schilddrüsenbläschen ein stark abgeplattetes Epithel haben und dunkles Kolloid enthalten.

Die schmalen Stromabalken enthalten lange, spaltförmige Gefäße, unter deren Endothel sich noch eine dünne fibröse Schicht findet.

An die Läppchen des Tumors grenzen auch Läppchen der Thyreoidea an und im Tumor selbst sind noch Gruppen von Drüsenbläschen von normalem Aussehen, d. h. mit sehr plattem Epithel und viel Kolloid. In manche dieser Bläschen scheint auch das Epithel der Struma eingedrungen zu sein. Hier und da ist in einem Bläschen das Epithel an beschränkter Stelle 8–10schichtig und die Zellen dick, kubisch, mit viel Protoplasma, und auf diesen Lagen findet sich nicht selten noch das starke abgeplattete Epithel, welches das Bläschen an dem übrigen Teil seines Umfangs allein auskleidet. Es scheint also das Geschwulstepithel von außen in die Drüsenbläschen eingedrungen zu sein. Doch läßt sich dies nicht für alle solche Bläschen mit gemischtem Epithel behaupten.

Gfeller, Niclaus, 42j., eingesandt am 11. März 1899 (Prof. Kocher) (Abb. 11). Struma seit drei Jahren bestehend.

Tumor 9 cm lang, 6 cm breit und dick. Kapsel sehr dünn, das Geschwulstgewebe ist an einzelnen Stellen dem Durchbrechen sehr nahe, hier ist die Kapsel fetzig, blutig infiltriert. Schnittfläche lappig, die Lappen länglich, bis 2 cm Durchmesser, ihr Gewebe graurot, transparent.

Der lobuläre Bau ist wenig deutlich. Es finden sich wohl an der Kapsel seichte Einziehungen, von welchen aus breite Bindegewebsstreifen in die Tiefe ziehen, aber diese verlieren sich schon nach einigen Millimetern. In einer subkapsulären Zone von 1–2 cm Breite finden sich in radiärer Anordnung lange spaltförmige Gefäße und schmale Zellstränge, die hier und da durch schräge Verbindungsäste der Gefäße unterbrochen sind. Die Breite der Stränge wechselt von 80–300 μ . Die Gefäße haben zum Teil nur Endothel, zum Teil auch eine schmale fibröse Adventitia. Die runden Kerne messen 8 μ , hier und da auch mehr, bis 12 μ ; sie stehen in Entfernungen, die dem eignen Durchmesser gleich kommen können; manche der größeren haben ein sehr großes eosinrotes Kernkörperchen; an manchen Stellen, an denen die Kerne um den doppelten Durchmesser voneinander entfernt sind, lassen sich Grenzlinien der Zellen erkennen.

In diesen Strängen finden sich oft stark glänzende, dunkel gefärbte Kolloidkugeln von 10–20 μ Durchmesser mitten zwischen den Kernen gelegen, die öfters noch nicht geordnet sind, d. h. in ungleichen Entfernungen von der Kugel und auch voneinander liegen. Und ferner Kugeln, die von zylindrischen bis 20 μ hohen Zellen mit basalem Kern umgeben sind.

Ferner finden sich noch kleine Gruppen von größeren Drüsenbläschen, die bis $\frac{1}{2}$ mm, ja selbst $1\frac{1}{2}$ mm Durchmesser erreichen, deren Lumen zum

Teil kolloide, eosinrote, und auch mucinöse, mit Hämatoxylin sich blau färbende Massen enthält. Oder auch verschlungene schlauchförmige Bildungen, meist mit hohem Zylinderepithel kommen vor, sie nehmen Felder ein, welche $\frac{1}{2}$ —1 cm Durchmesser haben.

In der Mitte des Tumors sind mehr rundlich eckige oder etwas längliche Felder von ungefähr $\frac{1}{4}$ mm Durchmesser, und auch darin Drüsenbläschen, vereinzelt oder in größerer Zahl; doch findet sich in fast allen noch ein großer Rest von ungliederter Zellmasse, in dem die Zellen manchmal recht locker liegen, so daß ihre polyedrische Form deutlich hervortritt. Und nirgends ist ein Einwuchern des Stromas zu sehen.

Eine bestimmte topographische Anordnung für die kleineren und größeren Drüsenbläschen existiert nicht; sie finden sich in Peripherie und Zentrum des Tumors.

Normales Thyreoidealgewebe findet sich an der Peripherie in Form von stark komprimierten Läppchen, die in 5—8fachen Lagen übereinander geschichtet sind.

Kneubühler, 64j. Struma am 17. Juni 1901 als Struma coll. mit Verdacht auf Malignität eingesandt (Prof. Kocher) (Abb. 6).

Der Tumor mißt 14, 8, $5\frac{1}{2}$ cm, abgekapselt, grobhöckerig. Besonders scharf setzt sich an einem Pol ein Knoten von $5\frac{1}{2}$ cm Durchmesser ab. Er fühlt sich derb, elastisch an, harte Massen sind durchzufühlen.

Schnittfläche. Gewebe des erwähnten etwas isolierten Knotens stark vorquellend, lobulär, teils grau, gut transparent und gut vaskularisiert, teils graugelb, mäßig trüb, gefäßarm. In der Mitte sehr festes Kautschukkolloid. Der übrige Teil des Tumors stark zerrissen, lappig, die Lappen zum Teil weich und erweicht, teils sehr fest, von dem Aussehen des Kautschukkolloids. Zahlreiche Blutungen und in der Peripherie der Lappen unregelmäßig gestaltete Verkalkungen.

Abgesehen von den Zentra der beiden Knoten hat das übrige wesentlich die gleiche Zusammensetzung. Man kann zwei verschiedene Stadien unterscheiden: die jüngeren Partien mit ziemlich sparsamen und die späteren mit reichlichen Drüsenbläschen. In den früheren Stadien liegen die spaltförmigen Gefäße mit breiter roter Adventitia in gegenseitigen Entfernungen von 20—50 μ . Sie verlaufen einander parallel, radiär nach der Oberfläche und sind in größerer Länge, doch selten über 1 mm zu sehen. Zwischen ihnen liegen gleichgerichtete Stränge eines kernreichen Protoplasmas; die Kerne in ihm rund (8 μ) und oval, etwa 6 μ breit und 12 μ lang, die letzteren auch radiär gestellt, alle recht reich an Chromatin, in ungleichen Entfernungen gelegen. Zellgrenzen sind nicht sichtbar. An den Enden der Septa hängen die Zellstränge durch quere kurze, aber breite Äste zusammen. Sie bilden also ein Netz mit sehr langen und schmalen, parallel verlaufenden Maschen, die von den Gefäßen eingenommen werden. —

In den tieferen Partien sind die Zellstränge bedeutend breiter (150—500 μ), also durchschnittlich um das Zehnfache. Namentlich finden

sich hier in denselben rundliche oder längliche Lücken, mit eosinroter feinkörniger Masse gefüllt, die man wohl als unvollkommen entwickelte Drüsenbläschen ansehen darf. Die Größe derselben ist sehr verschieden, manche zeichnen sich durch besondere Größe aus, sind bis $\frac{1}{2}$ mm lang und etwa ein Drittel so breit. Das Protoplasma, das hier ebenfalls keine Zellgrenzen erkennen läßt, schneidet nach den Lumina hin ganz scharf mit einer regelmäßigen runden oder ovalen Linie ab, aber die nächstgelegenen Kerne sind nicht regelmäßig gelagert, sondern der eine liegt direkt am Rande des Protoplasmas, der andere mehr oder weniger in der Tiefe; ebenso wechseln ihre gegenseitigen Abstände, die bald den eignen Durchmesser erreichen, bald das Fünffache desselben und mehr betragen.

Der Inhalt der Lumina ist bei Hämatoxylin-Eosinfärbung meist blaß-eosinröt oder in der Mitte etwas intensiver mit einer Neigung nach orange, so namentlich in größeren Lumina, was auf der Beimischung von roten Blutkörpern beruht. Bei Färbung nach van Gieson ist die Masse gleichmäßig hellgelb. Das granuliert Aussehen löst sich bei starker Vergrößerung, besonders Ölimmersion, in ein sehr feinmaschiges Retikulum auf. In manchen findet sich auch bläuliche, mucinhaltige Masse.

Das feste Zentrum besteht aus homogenem, fein- und grobbalkigem Kolloid, das stellenweise auch das Aussehen eines Fibrinnetzes annimmt. In seiner Peripherie, d. h. nach dem eigentlichen Tumorgewebe hin, finden sich in schmalen Zone sehr weite Gefäße (bis 2 und 3 mm Durchmesser), sehr dünnwandig, ganz dicht nebeneinander gelegen, mit Blut gefüllt und ferner ausgedehntere Blutherde von unregelmäßiger Gestalt, also Extravasate, die von Bindegewebsstreifen durchzogen werden. Das Kautschuk-kolloid ist also wesentlich durch Umwandlung von extra- und intravaskulären Blutmassen entstanden, wie dies Wiget geschildert hat.

In der Mitte des anderen Knotens findet sich nur lockeres Bindegewebe mit reichlichen weiten Kapillaren. Die Zellstränge werden nach diesem Gewebe hin schmal, ihre Zellen und Kerne sind ebenfalls schmal und lang und die Gefäße zwischen ihnen erhalten eine blasse, undeutlich faserige, fast homogene Adventitia.

Bieri, Johann, 37j. Pfründner. † 31. Oktober 1896.

Struma lappig gebaut, an der Peripherie etwas rosettenförmig, mit trübem Saft. Ein Knoten im Manubrium sterni, graurötlich, mit trübem Saft. Ferner ein Knoten von $1\frac{1}{2}$ cm Durchmesser am Glomus des rechten Plex. chor., frei an demselben hängend, grauweißlich und etwas rötlich; klarer Saft mit weißlichen Flocken abzustreifen. (Aus dem Protokoll, das im Kurs kurz nachgeschrieben wurde, ist das Nähere der Thyreoidea nicht zu ersehen. Mir liegen jetzt, März 1906, noch 6 Blöcke vor, von je 3—4 cm Seitenlänge, alle nach ihrer äußeren Form einem einzigen Knoten angehörig, dessen Breite und Länge zum mindesten auf 6 cm geschätzt werden kann.)

Der lobuläre Bau ist mikroskopisch nur wenig ausgesprochen, nur hier und da finden sich etwas breitere Septen, die entweder sich nach

der Kapsel hinziehen oder nach einem kleinen, länglichen, fibrösen Zentrum von etwa $\frac{1}{2}$ —1 cm Durchmesser. Der epitheliale Inhalt dieser vielfach zusammenhängenden Lobuli zerfällt durch schmale Septen in scharf voneinander getrennte Felder, meist von länglicher bandförmiger Gestalt von 150—300 μ , hier und da auch von 500 μ Breite, die besonders im peripherischen Teil sich finden und hier radiär angeordnet sind; in der Mitte dagegen sind die Felder mehr von kompakter, rundlicher oder eckiger Form, ihr Durchmesser schwankt in den gleichen Grenzen, doch wiegen die höheren Maße vor.

Diese Felder sind nur zum kleinsten Teil solid, weitaus die Mehrzahl ist mehr oder weniger gitterförmig, die kleineren Lumina sind leer, die größeren haben einen Kolloidklumpen, der nur eine schmale periphere Spalte freiläßt. Und zwar handelt es sich nicht darum, daß in eine solide Zellmasse diese runden Lumina einfach eingelagert sind, sondern fast jedes Lumen ist selbständig und hat sein eigenes einschichtiges Epithel, das von dem Epithel des benachbarten durch eine Spalte getrennt ist, d. h. also, es sind schon selbständige, rein epitheliale Drüsenbläschen vorhanden, zwischen denen nur selten noch ungeordnete Zellmassen liegen, nur hier und da ist ein schmales bindegewebiges Septum zwischen ihnen entwickelt.

Die Kerne der Epithelien haben 8 μ Durchmesser, liegen sehr dicht, höchstens um den einfachen eignen Durchmesser voneinander entfernt. Selten sind die Zellen zylindrisch, bis 20 μ hoch, mit basal gelegenen Kernen.

Die schmalen Septen lassen zum Teil in ihrer ganzen Länge ein spaltförmiges Lumen erkennen, von Endothel begrenzt, unter dem öfters eine dünne fibröse Adventitia sichtbar ist. In den breiteren Septen finden sich hier und da frühere Stadien der Neubildung, isolierte solide Zellstränge mit 2—5 Kernen und mehr im Querschnitt, oder kleine längliche Gruppen von solchen Strängen oder von Drüsenbläschen, und innerhalb dieser Gruppen die gleichen feinen, gefäßhaltigen Septen. Die Form dieser Gruppen macht es wahrscheinlich, daß sie in Gefäßen liegen, doch läßt sich dies nicht mit Sicherheit beweisen.

Die Tumoren im Sternum und Plexus. chor. haben ganz die gleiche Zusammensetzung, namentlich gilt dies vom Sternaltumor; auch hier sind die Drüsenbläschen noch nicht kolloidhaltig.

Buri, 60j. Struma mal. Dauer der Krankheit 1 Jahr. 15. Dezember 1903 eingesandt (Prof. Girard) (Abb. 10, 12).

Rundlicher, etwas abgeplatteter Tumor, 8, 8 und 5½ cm Durchmesser, abgekapselt, Oberfläche glatt; Konsistenz derb, elastisch. Schnittfläche zeigt kleine Lobuli von 3—4 mm Durchmesser, etwas vorquellend, gelblich, mäßig transparent, zwischen ihnen graurötliche Furchen. In der Mitte graues, stark transparentes, weiches Gewebe. Wenig leicht trüber Saft abzustreifen.

Mit der Lupe sieht man keinen ausgesprochenen lobulären Bau, nur einige breitere fibröse Septa ohne deutliche Gefäße ziehen zum Teil

parallel zur Oberfläche, zum Teil radiär, doch liegen dieselben so weit auseinander, daß sie sich nicht zur Abgrenzung von Läppchen verbinden lassen. Das Gewebe erscheint fein porös, an manchen Stellen auch solide. Das Mikroskop klärt darüber auf, daß auch die letzteren von feinen Poren durchsetzt sind. Die sehr dicht stehenden Poren stellen die Lumina von runden Drüsenbläschen dar von 20–40 μ und kleiner, zwischen ihnen schmale fibrilläre Septa, hier und da mit Gefäßspalten, das einschichtige Epithel kubisch oder leicht abgeplattet. Das Lumen ist leer oder mit einer blassen eosinroten, fast homogenen Masse gefüllt. Diese Stellen sehen also aus wie gewöhnliche gutartige Struma, denn die Drüsenbläschen sind alle durch gefäßführende Septa voneinander getrennt. Schlauchförmige Bildungen fehlen.

Aber an ausgedehnten Stellen, die sich direkt an die vorhergehenden anschließen, fehlen die Septa, die Lumina rücken noch dichter zusammen, und zwischen ihnen finden sich nur rein epitheliale Scheidewände mit zahlreichen Kernen. Diese Felder sehen bei schwacher Vergrößerung gitterförmig aus. Aber bei starker Vergrößerung sieht man sofort, daß jedes Lumen seine eigene epitheliale Wand hat, die aus meist kubischen Zellen besteht, und daß jedes auf diese Weise gebildete rein epitheliale Bläschen nur durch eine schmale aber helle Spalte ohne jeden weiteren Inhalt von den anderen getrennt ist. Die Lumina enthalten meist sehr blasses Kolloid mit zahlreichen großen und kleinen Vakuolen, das durch dieselben zu einem feinen Retikulum aufgelöst sein kann. Die Zellen sind bis 20 μ hoch, die Kerne haben einen Durchmesser von 8–12 μ . Doch gibt es auch kleinere von zackiger Form. Hier und da sind zwischen den Lumina die epithelialen Septa breiter und enthalten 3, 4–6 Kerne und mehr in der Breite. Daraus geht mit Wahrscheinlichkeit hervor, daß auch hier das Stadium der großen, ungegliederten, epithelialen Felder vorhergegangen ist. Und schließlich gelang es denn auch, dieselben an sehr beschränkten Stellen in aller Deutlichkeit aufzufinden, manche von ihnen enthalten schon einzelne Drüsenlumina, besonders an ihrer Peripherie, während die übrige Zellmasse vollständig solide ist.

Nach der Mitte des Knotens hin finden sich in einem schmalen Läppchen, das vom zentralen Bindegewebe bis an die Kapsel reicht, einzelne Gruppen von wenigen recht großen Drüsenbläschen bis 2 und 3 mm im größten Durchmesser mit sehr blassem Kolloid und dünnerem, abgeplattetem Epithel, ein für eine wuchernde Struma etwas ungewöhnliches Bild, und dicht daneben wieder runde und längliche kleinere Bläschen, zum Teil mit Zylinderepithel, die Kerne am zentralen Ende der Zellen gelegen, zum Teil mit kubischem Epithel.

Tornot, Joseph, 36 j. Krankheitsdauer seit 2 Jahren. 3. Januar 1902 eingesandt (Prof. Kocher) (Abb. 14, 15).

Abgekapselter Tumor, 12, 8 und 4 cm messend, besteht aus zahlreichen Knoten von Erbsen- bis Hühnereigröße, die teils fest, teils locker zusammenhängen. Der größte Knoten hat eine lobuläre Schnittfläche, die

Läppchen $\frac{1}{3}$ —1 cm Durchmesser. Sämtliche Knoten bestehen aus weichem, graurotem, ziemlich transparentem Gewebe, an einzelnen Stellen hämorrhagisch infiltriert.

Alle Knoten haben die gleiche Zusammensetzung. Die soliden Zellmassen bilden Stränge von meist 60 μ Breite, doch auch bis 20 μ herab, sowie Haufen von dem gleichen Durchmesser. Zwischen ihnen verlaufen schmale, spaltförmige Gefäße mit einer dünnen, fibrösen Adventitia unter dem meist abgehobenen Endothel. Beide Gefäße und epitheliale Stränge laufen einander parallel, senkrecht zur Kapsel, in den kleineren Knoten schön radiär. Die epithelialen Stränge haben wenig Protoplasma; ihre runden Kerne stehen sehr dicht, fast bis zur Berührung; sie sind klein, meist von 6 μ , selten mehr bis 10 μ Durchmesser.

Nach der Mitte der Knoten sind die Zellstränge breiter, bis 300 μ . Die Gefäßlumina erreichen 100 μ in der Breite; ihre Wand ist ebenfalls durch Entwicklung einer stärkeren Adventitia breiter. Alle diese größeren Dimensionen zeigen, daß hier ein späteres Entwicklungsstadium vorliegt. Auch die Kerne sind etwas größer, d. h. die kleineren Kerne weniger reichlich; ebenso sind ihre gegenseitigen Entfernungen durchschnittlich größer, wenn auch absolut genommen, immer noch klein. Am bedeutendsten hat immerhin das Protoplasma zugenommen, das in den peripherischen schmalen Zellsträngen sehr spärlich ist. Ferner hat sich auch eine feinere Gliederung der Zellstränge ausgebildet, sie sind in Reihen von kleinen, rundlichen, länglichen Haufen oder in entsprechend schmale Bänder (2—4 Kerne in der Breite) zerfallen, welche alle quer verlaufen, also senkrecht zu den Gefäßwänden stehen. Besonders schön sieht man das da, wo die Gefäße quer und schräg getroffen sind; sie haben einen Durchmesser von 50—300 μ und sind von den radiär ausstrahlenden kleinen soliden Zellhaufen und schmalen Bändern umgeben. Zwischen den letzteren ist schon an vielen Stellen ein Netz von schmalen bindegewebigen Septen, oder wenigstens lassen sich oft lange schmale Kerne erkennen, die Bindegewebszellen oder Gefäßendothelien angehören mögen. Vereinzelt finden sich auch schon Kolloidkugeln, doch klein, so daß sie nur die Stellen von 2—3 Kernen einnehmen, und ferner, wie schon erwähnt, wirkliche Drüsenbläschen, mit einem Durchmesser bis 100 μ , selten mehr. Auch diese sind, wenn sie längliche Form haben, deutlich in Reihen angeordnet, die radiär zu den Gefäßdurchschnitten verlaufen. Die Kerne in ihrem Epithel erreichen bis 12 μ , sind hell, mit wenig Chromatin, sie stehen nur selten in weiten Abständen, meist dicht, durchschnittlich dichter wie in den soliden Zellhaufen. In den größeren dieser Bläschen ist Kolloid, ziemlich stark, aber etwas fleckig gefärbt, als wenn einzelne kleinere Kugeln zusammengefloßen wären.

Diese Bilder perivaskulärer Anordnung finden sich gerade in der Mitte einzelner Knoten in Form von runden oder länglich leicht gebogenen Feldern von $\frac{1}{4}$ — $\frac{1}{2}$ mm Durchmesser, durch Zwischenräume fast von der gleichen Breite voneinander getrennt; und in letzteren finden sich einzelne

schmale Bindegewebsbündel, namentlich aber rote Blutkörper und vereinzelte große runde Zellen, die nach dem Kerne zu urteilen aufgequollene Geschwulstzellen sein dürften.

Bilder, die mit normalem Thyreoidealgewebe oder Kolloidstruma verwechselt werden könnten, fehlen. Nur an der Außenfläche des größten Knotens fanden sich 4—8 Reihen stark komprimierter Schilddrüsenläppchen und hier und da liegt auch zwischen den verschiedenen Knoten noch ein eingeklemmtes Schilddrüsenläppchen.

Rufener, 60 j., am 7. Juli 1899 eingesandt (Chirurgische Klinik). Seit einem halben Jahre ist die Struma um die Hälfte größer geworden. Der Tumor oval, 11 cm lang und breit, 8 cm dick, mit einer 2 mm dicken Kapsel. Schnittfläche: An der Peripherie eine Zone 1—2½ cm breit, die in etwa ein Dutzend Lappen zerfällt, von weißgelblichem Gewebe, im allgemeinen stark transparent mit einzelnen Hämorrhagien. Darauf folgt mit ganz allmählichem Übergang eine streifige, mäßig transparente, fibrös aussehende Zone; das Zentrum ist von einem großen rundlichen hämorrhagischen Herd von 4 und 5 cm Durchmesser eingenommen; dem großen Tumor sitzt ein walnußgroßer, höckeriger, verkalkter Knoten auf. Ein lobulärer Bau ist nicht deutlich, nur hier und da findet sich ein breiterer bindegewebiger Streifen, der sich an den Enden auffasert. Vorzugsweise finden sich rundliche und längliche Zellhaufen von nur geringen Dimensionen, von 30—50 μ und selbst 100 μ ; die Kerne von etwa 8 μ , rund oder leicht oval, liegen um den halben bis doppelten eigenen Durchmesser voneinander entfernt. Zwischen den Haufen verlaufen gleichmäßig schmale Septa mit schmalen spaltförmigen Gefäßlumina; nur selten sieht man den runden Querschnitt eines Gefäßes. In diesen Haufen sind kleine Drüsenlumina, teils rund, teils länglich, bald zentral gelegen und bald exzentrisch, so daß das Lumen auf einer Hälfte des Umfanges nur von einer Kernreihe, auf der anderen von drei bis vier umgeben ist. Ihre Ausbildung ist noch keine vollkommene; das Lumen ist wohl durch eine sehr scharfe, stärker gefärbte Linie begrenzt, aber die Kerne liegen bald derselben ganz dicht an, bald mehr in wechselnden Entfernungen von ihr, also nach dem Lumen von einer dünneren oder dickeren Protoplasmalage bedeckt. Seltener sind größere, meist längliche Lumina von ¼—1 mm Durchmesser, oder 1 mm breit und bis 3 mm lang, zum Teil ohne Epithel, zum Teil mit einer Lage von kubischem oder plattem Epithel, aber mit mucinösem blaßblauem Inhalt, mit zahlreichen dunkelblauen größeren Körnern; eosinrotes Kolloid findet sich in einigen der größeren mitten in den mucinösen Massen.

Solide größere Zellmassen sind nur in einigen peripherischen Läppchen von 1 cm Länge in Form von schmalen, radiär gestellten Strängen (40 bis 80 μ breit) vorhanden, zwischen ihnen Gefäße von der gleichen Weite, manche davon kollabiert. Nach innen treten die Zellstränge miteinander in Verbindung und die Gefäße werden unterbrochen, jene bilden so ein Netz, in dessen Maschen die Gefäßdurchschnitte liegen.

Nach dem zentralen hämorrhagischen Herd hin tritt viel sehr lockeres, grobmaschiges Bindegewebe auf, die Zellmassen werden auf schmale netzförmige krebsähnliche Zellstränge reduziert, die allmählich schmaler werden und im Zentrum ganz fehlen. Das lockere Stroma kann keinen Druck auf dieselben ausüben, der Schwund der Zellen könnte vielleicht auf schlechter Ernährung beruhen, und diese veranlaßt sein durch eine sehr dicke Adventitia, die an manchen, aber nur wenigen Gefäßen sich findet. Hier und da ist auch die Gefäßwand verkalkt. Ferner kommen hier sehr weite Gefäße vor, deren Durchschnitte in Gruppen zusammenstehen; vielleicht daß die zentralen Hämorrhagien aus solchen erfolgt sind; übrigens ist im Zentrum auch noch Bindegewebe vorhanden, in dessen Maschen die Extravasate liegen.

Als Zeichen der Malignität sind Zellstränge in der Kapsel anzusehen, die zum Teil durch einen schmalen Stiel mit der großen Tumormasse zusammenhängen. Ihre äußere Form spricht dafür, daß sie in Blutgefäßen liegen.

Frau Hug, 62j., 12. Februar 1906 von Herrn Dr. v. Mutach eingesandt. Wachstum seit vier Jahren.

Abgekapselter Tumor, 11, 7 und 7 cm messend, an der Oberfläche Höcker von $\frac{1}{2}$ —3 cm Durchmesser, die größeren Höcker durch seichte Furchen in kleinere flache Höcker abgeteilt.

Schnittfläche: Das Ganze stellt einen einheitlichen großen Knoten dar, der durch zahlreiche seichte Furchen in kleinere, 2—4 mm im Durchmesser haltende, wenig prominente Lappchen eingeteilt wird, die im Zentrum deutlicher, in der Peripherie weniger deutlich sind. Das Gewebe derselben ist graugelblich, mit einem Stich ins bräunliche, stellenweise rötlich, ziemlich gut transparent; hier und da in der Mitte der Lappchen kleine, trübe Flecke. Im Zentrum findet sich eine eingesunkene graurötliche transparente Stelle von einigen Millimetern Durchmesser. Lobulärer Bau ist nicht deutlich ausgesprochen. Von der Kapsel gehen nur sehr unregelmäßig Septa in die Tiefe, z. B. an einem Block von 4 cm Länge kein einziges, an andern sind sie ziemlich dicht gestellt; diese Septa laufen geradlinig in die Tiefe, schwinden aber ziemlich rasch. In der Mitte findet sich noch eine kleine narbige Stelle, von welcher einige Streifen ausstrahlen, um aber ebenfalls nach kurzem Verlauf zu enden. Die epitheliale Zellmasse wird durch schmale Septa, welche lange spaltförmige Gefäßlumina enthalten, in rundliche und polyedrische Felder von 150—200 μ Durchmesser eingeteilt; die kleineren dieser Felder sind zum Teil an ihrer ganzen Peripherie von einer einzigen solchen Gefäßspalte umgeben. Die Zellmassen liegen den Septen dicht an, so daß die Architektur bei schwacher Vergrößerung nicht gut zu übersehen ist. Auffallenderweise sind die Septa und namentlich die breiteren, ziemlich reich an elastischen Fasern; auch findet sich hier und da ein Gefäß von 100—200 μ Weite mit elastischen Fasern in der Wand, doch ohne glatte Muskelfasern.

Die epithelialen Felder enthalten sehr dicht gelegene Kerne von 10 μ , sie bieten alle Übergänge dar von soliden Feldern zu solchen mit gitterförmiger Anordnung, bis zu Feldern mit völlig ausgebildeten, kolloidhaltigen, von Stroma umgebenen Drüsenbläschen. Diese letzteren Partien sind besonders interessant und nicht in gleicher sicherer Weise zu beurteilen, wie in fast allen anderen Exemplaren der wuchernden Struma. Während in letzterer mit Sicherheit oder wenigstens mit größter Wahrscheinlichkeit nachgewiesen werden kann, daß die Drüsenbläschen völlig neu entstanden sind, und zwar durch Umlagerung der Zellen in den soliden Feldern, ist hier die andere Auffassung nicht mit Entschiedenheit abzuweisen. Es könnten diese Drüsenbläschen einer Kolloidstruma angehören und im Begriffe sein, sich in solide Zellhaufen umzuwandeln. Allerdings läßt sich auch hier einwenden, wie unwahrscheinlich, wie gezwungen diese Ansicht erscheint, wenn man dieselbe in der Reihenfolge der einzelnen Stadien, wie sie aufeinander folgen müssen, sich ausmalt. Aber die topographische Anordnung dieser Partien mit Drüsenbläschen ist eine unregelmäßige, sie finden sich auch in Form von schmalen Streifen in der Peripherie zwischen den soliden Partien, und ihr Epithel ist sehr regelmäßig gebaut; es ist dick, kubisch, in den größeren Bläschen auch abgeplattet, die Zellen sind von gleichmäßiger Form und Größe, die Kerne schön rund und stehen in gleich großen Entfernungen. Diese Drüsenbläschen können $\frac{1}{2}$ mm Durchmesser erreichen. Die größeren haben stark gefärbtes Kolloid, die kleineren von 60—120 μ Durchmesser sind meist leer oder enthalten einen meist schmalen Halbmond von Kolloid.

Frank, Samuel, 62 j., (Chirurgischen Klinik) am 27. April 1900 operiert. Der Tumor war seit Neujahr stärker gewachsen; große Dyspnoe.

Der operierte Tumor abgekapselt, hat 8, 7 und 6 cm Durchmesser; sein Gewebe ist grauweißlich, mit zahlreichen Hämorrhagien durchsetzt; mit geringen Verkalkungen.

Schon fünf Monate nach der Operation was Dyspnoe aufgetreten. † 1. November 1902 morgens 7 Uhr. Sektion 1. November abends 5 Uhr. Es fand sich an der linken Halsseite nach außen von der V. jugul. int. ein eiförmiger Tumor von 7 cm Länge, 3 und 4 cm Dicke, mit graugelblichem Gewebe, im oberen Teil des Mediast. ein zweiter Knoten von mehr graubräunlichem Gewebe, der von der Mittellinie nach links 4 cm, nach rechts 7 cm weit und vom Herzen bis zur oberen Thoraxapertur reicht, er ist im Innern erweicht. Dieser Tumor liegt zwischen Ösophagus und der stark nach rechts verlagerten und komprimierten Trachea, er ist mit beiden fest verwachsen. Rechte Hälfte der Thyreoidea 7 cm lang, 3 und $3\frac{1}{2}$ cm breit und dick, mit einigen Kolloidknoten von 1— $1\frac{1}{2}$ cm Durchmesser. Neben dem rechten Unterhorn noch ein 3—4 cm haltender, durchaus selbständiger Knoten von dem Aussehen der großen Knoten. Ferner ein Knoten im linken Occiput nach innen hin vorragend; der Knochen in beschränkter Ausdehnung ganz zerstört.

Der bei der ersten Operation gewonnene Tumor und die bei der Sektion gefundenen haben ganz die gleiche Zusammensetzung. Sie haben einen lobulären Bau, die Lobuli 1—2 cm Durchmesser. In diesen gibt es noch unvollkommen abgegrenzte Unterabteilungen, indem in einzelnen Lobuli noch zwei bis drei breitere Septa von der Kapsel aus hineingehen, die sich aber in der Tiefe rasch verlieren. Wie bei der gewöhnlichen Form der wuchernden Struma finden sich in der Peripherie der Knoten radiär einstrahlende, sehr dicht stehende Septen, in Entfernungen von 80—100 und 120 μ wesentlich aus spaltförmigen Gefäßen mit feiner roter Adventitia bestehend, die sich in der Tiefe mehr netzförmig verbinden. Die epithelialen Massen, welche so in Stränge und Haufen geschieden werden, haben kleine runde Kerne von 8 μ Durchmesser, die sehr dicht liegen. Sie sind meist in runden Bläschen und länglichen Schläuchen angeordnet, letztere von sehr unregelmäßiger gewundener Form, und hier und da findet sich in den Lumina sehr blasses, scholliges Kolloid. Die wichtigste Tatsache wiederholt sich auch hier, daß zwischen diesen Bläschen meist nur leere Spalten sich finden und von den Gefäßen der feineren Septa sich noch keine Fortsätze zwischen die Bläschen hineingeschoben haben. Nur an wenigen Stellen sind die Bläschen durch ein Netz von gefäßhaltigen Septen vollständig voneinander getrennt. Und ferner fließen an beschränkten Stellen die epithelialen Wände der Drüsenbläschen zusammen, so daß hier gitterförmiger Bau vorhanden ist. Man darf daher vermuten, daß diese Struma ganz die gleiche Entwicklung durchgemacht hat wie die gewöhnlichen Formen, doch fanden sich ganz solide Felder nirgends vor.

Die Metastase im Schädel hat den gleichen Bau, doch etwas unregelmäßiger, was den Verlauf und Anordnung der Septa anlangt, und daher auch in der Form und Größe der von ihnen abgegrenzten epithelialen Felder. An einer Stelle finden sich große Alveolen mit einer Schicht kubischen Epithels und Kolloid, welches die peripherischen Randvakuolen, sowie größere zentrale Vakuolen zeigt. Diese kolloidhaltigen Bläschen sind viel zahlreicher wie in dem primären Tumor.

Im Zentrum des mediastinalen Knotens findet sich ein lockeres bindegewebiges Feld, umgeben von einer Zone, in welcher noch die Septen des Tumors sich erkennen lassen, welche in ihren Maschen kernlose nekrotische Massen einschließen.

Erklärung der Abbildungen.

Fig. 1, Taf. II. Boutineff, Leitz I, 3. Große polyedrische Felder, teils solide, in vielen vereinzelte Drüsenlumina. Die sehr schmalen Stromabalken bestehen fast nur aus Gefäßen mit langem spaltförmigem Lumen, das nur an wenigen Stellen deutlich sichtbar ist.

- Fig. 2, Taf. II. Frau Hug, Leitz I, 3. Peripherie eines Knotens. Oben rechts die Kapsel, direkt darunter eine ungliederte Zellmasse, die nach der Tiefe hin durch lange, spaltförmige Gefäße in schmale Bänder mit einem zur Oberfläche senkrechten Verlauf zerlegt wird. Die Gefäße sind nicht kollabiert, ihre nur an wenigen Stellen sichtbare Wand liegt den Zellmassen dicht an. Die Spalten sind also ausschließlich Gefäßlumina.
- Fig. 3, Taf. II. Wegmüller, Leitz I, 3. Vom größten Knoten. Unter der Kapsel breite Zellstränge, die nach der Tiefe hin in schmale sich spalten. Zwischen ihnen Stromabalken, ihre langen, spaltförmigen Gefäßlumina sind nur an wenigen Stellen sichtbar.
- Fig. 4, Taf. II. Gross, Leitz I, 3. Unter der Kapsel breite und schmale Zellstränge und kleinere Felder, alles von sehr verschiedenen Formen. In einzelnen breiten Strängen Gruppen von Drüsenlumina.
- Fig. 5, Taf. III. Christen, Leitz I, 3. Rundliche, polyedrische solide Felder, zwischen ihnen Stromabalken fast nur aus Gefäßen bestehend, deren Lumina stellenweise sehr weit sind.
- Fig. 6, Taf. III. Kneubühler, Leitz I, 7. Schmale Zellstränge; hier und da in ihnen eine Kolloidkugel und Drüsenbläschen mit Kolloid.
- Fig. 7, Taf. II. Boutineff, Leitz I, 7. Schmale Zellstränge und kleine Zellgruppen, zwischen denen hier und da ein schmales Septum sich findet.
- Fig. 8, Taf. III. Boutineff, Leitz I, 7. Ein größeres, rundliches Feld in Zellstränge und Zellgruppen zerfallen, enthält schon mehrere deutliche leere Drüsenbläschen.
- Fig. 9, Taf. III. Boutineff, Leitz I, 7. Eine von schmalen Septen umgebene Gruppe von Drüsenbläschen, zwischen denen ungeordnete Zellmassen liegen.
- Fig. 10, Taf. III. Buri, Zeiss. Comp. Oc. 4, Ölimm. 2 mm. Drüsenbläschen und Zellgruppen. Auf der linken Seite des Drüsenbläschens eine größere Gruppe von Zellen, in deren Mitte rote Zellgrenzen zwischen den Kernen sich finden. Diese letzteren sind bei einer etwas tieferen Einstellung sichtbar, als die Kerne am Rande der Gruppe, zwischen denen keine Zellgrenzen sich finden; jene stellen den Boden eines in seiner Mitte durchschnittenen Drüsenbläschens dar.
- Fig. 11, Taf. III. Gfeller, Zeiss. Comp. Oc. 4, Ölimm. 2 mm. Schmale Zellstränge durch leere Spalten voneinander getrennt.

Ein Drüsenbläschen mit Kolloid und mehrere kleine Kolloidkugeln mitten in den Strängen zwischen den zum Teil noch ungeordneten Kernen.

- Fig. 12, Taf. II. Buri, Leitz I, 3. Felder mit gitterförmigem Bau, die Septa unverändert.
- Fig. 13, Taf. IV. Gross, Leitz I, 7. Gitterförmige Felder, die Septa zwischen ihnen auffallend breit.
- Fig. 14, Taf. IV. Tornot, Leitz I, 3. Aus der Mitte des Tumors. Querschnittene weite Gefäße, um welche die Epithelzellen in radiär gestellten Reihen angeordnet sind.
- Fig. 15, Taf. V. Tornot, Leitz I, 7. Ein Abschnitt einer Gefäßwand mit radiär gestellten Reihen von Zellen.
- Fig. 16, Taf. IV. Tebet, Leitz I, 3. Rand des bindegewebigen Zentrums. Rechts sind größere und kleinere Zellmassen sichtbar mit schmalen Septen. Letztere werden nach links hin breiter.
- Fig. 17, Taf. V. Boutineff. $7\frac{1}{2}$ fach vergrößert. Thyreoidealläppchen mit kolloidhaltigen Drüsenbläschen; zwischen denselben Gefäße mit Geschwulstmasse gefüllt.

II. Krebsige Strumen.

Bei der Unklarheit, die zurzeit auf dem Gebiet der epithelialen malignen Struma herrscht, halte ich es für zweckmäßig, vorläufig den Namen des Krebses, der bisher allgemein für dieselben im Gebrauch war, nur auf solche Strumen anzuwenden, die im gegenseitigen Verhalten von Zellen und Stroma ganz die gleichen Charaktere darbieten, welche den Krebsen von Mamma, Magen usw. zukommen. Wir haben in ihnen also das schrankenlose Einwuchern von Epithel in das bindegewebige Stroma zu erwarten oder vielmehr das Endresultat dieses Prozesses: d. h. netzförmig angeordnete, gewundene Zellstränge von sehr wechselnder Breite und ein ebenfalls netzförmig angeordnetes Stroma von bald schwacher, bald starker Entwicklung, d. h. im mikroskopischen Schnitte beliebige Durchschnitte durch die Zellstränge von sehr wechselnder Form und Größe, die sogenannten Krebszellnester, in einem fibrösen Stroma mit bald schmalen, bald breiten Balken. Nun ist es bekanntlich oft schwierig zu erkennen, daß die Zellnester nur Durchschnitte durch Zellstränge darstellen. Dies

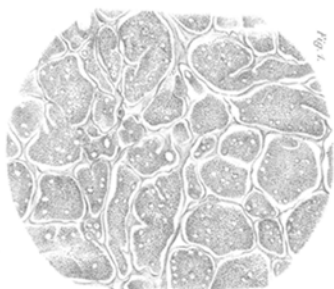


Fig. 1.

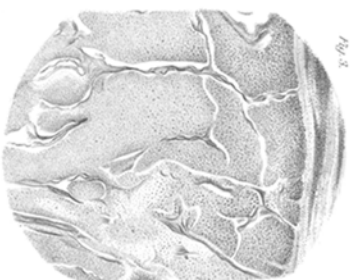


Fig. 3.




Fig. 2.



Fig. 2.

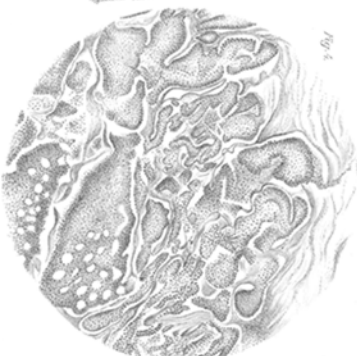

Fig. 4.

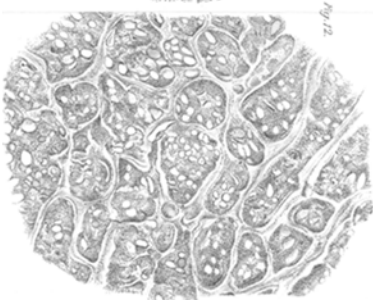

Fig. 12.

Fig. 5.

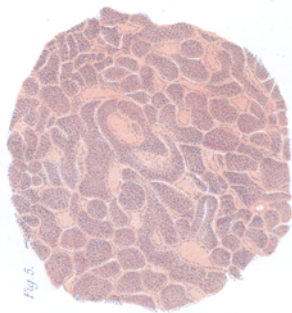


Fig. 8.

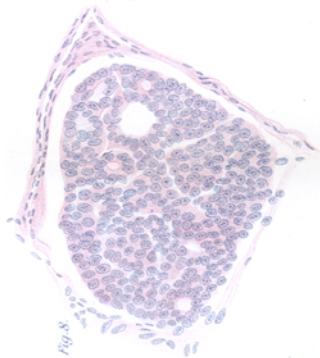


Fig. 10.

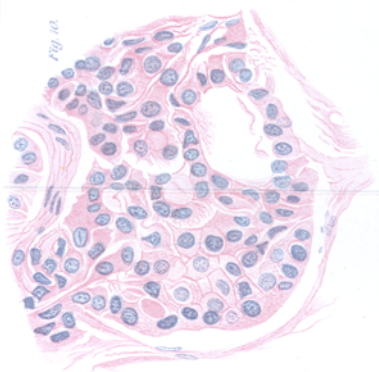


Fig. 6.

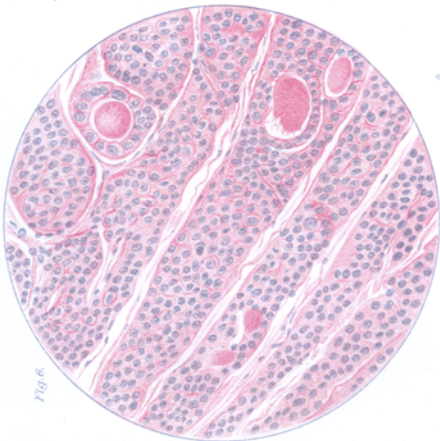


Fig. 9.

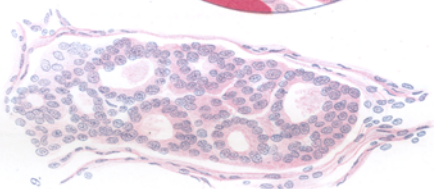
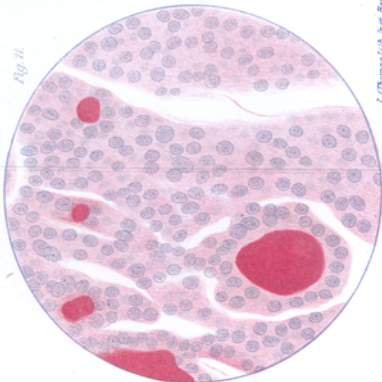


Fig. 11.



besonders, wenn das Stroma nur aus sehr schmalen Balken besteht; während am Rande der Krebsknoten, wo ihre Zellen sich in die Umgebung vorschieben, das Vorhandensein von Strängen und deren netzförmiger Zusammenhang sehr oft leicht zu erkennen ist. Aus den Arbeiten von Kaufmann, Wölfler und Ehrhardt ist zu ersehen, daß die weichen Formen mit sehr schmalen Stromabalken weitaus die häufigsten sind. Die Stromabalken bestehen nach Kaufmann oft nur aus 3—4 Fasern; Ehrhardt nennt das Medullarkarzinom als die häufigste Form; aus den Abbildungen Wölflers geht das Gleiche hervor. Bei allen diesen Autoren ist auf das topographische Verhalten der in einem Knoten vorhandenen Bilder wenig Rücksicht genommen. Die Frage der Genese der Krebszellen aus den normalen Elementen der Thyreoidea hat zu sehr das Interesse auf sich gezogen. Es wäre daher eine recht undankbare Aufgabe, die Beobachtungen der genannten Forscher im einzelnen auf Grund meiner jetzigen Anschauungen umdeuten zu wollen, um so mehr als ja auch meine Untersuchungen selbst noch große Lücken darbieten und die Abgrenzung der einzelnen Formen zum Teil nur einen recht provisorischen Charakter hat.

Mir scheinen die Fälle von Kaufmann, Wölfler und Ehrhardt zum Teil zu der wuchernden Struma zu gehören. Ich habe ja gerade Fälle vorangestellt, in welchen die soliden Felder vorwiegen. Kleinere Schnitte, in denen die seltsamen Formen der Gefäßlumina wegen des Kollapses der Gefäßwände nicht deutlich sind, werden sicher als Karzinome bezeichnet worden sein; die Stellen, wo die Drüsenbläschen schon gut entwickelt waren, imponierten als normale Thyreoidea; die netzförmigen Zellstränge in der Nähe der zentralen Narbe müssen ohne Berücksichtigung ihrer Lage als karzinomatös erscheinen. Ich bin weit entfernt, damit den genannten Forschern einen Vorwurf machen zu wollen. War ich doch selbst bis vor einigen Jahren in den gleichen Irrtümern befangen.

Bei Wölfler finden sich denn auch Abbildungen, die ganz unverkennbar die gitterförmigen Felder der wuchernden Struma darstellen. So Abbildung 43 aus einem metastatischen

Lungenknoten: große epitheliale Felder und schmale Septa, erstere teils solide, teils mit Umlagerung der Zellen zu einem einschichtigen Belag eines Drüsenbläschens. Ebenso Fig. 42, Zellnester aus dem eigentlichen „Medullar- oder Alveolar-krebs“ finden sich in Fig. 45 und 46. Die letztere zeigt uns die großen rundlichen Felder der wuchernden Struma, deren Epithelien in kleinere Gruppen und Stränge sich gesondert haben. Fig. 48, stellt einige kolloidhaltige Drüsenbläschen dar, und zwischen ihnen breite Züge eines epithelialen Gewebes mit kleineren leeren Bläschen, in welchem dunkle, spindelförmige Kerne Blutgefäße oder Bindegewebsstreifen andeuten. Ich stelle dies Bild zu den großen epithelialen Feldern, die zu kleineren Zellgruppen und kleinen, leeren, sowie größeren kolloidhaltigen Drüsenbläschen sich umwandeln.

Ganz unverkennbar gehören hierher die 4 Fälle von Adenokarzinom, die Erdheim untersucht hat. Die großen soliden Felder, welche Drüsenbläschen enthalten, sind in Fall 1 deutlich beschrieben. Nun hat Erdheim nachgewiesen, daß in den normalen Schilddrüsenbläschen das Epithel an der zentralen freien Fläche Fetttropfchen enthält, die im 1. Lebensjahre sehr spärlich sind und mit fortschreitendem Alter so regelmäßig zunehmen, daß man aus ihrer Menge ein ungefähres Urteil über das Alter des Individuums gewinnen kann. In dem Adenom, der Struma nodosa, ist das Fett nur in geringer Menge vorhanden, die Bläschen sind also jünger wie in den umgebenden Läppchen, auch in dem Adenokarzinom fanden sich nur feine und sparsame Fettkörnchen sowohl in den kompakten Zellmassen, wie in den Follikeln. Er hält deshalb die letzteren für jung, neugebildet. Leider hat selbst Erdheim die topographische Anordnung der kompakten Massen sowie der Gruppen von Drüsenbläschen nicht erwähnt.

Von der normalen Schilddrüse ist die krebsige Struma, wie ich sie definiert habe, leicht zu unterscheiden. Anders ist es schon bei der gewöhnlichen gutartigen Struma nodosa; ich sehe dabei zunächst von der metastasierenden Kolloidstruma vollständig ab. In der Struma haben wir neben abgesonderten Drüsenbläschen solide Zellhaufen, Zellstränge und -Schläuche mit einschichtigem Epithel, manchmal verästelt und selbst in

reichlichem Stroma netzförmig verbunden. So kann eine Architektur entstehen wie bei Krebs. Auch die wuchernde Struma hat in den mittleren Stadien ihrer Ausbildung einen Bau, der demjenigen des Krebses zum mindesten sehr ähnlich ist. Die großen polyedrischen Felder der Peripherie fließen nach der Mitte hin zusammen, die Septen werden durchbrochen und so auf ein Netzwerk von gefäßhaltigen, abgeplatteten Balken reduziert, die man jetzt nur in beliebigen kürzeren und längeren Durchschnitten mitten in den zusammenhängenden Epithelmassen sieht. Begreiflicherweise bilden auch diese letzteren ein Netz von Balken, die sehr dick sind und sehr dicht zusammenliegen, und diese netzförmige, krebsähnliche Anordnung tritt sofort hervor, wenn das Stroma an Masse zunimmt und die Epithelzellen so eingeengt werden, wie dies nach der zentralen Narbe hin öfters der Fall ist. Von einem Einwachsen des Epithels in das Stroma ist aber hier nicht die Rede.

Ich habe unter den Tumoren, die ich der eingehendsten Untersuchung unterworfen habe, keinen gefunden, bei welchem die Entwicklung vollständig mit den vielgestaltigen „Krebszellnestern“ abgeschlossen gewesen wäre. Diejenigen, welche diesem „idealen“ Krebs am nächsten kommen, zeigen immer noch mehr oder weniger starke Anklänge an die wuchernde Struma oder auch überhaupt an die Thyreoidea in der Neigung, Drüsenbläschen mit Kolloid zu bilden.

Der erste Fall (Hirsig) hat ein ganz besonderes Interesse dadurch, daß hier nicht weniger als 5 schön abgekapselte Knoten sich vorfinden, alle mit dem gleichen Bau, alle scharf voneinander getrennt, zum Teil in weiten gegenseitigen Entfernungen gelegen, 3 im linken Lappen, 1 im Isthmus, 1 im rechten Lappen. Das ist für Krebs etwas ganz Ungewöhnliches; wir sehen ja die Multiplizität seiner Knoten in einem Organ als ein Zeichen ihrer sekundären Natur an. Hier liegt also ein multizentrisches Karzinom vor, dessen Zentren zum Teil weit auseinander liegen, zu deren Erkennung es keiner Rekonstruktionen bedarf.

Die Krebszellen unterscheiden sich von den normalen Schilddrüsenepithelien besonders durch die geringe Menge von Protoplasma, sie sind also klein, und die Kerne liegen

sehr dicht; aber die Kerne sind größer als normal (10 bis 16 μ).

Hierin erhält man Bilder, welche auf den ersten Blick die Entstehung der Krebszellstränge aus den Drüsenbläschen zu beweisen scheinen (Fig. 20, Taf. V): Drüsenbläschen mit Kolloidkugel und einem mehrschichtigen Epithel von dem Charakter der Krebszellen; aber stark abgeplattete Zellen, welche der Kolloidkugel dicht aufliegen, machen es wahrscheinlich, daß die Krebszellen von außen eingedrungen sind (Fig. 28, Taf. V aus der großzelligen Struma, oben). Dagegen finden sich in den evidenten, auch durch ihre unregelmäßige Gestalt charakterisierten Krebszellnestern und -strängen öfters kleine rundliche Lumina mit einer Kolloidkugel, manchmal in so großer Zahl, daß die Nester einen gitterförmigen Bau erhalten. Es schlägt also auch hier die ererbte Fähigkeit durch, Drüsenblasen zu bilden.

Noch mehr ist dies bei Rolin ausgesprochen. Hier war nur ein großer Knoten vorhanden. Die Kerne sind mit 6—8 μ Durchmesser erheblich kleiner wie bei Hirsig; dagegen ist auch hier das Zellprotoplasma sehr spärlich; die Kerne liegen also auch hier sehr dicht. Neben den eigentlich krebsigen Partien mit den Zellnestern von sehr wechselnder Größe und Form finden sich aber noch solche, die der wuchernden Struma sehr nahe stehen, lange, radiär zur Oberfläche gestellte Zellstränge und darin hier und da Drüsenbläschen von 20 μ Durchmesser, mit wechselnden Mengen von Kolloid, deren Epithel sich schon von den angrenzenden Zellen getrennt hat.

In beiden Fällen war Malignität vorhanden; besonders hervorzuheben ist die Beteiligung der Halsdrüsen, bei Hirsig auch noch der Bronchial- und Mediastinaldrüsen. Bei letzterem fanden sich auch zahlreiche Metastasen im Sternum, Rippen, Becken, Lungen und Pleura, in Nebennieren, Nieren, und Magen. Um so auffallender ist es, daß ein Einwuchern der Zellmassen in Blutgefäße innerhalb der Thyreoidea in keinem der beiden Fälle zur Beobachtung kam: also Metastasenbildung auf dem Lymphwege.

Praktisch wichtig ist noch die Frage, ob man eine operierte Metastase einer solchen Struma diagnostizieren kann.

Drüsenbläschen, und namentlich kolloidhaltige, sichern wohl die Diagnose sofort. Wenn diese aber, was meist der Fall sein wird, fehlen, dann ist immerhin noch auf eine Eigentümlichkeit hinzuweisen, welche auf die Thyreoidea als Ausgangspunkt hindeutet, die geringe Menge von Protoplasma oder die dichte Lagerung der Kerne.

Hirsig, Niklaus, 55j. Abteilung von Prof. Nischans. † 20. 8. 1905. Ab. 3. Sekt. 21. 8., morg. 8,30.

In der stark vergrößerten linken Thyreoidea finden sich drei größere Knoten; der mittlere rund, $3\frac{1}{2}$ cm Durchmesser, der obere, ebenfalls rund, 3 cm Durchmesser, der untere oval, 2 und 3 cm Durchmesser, quer gestellt, alle prominent, ziemlich weich, grauweißlich oder graurötlich, mit viel trübem Saft. Die Knoten sind umgeben von einem etwas blasserem, festen, lobulär gebauten Gewebe, das bis 1 cm Breite erreichen kann.

In der rechten Hälfte findet sich ein gleicher Knoten von 2 cm und im Isthmus ein solcher von $1\frac{1}{2}$ cm.

Zahlreiche Halsdrüsen sind bis zu 2, 3 cm Durchmesser vergrößert, bestehen aus dem gleichen Gewebe.

Ferner finden sich Knoten im

1. Sternum, das von der 2.—6. Rippe von weichen, vorquellenden Tumormassen eingenommen ist; im Os pariet. d. innerhalb der Diplee mit einem Durchmesser von $1\frac{1}{2}$ cm, an 6. und 7. linker Rippe, der vorderen Axillarlinie entsprechend, am Os ilei d. an der Crista auf der Innenfläche von Eigröße,

2. in l. und r. Lunge,

3. in der Pleura cost. sin. zahllose kleine Knötchen, die zu größeren flächenhaften Tumoren von 5—15 mm Dicke zusammenfließen,

4. beidseitigen Bronchialdrüsen,

5. l. Nebenniere, je ein Knoten in Rinde und Mark,

6. l. Niere mehrere Knoten, $1-1\frac{1}{2}$ cm Durchmesser,

7. Magen, an der hinteren Wand in Submuc. ein Knoten, $2\frac{1}{2}-3$ cm in der Fläche, $\frac{1}{2}-1$ cm dick,

8. Retroperitonäaldrüsen,

9. Dura rechts; auf der Innenfläche zwei Knoten von $\frac{1}{2}-1$ cm Durchmesser.

Die Tumoren bieten das Bild eines Krebses dar, etwa eines Carcin. simplex der Mamma. Da nun verschiedene epitheliale Organe befallen sind, so handelt es sich in erster Linie darum, festzustellen, von welchem Organ die Erkrankung ausgegangen ist. Entspricht doch die Thyreoidea mit ihren 5 Knoten durchaus nicht dem Bild eines primär an Krebs erkrankten Organs. Aber trotzdem haben wir in ihr den oder auch die primären Herde zu suchen. Das ergibt sich aus der starken Beteiligung der Halsdrüsen und wird ferner noch sichergestellt durch die gelegentliche Bildung von kolloidhaltigen Drüsenbläschen in den Knoten der anderen

Organe. Am schönsten tritt der krebssige Bau in den Metastasen, besonders in einigen Knötchen des Fettgewebes in der Umgebung der Halsdrüsen hervor. Ich schildere daher zuerst die Metastasen.

Die Zellnester (Fig. 18, Taf. IV) bestehen aus Elementen, die nur eine mäßige Größe haben, im Verhältnis zu denen der Mammakrebse sogar klein sind. Die Kerne, oval oder rund, messen 10, 12, selbst bis 16 μ im Durchmesser; nur wenige sind kleiner, ihr Durchmesser kann auf 6 μ heruntergehen. Die Mehrzahl hat also die Größe der größeren Kerne der wuchernden Strumen. Was nun besonders an diese erinnert, ist die geringe Menge des Protoplasmas, die Kerne liegen wohl hier und da um den einfachen und selbst doppelten eigenen Durchmesser voneinander entfernt, aber meist doch nur um beliebige Bruchteile desselben. Die Zellen selbst sind also klein. Besonders ist dies an den Rändern der Zellmassen der Fall, wo längliche, schmale, dunkle Kerne oft in kurzen Reihen dicht hintereinander liegen. Grenzlinien der Zellen sind nicht zu erkennen.

Die Nester und Stränge, welche von diesen Zellen gebildet werden, wechseln in ihrer Form und Größe sehr; besonders gilt dies von der Breite der Stränge; sie sind bald sehr schmal und können in paralleler Richtung nebeneinander verlaufen, meist sind sie kürzer und in den verschiedensten Richtungen angeordnet; oder sie sind netzartig verbunden mit kleinen und großen Maschen, die bis $\frac{1}{4}$ mm Durchmesser erreichen können. Gerade diese netzartig verbundenen Stränge haben eine sehr verschiedene Breite; hier und da haben sie 2–4 Kerne im Quermesser, an anderen Stellen das Fünf- bis Zehnfache; besonders an den Knotenpunkten finden sich größere Felder, bis $\frac{1}{4}$ mm Durchmesser und mehr, in denen die Zellen ohne weitere Gliederung dicht zusammenliegen. Und diese großen und kleinen, schmalen und breiten Stränge und Nester liegen ohne bestimmte topographische Anordnung wirr durcheinander, ein Bild, das so unregelmäßig wie möglich ist. An verschiedenen Stellen finden sich kleine, rundlich ovale Drüsenlumina von regelmäßig geordneten, kubischen Zellen begrenzt, meist leer, seltener einen kleinen Kolloidklumpen enthaltend. Wenn dieselben auch in den Metastasen nur vereinzelt sind, so sind sie doch ein unbestreitbarer Beweis dafür, daß der primäre Tumor in der Thyreoidea zu suchen ist.

Dementsprechend ist natürlich auch das Stroma sehr verschieden entwickelt; bald bildet es Streifen von der gleichen Breite wie die Zellstränge, bald ist es schmal, oder seine Streifen fließen zu größeren Feldern zusammen, in denen nur ganz vereinzelte Zellnester liegen. Es ist kernarm, undeutlich faserig, stellenweise fast homogen und enthält keine elastischen Fasern. Selbst die Knoten der Lunge sind völlig frei von solchen.

Gefäßlumina sind nur spärlich zu sehen und nirgends die langen, spaltförmigen Lumina der wuchernden Struma; man sieht nur Schrägschnitte durch Gefäße vom Habitus der Kapillaren.

Das ist das übereinstimmende Verhalten aller Metastasen, in Lymphdrüsen, Lungen, Magen, Nieren, Nebennieren, Dura und Knochen. Von dem Knoten in der Submucosa des Magens ist noch erwähnenswert, daß die Zellnester von der Tiefe durch die Muscularis mucosae nach oben in die tiefsten Schichten der Schleimhaut vorgedrungen sind, aber ohne mit den Magendrüsen sich in Verbindung zu setzen.

Was nun die Struma selbst betrifft, so finden sich an der Oberfläche der Knoten mehr oder weniger komprimierte Drüsenläppchen, die am stärksten komprimierten dicht an den Knoten in Form von schmalen, kernreichen Streifen, in denen hier und da eine Kolloidkugel mit dicht anhaftendem, sehr plattem, kaum sichtbarem Epithel das Schilddrüsengewebe andeutet.

Von Krebsknoten finden sich fünf vor, alle rund, schön abgekapselt, von $1\frac{1}{2}$ — $3\frac{1}{2}$ cm Durchmesser, alle scharf voneinander getrennt. Entsprechend dem makroskopisch gleichen Aussehen ihrer Schnittfläche, welche ein grauweißes oder graurötliches, an trübem Saft reiches Gewebe zeigt, haben alle die gleiche Zusammensetzung. Der charakteristische Bau des Krebses ist in ihnen auf einzelne recht unregelmäßig gestaltete kleine und große Flecke von 1, 2 bis 10 mm Durchmesser beschränkt, zwischen denen breite Bindegewebsstreifen sich finden. Diese krebsigen Flecke sind nicht scharf nach Art eines Drüsenläppchens begrenzt, sondern von ihrer Peripherie gehen noch viele Zellnester und -stränge in das angrenzende Bindegewebe hinein.

Die meisten Zellnester sind klein, rundlich, länglich, doch finden sich auch solche von 200—300 μ Breite, meist langgestreckt mit kurzen seitlichen Ästen, die nur 4—6 Kerne im Querschnitt haben. Viele von ihnen enthalten rundliche Drüsenlumina, vereinzelt oder die umfangreicheren Nester in solcher Zahl, daß sie ein gitterförmiges Aussehen gewinnen. In manchen der Lumina findet sich sogar schon eine Kolloidkugel. Es bereitet sich also auch hier schon eine Bildung von Drüsenbläschen vor. Es finden sich aber solche auch mitten in den krebsigen Feldern, die als normal oder als Drüsenbläschen einer Kolloidstruma angesehen werden müssen. Denn ihr Epithel gleicht nicht dem Geschwulstepithel, sondern hat helle, runde Kerne in gleichmäßigen Entfernungen, während die Kerne der Krebszellstränge sehr dunkel sind und wegen der geringen Menge des Protoplasmas sehr dicht stehen, überhaupt auch etwas unregelmäßige, runde, längliche und polyedrische Formen haben, und ferner mit 10—14 μ Durchmesser auch größer sind. Ein Zusammenhang zwischen Krebszellsträngen und den Bläschen existiert nicht. Vielmehr scheinen die Krebszellen in normale Drüsenläppchen oder in die einer Kolloidstruma eingedrungen zu sein und zwischen deren Drüsenbläschen sich weiter auszubreiten.

An manchen Stellen finden sich dagegen Bilder, welche auch auf die erste Entstehung der Krebszellen aus den Epithelien der Drüsenbläschen gedeutet werden können. Es handelt sich um Drüsenbläschen, die eine

stark lichtbrechende, intensiv gefärbte Kolloidkugel enthalten und mit einer mehrfachen Lage von Zellen ausgekleidet sind. Das Stroma ist an diesen Stellen reichlich, die Bläschen, von etwa 100 μ Durchmesser, sind rund und oval, liegen oft um den eigenen Durchmesser und mehr voneinander entfernt, so daß man gerade an dickeren Schnitten sofort mit Sicherheit sehen kann, daß die Bläschen vollständig gegeneinander abgeschlossen sind. Die mehrfachen Zellreihen, welche sie auskleiden, sind nunmehr völlig mit den Krebszellen identisch, liegen auch etwas ordnungslos durcheinander; diejenigen Zellen, welche das Lumen begrenzen, treten bald in dasselbe vor, bald zurück. Die Zahl der Zelllagen wechselt; selbst in einem und demselben Bläschen findet sich auf der einen Seite nur eine und gegenüber drei oder vier. So nahe die Versuchung liegt, dies auf Wucherung der Epithelien zu deuten, so wird man doch gelegentlich zweifelhaft, wenn man plötzlich an einem solchen Bläschen auf dem Kolloidklumpen noch eine dünne Lage sehr stark abgeplatteter Zellen in der Kantenansicht sieht, scharf durch eine Spalte von den der Wand aufliegenden Zellen getrennt. Man kann in dieser nur das eigentliche Epithel des Drüsenbläschens sehen und muß die anderen Zellen als eingedrunken betrachten. Indessen eine ausführlichere Erörterung würde den Rahmen dieser Arbeit weit überschreiten, in der ich mir zunächst nur das Ziel gesetzt habe, die verschiedenen Formen der epithelialen, malignen Struma dem Leser in ihren Grundzügen vorzuführen.

In dem Falle Rolin ist die Struma regelmäßiger gebaut und zeigt hier starke Annäherung an die wuchernde Struma. Sein „karzinomatöser“ Bau ist also nicht so ausgesprochen wie bei Hirsig.

Rolin. 22. 5. 1899 eingesandt (Prof. Kocher).

Ein großer Knoten von 8, 5 und 6 cm, unregelmäßig, kleinlappig, auf der Schnittfläche ein graurötliches, mäßig transparentes Gewebe. Die zugleich exstirpierten Drüsen (die größte hat 4, 3 und 2 cm Durchmesser) bestehen aus dem gleichen Gewebe.

An der Oberfläche des Knotens ist eine stellenweise 1 cm dicke Schicht von komprimierten Schilddrüsenläppchen mit zum Teil kolloidhaltigen Bläschen.

Der Strumaknoten hat lobulären Bau, die Lobuli von $\frac{1}{2}$ —2 cm Durchmesser sind rundlich, länglich; in den fibrösen, kernarmen Septen von $\frac{1}{2}$ —3 mm Breite sind noch viele Zellnester und -stränge, durch welche das Gewebe der Lobuli miteinander in Verbindung steht.

Die Stellen mit krebsähnlichem Bau haben breite, fibröse Septen, so daß die Architektur schon bei schwacher Vergrößerung sehr deutlich ist. Die Zellnester unterscheiden sich von denen der wuchernden Struma durch die Unregelmäßigkeit ihrer Form und Größe, sie sind rundlich, oval oder leicht eckig, doch mit abgerundeten Ecken, länglich, selten spindelförmig, wie die Zellnester im Zentrum des Scirrhus mammae, häufiger dagegen langgestreckt, bandförmig und verästelt, doch auch in netzförmiger Verbindung, oder mehrere Stränge laufen einander parallel,

biegen an den Enden ineinander um, usw. Die größeren der Zellnester erreichen 200—300 μ Durchmesser; die Mehrzahl aber ist kleiner. Die Stränge haben bis 10 und 15 Kerne im Querschnitt. Auffallend ist die geringe Größe der Kerne, die Mehrzahl mißt gegen 6 μ , manche bis 8 μ . Sie sind rund oder leicht oval. Was ferner diese epithelialen Elemente denen der wuchernden Struma sehr ähneln läßt, ist neben der Kleinheit des Kernes die geringe Menge des hellen Protoplasmas; die Kerne liegen also sehr dicht, und die Zellen selbst sind klein, haben also keine große Ähnlichkeit mit Krebszellen. Aber ihre Anordnung ist völlig karzinomatös.

An anderen Stellen aber ist, ohne daß die Form der Zellnester geändert ist, der Charakter der Architektur der wuchernden Struma geändert dadurch, daß die Stromabalken schmal sind und wesentlich nur aus Blutgefäßen bestehen. Während in den breiten fibrösen Balken der krebsigen Stellen nur mäßig reichliche Durchschnitte durch Blutkapillaren, meist Schrägschnitte oder kurze Längsschnitte, sich finden, sind hier die Gefäßlumina von den langen Spalten repräsentiert, die wir von der wuchernden Struma her kennen; unter ihrem Endothel liegt nur eine dünne fibrilläre Adventitia. Sie umgeben die Zellnester auf einem großen Teil, ja auf ihrer ganzen Peripherie. Und wieder an anderen Stellen ist der Bau ganz gleich dem der wuchernden Struma: lange Zellstränge, die sich 1—1½ mm weit verfolgen lassen, in radiärer Richtung zur Oberfläche des Knotens verlaufen und von ziemlich gleicher Breite, und in ihnen hier und da die Kerne in einem Kreise von etwa 20 μ Durchmesser angeordnet, das Innere des Kreises von hellem Protoplasma ausgefüllt, so daß der Anschein von Drüsenbläschen entsteht. Und auch wirkliche Drüsenbläschen kommen vor, deren kubisches Epithel von den benachbarten Zellen durch eine schmale Spalte getrennt ist, Bläschen, die schon Kolloid enthalten in Form eines schmalen Streifens oder eines dicken Halbmondes, der die Hälfte des Lumens einnehmen kann. Oder die bei schwacher Vergrößerung ungegliedert erscheinenden Zellmassen zerfallen bei starker in kleine, rundliche und längliche Nester, zwischen denen schmale Blutgefäße verlaufen oder wenigstens durch längliche Kerne angedeutet sind. Ich sagte schon, daß mit Geschwulstmasse thrombosierte Blutgefäße in keinem der beiden Fälle gefunden wurden, dagegen sind hier bei Rolin die Krebszellnester unter das Endothel von weiten Gefäßen vorgedrungen und haben es in das Lumen vorgetrieben, die bindegewebige Wand erleidet dabei unter dem Zellnest keine Impression, sondern verläuft in der gleichen Richtung wie nebenan. An den Endpolen des polypös vorragenden Zellhaufens biegt das Endothel von der bindegewebigen Wand ab und geht als kontinuierliche Decke auf den Zellhaufen über und mit ihm auch noch eine ganz dünne Schicht des Bindegewebes. Solche Zellhaufen mit der eigentümlichen Decke von sehr dünnem Bindegewebe und Endothel sieht man denn auch häufig frei mitten im Lumen, manchmal sogar mehrere, krebsige Thromben vortäuschend; die starke Vergrößerung aber beseitigt diese Täuschung.

Von mehreren Forschern sind auch Zylinderzellkrebse gesehen worden, so von W. Müller, Kaufmann, M. B. Schmidt und Ehrhardt. Ich selbst habe keine malignen Tumoren gesehen, die diesen Namen verdient hätten. Zwei Tumoren (Trachsel, 16. Juni 1905, und Siegenthales, 4. Mai 1892), beide aus der chirurgischen Klinik, könnten etwa hierher gestellt werden, doch war bei keinem derselben Malignität vermutet oder histologisch nachweisbar.

Ich gehe für diesmal, um meine Arbeit nicht zu sehr anschwellen zu lassen, über diese Abteilung der malignen Strumen weg. Übrigens kommen auch in wuchernden Strumen Stellen vor, in der die Zylinderzellen vorwiegen, so bei Gfeller, bei dem aber die Malignität nicht ausgesprochen ist.

Erklärung der Abbildungen.

Fig. 18, Taf. IV. Hirsig, Leitz I, 3. Knoten aus dem Fettgewebe in der Umgebung der Thyreoidea. Deutlich krebsiger Bau.

Fig. 19, Taf. IV. Desgl. Aus der Struma. Stelle von krebsigem Charakter. Rechts schon einige Lumina von Drüsenbläschen.

Fig. 20, Taf. V. Desgl. Stelle mit karzinomatösem Charakter. Zahlreiche Drüsenbläschen mit eosinrotem Kolloid.

III. Metastasierende Kolloidstruma.

Seit dem berühmten Falle von Cohnheim stand bei den theoretischen Betrachtungen über die Tumoren die metastasierende Kolloidstruma in dem Vordergrund. Ich kann zu den bisher veröffentlichten Fällen noch zwei hinzufügen, welche eine Bestätigung des bisher Bekannten geben. Beide Fälle sind ohne vorhergehende Operation zur Sektion gekommen. Über operierte Kolloidstrumen mit einer ebenfalls operierten Metastase an Knochen oder in Lymphdrüsen stehen mir Beobachtungen nicht zur Verfügung.

In beiden Fällen wurde die Thyreoidea auf das genaueste untersucht, zum Teil auf Schnittserien, der größte Teil aber auf Stufenschnitten, deren gegenseitige Entfernung nur $\frac{1}{10}$ bis $\frac{2}{10}$ mm betrug. Das Resultat war dasselbe, was bisher erhalten worden war. Überall in dem nicht strumösen Gewebe gewöhnliches Thyreoidealgewebe und in den Strumaknoten

nur die gewöhnlichen Bilder der Kolloidstruma und absolut nichts, was den Verdacht der Bösartigkeit hätte erregen können. Überall nur kolloidhaltige Bläschen, meist rund, doch auch buchtig und langgestreckt, und nur an den kleinsten Zellgruppen ließ sich ein Lumen nicht erkennen; nur einige Metastasen des zweiten Falles enthielten Partien mit soliden Zellsträngen. Selbst Blut- und Lymphgefäße waren normal und enthielten keine Geschwulstthromben. Und doch mußte das Geschwulstgewebe irgendwo in Blut- oder Lymphgefäße eingedrungen sein; aber weder in den Strumaknoten noch außerhalb derselben war irgend etwas davon zu ersehen. Die Kapsel der Knoten erschien völlig intakt. Der Einbruch in Blut- oder Lymphgefäße muß also an ganz beschränkten Stellen erfolgt sein, wohl in den Knoten selbst, in denen eine Gruppe von Drüsenbläschen, die in einem Blutgefäße liegt, eher übersehen werden kann.

Makroskopisch ist ein gewisser Gegensatz gegenüber der wuchernden Struma vorhanden. Bei dieser ist fast immer nur ein großer Knoten vorhanden, bei der malignen Kolloidstruma dagegen in meinen beiden Fällen wie auch in den veröffentlichten mehrere Knoten von verschiedenem Volumen, gerade wie bei der gutartigen Form. Meine beiden krebsigen Strumen stehen in der Mitte zwischen beiden; im Fall Hirsig, der histologisch dem gewöhnlichen Krebs am nächsten steht, mehrere runde, gut abgekapselte Knoten, bei Rolin dagegen, welcher der wuchernden Struma sich stark nähert, nur ein großer Knoten.

Die Metastasierung scheint auf der Lymphbahn zu erfolgen. Die starke Beteiligung der Bronchial-, Mediastinal- und Retroperitonäaldrüsen bei Mathys ist sehr auffallend, ebenso auch der Knoten im Plexus chor. von Michel wegen der Seltenheit der Lokalisation.

Mathys, Johann, 38j. † 16. 7. 1899 (Chirurg. Klinik), Sekt. 18. 7., morg. 10.

In der Thyreoidea rechts eine kleine Zyste mit blutig gefärbter Flüssigkeit; die linke Thyreoidea etwas vergrößert, in derselben einige Knoten von 2—3 cm Durchmesser, die eine graurötliche, glatte, transparente Schnittfläche haben. — Metastasen von dem gleichen Aussehen in Bronchial-, Mediastinal- und Retroperitonäaldrüsen, Lungen und Nieren,

sowie in der Wirbelsäule (das unterste Dorsalsegment des Rückenmarkes und das Lumbalmark komprimierend, ferner in Sternum und Rippen, in letzteren sehr blutreich, hämorrhagisch).

Thyreoidea. Die Knoten in der linken Hälfte bestehen aus ziemlich großen Läppchen (4—8 mm Durchmesser) von runden, polyedrischen Formen, die durch ungewöhnlich breite, aus festem, kernarmem Bindegewebe bestehenden Septen getrennt sind. Die Bläschen in den Läppchen haben recht wechselnde Formen und Größe. Die kleineren Bläschen in den Läppchen sind meist rundlich (durchschnittlich 50 μ Durchmesser), haben ein kubisches Epithel, dessen Kerne auf dem Durchschnitt rund, hell, sehr dicht gestellt sind, von der Fläche gesehen dagegen mehr länglich erscheinen, von etwas wechselnder Breite. Dunkle, zackige Kerne finden sich nur selten. Die größeren Bläschen haben meist eine wechselnde Form, sind oval länglich, mit seichten Einbuchtungen der Seitenflächen, 150—250 μ breit; viele, namentlich im Zentrum der Knoten, sind geradezu schlauchförmig, bis 1 mm lang, mit zahlreichen halbrunden Vorbuchtungen oder kurzen seitlichen Ästen versehen; doch sind weitere Veränderungen, die auf Abschnürung von Bläschen hindeuten, nicht zu sehen. Das Epithel ist das gleiche wie in den kleinen Bläschen. Die kleinsten Bläschen sind meist leer, in den größeren findet sich blasses Kolloid, in wenigen das Lumen fast ganz ausfüllend, in der Mehrzahl nur in Form eines meist schmalen, zentral gelegenen, zackigen Streifens, der nur ein Viertel oder ein Drittel des Lumens einnimmt. Solide Zellhaufen sind nicht vorhanden.

Die dichte Lagerung der Kerne, die unregelmäßigen Formen der zusammengepreßten Bläschen deuten auf lebhafte Vergrößerung in der letzten Zeit hin.

Die Stromabalken sind sehr schmal, bestehen fast nur aus schmalen, spaltförmigen Kapillaren, die in der Mitte der Knoten zwischen den hier zusammengepreßten Bläschen kaum sichtbar sind; nur selten findet sich auch etwas lockeres Bindegewebe.

Obgleich neun Schnittreihen von je 250—400 Schnitten untersucht wurden, fanden sich weder Blut- noch Lymphgefäße, in welche die Struma eingedrungen wäre. Die Bronchial-, Mediastinal- und Retroperitonäaldrüsen haben alle den gleichen Bau. Sie enthalten keinen Rest von Lymphdrüsengewebe. Breite (bis $\frac{3}{4}$ mm), bindegewebige Septen teilen rundlich eckige Felder von 2—6 mm Durchmesser ab. Also auch hier ist der lobuläre Bau sehr ausgesprochen. Diese Lobuli sind eingenommen von sehr dicht stehenden, rundlichen, länglichen, verästelten, schlauchförmigen, drüsigen Bildungen (einzelne bis $\frac{1}{3}$ mm Durchmesser) mit kubischem, selbst hier und da leicht zylindrischem Epithel und einem schmalen zentralen Kolloidstreifen. In den breiten Septen sind hier und da noch größere kolloidhaltige Bläschen oder kleine Gruppen von kleinen runden oder länglichen schmalen Bläschen, welch letztere als Doppelreihen von Epithelien mit einem zentralen hellen Spalt erscheinen.

Innerhalb der Lappchen selbst verhalten sich Gefäße und Stroma wie in den Thyreoidealknoten.

Lungen. Zwei kleine Knoten von 3 und 8 mm Durchmesser geben das gleiche Bild. Nur fehlt der Aufbau aus mehreren Lobuli. Eine nur dünne Kapsel umgibt jeden Knoten, der innerlich einheitlich gebaut ist. Drüsenbläschen, etwa den Durchschnitten gewundener Harnkanälchen gleichend, die größten kaum so groß wie Glomeruli, meist länglich, schlauchförmig, hier und da verästelt, mit kubischem oder leicht zylindrischem Epithel, die basalen Kerne rund, seltener schmal, zackig und dunkel; in einem Drittel oder Viertel der breiteren Schläuche Kolloid, zentral gelegen, nur einen kleineren Teil des Lumens ausfüllend. Die Stromabalken sehr schmal, scheinen fast nur aus spaltförmigen Kapillaren zu bestehen. Elastische Fasern fehlen, von der Kapsel abgesehen, in der sie nach innen zu immer sparsamer werden. Auch die zahlreichen kleinen Knoten der Pleura pulmon. geben das gleiche Bild.

Nieren. Hier finden sich beiderseits zahlreiche, 2—3 mm messende Knötchen, die alle aus kleinen Bläschen bestehen, ungefähr von der Größe der Durchschnitte der Labyrinthkanälchen, von runder Form, mit kubischem oder zylindrischem Epithel. Die zylindrischen Zellen ziemlich groß, 2 bis 3 mal höher als breit, liegen selbst in 2, 3 Reihen an einer beschränkten Stelle der Wand übereinander. Hier und da findet sich noch ein kollabierter Glomerulus. Das Kolloid und Stroma verhält sich wie in den Lungen. Die Epithelien der Harnkanälchen sind viel reicher an Protoplasma, die Kerne liegen also in den Knoten viel dichter, so daß dieselben sofort durch dunkelblaue Farbe auffallen. Die benachbarten Harnkanälchen sind nur mäßig, etwa auf zwei Drittel des Durchmessers, komprimiert. Eine Kapsel fehlt. Die Stromabalken im Tumor und in der Umgebung gehen direkt ineinander über, sind in beiden gleich schmal, nur sind im Tumor viel mehr längliche, schmale, dunkle Kerne zu sehen, die wohl den nicht gut sichtbaren komprimierten Kapillaren angehören.

Michel, Elisabeth, 67 Jahre. † 17. November 1899, morgens 2 Uhr (Mediz. Klinik), seziert 18. November, morgens 8½ Uhr.

An der Thyreoidea sind beide Seitenlappen gleichmäßig vergrößert, messen 6—7 cm in der Länge, 3—4 in der Breite und Dicke und zeigen auf der gewöhnlichen Längsschnittfläche in reichlichem kleinlobulärem Schilddrüsengewebe mehrere „Kolloidknoten“, hier und da mit geringen Verkalkungen. Sie bieten also ein Bild dar, wie es in Kropfgegenden sehr häufig an ganz unschuldig erscheinenden Kröpfen beobachtet wird. Dagegen sehen die Metastasen schon ganz anders aus. Die vorderen Mediastinaldrüsen sind bis zu einem Durchmesser von 2 und 3 cm vergrößert, derb, grauweiß oder graurötlich, nur wenig transparent, mit reichlichem trübem Saft. Ebenso sehen aus: die zahlreichen Knoten in den Lungen, die den gleichen Durchmesser erreichen (ein besonders großer Knoten im rechten Unterlappen, Strumagewebe gemischt mit chronischer Pneumonie), die beiderseitigen stark vergrößerten Bronchialdrüsen

und ein Knoten am Glomus des rechten Plexus choroideus von 1 cm Durchmesser.

Der Unterschied im makroskopischen Aussehen der frischen Knoten war bei der Sektion so auffallend, daß man sich fragen mußte, ob der primäre Herd in der Thyreoidea zu suchen wäre. Indessen läßt die Entwicklung von wirklichem, dem normalen vollständig gleichendem Thyreoidealgewebe in manchen der sekundären Knoten keinen Zweifel zu.

In dem nicht strumösen Gewebe der Thyreoidea sind natürlich hier und da die Läppchen durch die Knoten komprimiert, doch nicht in hohem Grade; neben zahlreichen kleinen Bläschen finden sich auch vereinzelte von $\frac{1}{2}$ —1 mm Durchmesser, die in den Knoten fast völlig fehlen. Die großen und kleinen Bläschen enthalten meistens eine stark glänzende Kolloidkugel, zum Teil mit ein oder zwei großen Vakuolen, andere dagegen nur wenig helles, blasses Kolloid von zackigen Formen, welches nur einen kleineren zentralen Teil des Lumens einnimmt. Die Epithelien sind kubisch, mit runden Kernen von 6—8 μ Durchmesser, oder auch abgeplattet, mit ebenfalls abgeplatteten Kernen, die von der Fläche gesehen 9—12 μ messen.

Die „Kolloidknoten“ sind, wie sich erst später beim Zerlegen des Organs in einzelne Blöcke zeigt, recht zahlreich; in Schnitten von 2 und $2\frac{1}{2}$ cm Seitenlänge finden sich deren 5, 6 und 7 mit einem Durchmesser von 4—7 mm, und zwischen diesen liegt noch fast die gleiche Zahl kleinerer von nur 2 mm Durchmesser und selbst noch kleiner, die aber durch ihre kugelige Gestalt und ihre Zusammensetzung zeigen, daß es sich schon um kleine Strumaknoten handelt. Die Zusammensetzung aller Knoten zeigt nichts, was nicht auch in gewöhnlichen gutartigen Strumen sich fände. Doch wechselt dieselbe sehr, so daß ich doch ganz kurz einige Typen hervorheben muß. Was an ihnen besonders auffällt, namentlich im Gegensatz zu dem makroskopischen Aussehen — das Sektionsprotokoll bezeichnet die größeren als Kolloidknoten —, sowie auch zu den nicht vergrößerten, meist etwas komprimierten Drüsenläppchen, ist die Kolloidarmut der meisten und gerade der größeren.

Die Knoten stellen einheitliche Bildungen dar; jeder scheint nur aus einem einzigen Drüsenläppchen hervorgegangen zu sein. Die Größe der Bläschen ist gering. Die meisten haben 50 und 60 μ Durchmesser, andere nur 30 μ und weniger; sie sind rund oder etwas länglich, nicht leicht schlauchförmig, aber vollständig gegeneinander abgeschlossen, wie man namentlich bei reichlichem hellem Stroma und etwas größerer Dicke des Schnittes leicht feststellen kann. Die kleinsten Bläschen sind leer, ihr Epithel ist kubisch, man kann in den kleineren das Lumen nicht immer erkennen; sie erscheinen vielmehr zum Teil als solide Zellhaufen; die größeren haben kubisches und abgeplattetes Epithel und in ihrem Lumen eine dunkle Kolloidkugel, welcher oft das Epithel, das sich vom Stroma losgelöst hat, in unregelmäßigen Fetzen anhaftet. Auch im größten ovalen Knoten von 2 und 3 cm Durchmesser finden sich nur kleine Bläschen

von 40 μ Durchmesser im Mittel, die eine deutliche, auch nach außen scharf abgegrenzte Membrana propria haben.

Sehr selten sind größere Bläschen von 100 μ und mehr, welche von Kolloid ausgefüllt sind.

Die Epithelkerne zeigen in Flächen- und Kantenansichten das gleiche Bild, sie sind in geringen Abständen gelegen, in den Zellen selbst immer in gleicher Höhe. Sie haben die gleiche Größe wie in den nicht vergrößerten Lappchen.

Die Stromabalken zeigen je nach den einzelnen Knoten sehr verschiedene Breite. In einem sind sie so schmal, daß man bei schwacher Vergrößerung nur eine größere Zellmasse zu sehen glaubt, mit zahlreichen runden, hellen Lumina von 40—80 μ Durchmesser. Meist sind sie, wenn auch schmal, doch leicht zu sehen; nach der Mitte der Knoten werden sie breiter und sind selbst mit blassem, homogenem Kolloid infiltriert. Ein Knoten ist dadurch ausgezeichnet, daß er fast nur kleine Bläschen von 16—30 μ Durchmesser enthält, in weiten Abständen, die das Einfache bis Dreifache ihres eigenen Durchmessers betragen, und zwischen ihnen reichliches, sehr lockeres Stroma mit zahlreichen, weiten Blutkapillaren mit rundem Querschnitt. Hier und da kommen auch kleine kavernöse Stellen vor mit rundlichen und länglichen weiten Gefäßlumina von 100 bis 500 μ Durchmesser.

Die kleinen Knoten von 2 mm Durchmesser bieten das Bild der gewöhnlichen Struma colloidosa dar: sehr dicht gestellte, größere Bläschen, mit Kolloid ausgefüllt und mit abgeplattetem Epithel.

Ein höchst auffallendes Resultat war das Fehlen jeder Bilder, die als thrombosierte Gefäße angesehen werden konnten. Auch nicht die geringste Andeutung davon war vorhanden, obgleich auch diese Thyreoidea auf Stufenschnitten von 0,1—0,2 mm Entfernung ganz aufgearbeitet wurde. Ebenso war nirgends mehrschichtiges Epithel, ein zapfenförmiges Eindringen desselben in das Stroma zu sehen.

In den Lymphdrüsen finden sich vorwiegend kleine, solide Haufen, bis zu 20 μ Durchmesser herab, und schmale Stränge von polyedrischen, locker liegenden Zellen mit meist rundem, hellem Kern (9 μ Durchmesser) oder auch mit kleinerem, dunklem, zackigem, wie geschrumpftem Kern. Nur selten sind wirkliche leere Bläschen mit kubischem und selbst zylindrischem Epithel und sehr selten in ihnen eine kleine Kolloidkugel. Die Stromabalken sind meist sehr zart, bestehen zum Teil nur aus Kapillaren mit spaltförmigem Lumen; nur selten ist eine schmale, lockere, fibrilläre Adventitia deutlich. Nur in einer Drüse ist das Stroma stärker entwickelt, bildet Netze mit großen und kleinen, verschieden gestalteten Maschen, die von soliden Zellnestern eingenommen werden, oder man sieht nur Quer- und Schrägschnitte von starken Stromabalken, die in die epithelialen soliden Zellmassen eingelagert sind; letztere sind also netzförmig angeordnet. Diese Bilder sind also durchaus „karzinomatös“. Die zahlreichen Knoten der Lunge sind in ihrer Entwicklung weiter vor-

gerückt, sie enthalten neben soliden Zellhaufen und -Strängen doch auch hohle Bildungen. Bläschen von 20—80 μ und selbst 100 μ Durchmesser, mit kubischem oder leicht zylindrischem, seltener abgeplattetem Epithel und mit blassem oder dunklerem Kolloid, also fast durchaus den normalen Thyreoidabläschen gleich. Diese hohlen Bläschen wiegen nur in wenigen Knoten vor, und zwar nur in deren Peripherie. Das Stroma ist nur schwach entwickelt und fehlte hier und da zwischen schon ausgebildeten Drüsenbläschen, es besteht wesentlich aus den langen, spaltförmigen Gefäßen; elastische Fasern sind sparsam. Sie finden sich in etwas größerer Zahl in der Kapsel, in kleinen Gruppen verteilt und dem Verlauf der Kapsel folgend. Von hier dringen an wenigen Stellen schmale Bündel von Fasern in den Knoten ein, und in letzterem tauchen stellenweise sparsame Abschnitte von elastischen Fasern auf, meist in großen Bogenlinien, wie in den normalen interalveolären Septen, oder auch vereinzelt mit wellenförmigem Verlauf. Vereinzelt finden sich sehr weite Gefäße.

Der Knoten im Plexus choroideus hat die gleiche Zusammensetzung wie die Lungenknoten, doch wiegen die kleinen, leeren Bläschen vor, die größeren enthalten Kolloid, welches sie vollständig ausfüllt. Elastische Fasern fehlen.

VI. Parastrumen. Tumoren der Epithelkörper.

Unter dem Namen Glykogenhaltige Strumen beschrieb Dr. Th. Kocher vor acht Jahren Tumoren mit eigentümlichen großen, hellen Zellen mit einem Durchmesser von 20—30 μ und mehr, die durch die scharfen, roten Grenzlinien und das helle Innere, das Fehlen von granuliertem, eosinrotem Protoplasma sich auszeichnen. Sie enthalten wechselnde Mengen von Glykogen, das nur selten in Form von dicht gedrängten Tropfen den Zelleib ganz ausfüllt, meist unregelmäßig verteilt oder auch um den Kern angehäuft ist. Die Zellen liegen in Alveolen von 30 bis 50, ja bis 500 μ Durchmesser. An manchen Stellen sind die Zellen kleiner, stark granuliert und eosinrot, ohne deutliche Zellgrenzen; hier scheinen die Alveolen mehr von einer zusammenhängenden Protoplasamasse mit Kernen ausgefüllt zu sein. Die glykogenhaltigen Partien sind unregelmäßig in den großen Strumaknoten zerstreut, mit Übergängen nach anderen Formen hin: dem fötalen Adenom von Wölfler und der wuchernden Struma. Kocher¹⁾ bespricht die Be-

¹⁾ In der Arbeit von Gutknecht findet sich noch keine wuchernde Struma beschrieben, wie bei Kocher irrtümlicherweise steht. Der Ausdruck aber war im hiesigen Pathologischen Institut schon lange üblich.

ziehungen zu den Epithelkörperchen, die wir aus den Arbeiten von Sandstroem und Kohn, sowie aus damals noch nicht abgeschlossenen Untersuchungen von Kürsteiner im hiesigen Pathologischen Institut kannten. Jetzt haben sich unsere Kenntnisse über die Epithelkörper bedeutend vermehrt, und wir können die Tumoren mit Bestimmtheit auf die Epithelkörper zurückführen.

Zu den von Kocher beschriebenen fünf Fällen kann ich noch vier weitere hinzufügen. Zwei davon (Guggisberg und Maag) stimmen untereinander wie mit denjenigen von Kocher überein, so daß für diese eine zusammenfassende Schilderung genügen wird. Die glykogenhaltigen Strumen bilden, wie die wuchernden, größere Knoten mit undeutlich lappigem Bau, an der Oberfläche daher mit flachen Prominenzen; die breiten Septen zwischen den Lappen werden nach der Tiefe hin rasch unterbrochen und sind im Innern nur in kurzen Bruchstücken zu sehen. Die Läppchen zerfallen durch ein Netz schmaler Septen in vollständig voneinander abgegrenzte polyedrische Felder von 300—500 μ Durchmesser oder auch in schmalere, radiär gestellte Stränge, ganz wie die peripherischen Partien der wuchernden Struma; nach innen aber werden auch diese Septen unterbrochen und im Zentrum hat man nun eine große zusammenhängende Zellmasse, die von abgeplatteten Stromabalken in weiten Entfernungen durchzogen werden. Auch darin zeigt sich eine große Ähnlichkeit mit der wuchernden Struma, daß diese Septa besonders bei Guggisberg aus spaltförmigen Gefäßen bestehen, die nur von einzelnen schmalen Bindegewebsbündeln begleitet werden, oder man sieht nur rote Fasern, die hier und da auf kürzere oder längere Strecken auseinander weichen, aber ohne daß jedesmal in der Spalte Endothel zu erkennen ist.

Das gleichmäßig rote Protoplasma findet sich vorzugsweise in kleineren Feldern, die Kerne von 8—10 μ Durchmesser liegen um Bruchteile ihres Durchmessers voneinander entfernt. Da, wo sie am dichtesten liegen, ist auch das Protoplasma dichter gebaut und keine Spur von Zellgrenzen sichtbar. Nach den hellen Stellen hin rücken die Kerne auseinander, und zwischen ihnen treten deutliche rote Grenzlinien auf. Das

Protoplasma ist in diesen Übergangsstadien häufig sehr ungleichmäßig verteilt, haftet bald der Zellmembran, bald dem Kern an, oder ist an beliebigen Stellen in den Zellen angehäuft, oder findet sich in einer kleinen Gruppe von polygonalen Zellen nur gerade in den Winkeln, mit denen sie zusammenstoßen. Bei schwacher Vergrößerung erscheinen solche Partien, wie mit zahlreichen, roten, oft verästelten Flecken, regellos übersät.

Die größeren Felder (Fig. 21, Taf. IV) zeichnen sich schon unter der Lupe durch ihre hellere Farbe aus, die blaue Farbe der in weiten Distanzen gelegenen Kerne tritt zurück. Bei schwacher Vergrößerung sieht man sofort die roten Grenzlinien der großen Zellen, deren Inneres vollständig hell, wie leer erscheint. Ihre Dimensionen wechseln etwas; die größeren können 40 μ Durchmesser und mehr erreichen. Die Grenzen verlaufen geradlinig oder gebogen und stoßen in rechten oder stumpfen, seltener in spitzen Winkeln zusammen. Ihre Form ist also eine polyedrische; die äußersten Zellen, die dem Stromabalken aufsitzen, sind nicht selten zylindrisch, sehr hoch und schmal, so daß ihre basalen Kerne sehr dicht in einer Reihe nebeneinander liegen und mit einem blauen Streifen die Felder nach außen abschließen. Die Kerne haben die gleiche Größe wie in den kleinen Feldern, sind sogar manchmal etwas kleiner. Hier und da finden sich besonders chromatinreiche größere Kerne oder drei ebenfalls chromatinreiche Kerne von gewöhnlicher Größe dicht nebeneinander, so daß sie einen einzigen größeren Kern vortäuschen; in ihrer Mitte ist ein unförmlicher Chromatinklumpen, der vielleicht durch Anhäufung von Chromatin um den Nucleolus entstanden ist, und ferner findet sich Chromatin in ungleich großen Haufen an der Innenfläche der Membran.

Diese beiden Formen von Feldern, die kleineren blauen und die größeren hellen, sind in den Knoten recht ungleichmäßig verteilt. Nur ganz im allgemeinen kann man sagen, daß die ersteren mehr peripherisch, letztere mehr zentral gelegen sind, aber das erleidet vielfach Ausnahmen, und oft ist ein Feld in seiner Peripherie hell, im zentralen Teil dagegen blau. Das Glykogen (Fig. 23, Taf. V) findet sich vorzugsweise in den Partien mit den hellen Zellen, doch auch hier und da in

den kleinen protoplasmahaltigen, hier nur in Form von kleinen Pünktchen, die ziemlich gleichmäßig zerstreut sind. In den hellen Zellen ist es reichlicher, aber auch nicht in Form von großen Kugeln, Halbmonden usw., sondern von kleineren Gebilden, die zum Teil Kugelform haben und nur selten Kerngröße erreichen; doch wechseln die Formen außerordentlich und lassen deutlich erkennen, daß es sich nicht um eine flüssige Substanz handelt, sondern um eine von etwas festerer Konsistenz. Namentlich wiegen Stäbchenformen, vor und selbst zusammengesetzte Bildungen finden sich z. B. der Art, daß ein kürzeres Stäbchen im rechten Winkel auf ein längeres aufgesetzt ist. Die Breite ist oft an einem und demselben Stäbchen verschieden. Sie sind an den Enden abgerundet, gelegentlich etwas verdickt zu einer kleinen Kugel angeschwollen. Man kann diese Formen am besten mit den Konkretionen in erweiterten Gallenkapillaren vergleichen; nur sind sie im ganzen kleiner, namentlich schmaler. Viele zeigen seitliche Vorbuchtungen und scheinen aus zusammenfließenden Kugeln entstanden zu sein. Manche Kugeln liegen auch frei zwischen Epithelien und Stromabalken, ferner, wenn auch selten, in letzteren. Auch in dem Epithel der Drüsenbläschen und selbst solcher, welche Kolloid enthalten, finden sich kleine Glykogentropfen; ebenso in besonders zu besprechenden hohen zylindrischen Zellen, welche schlauchförmige Lumina begrenzen und die Kerne am zentralen freien Pole haben.

Was die Entscheidung, ob Tumoren der Thyreoidea oder der Epithelkörper vorliegen, sehr erschwert, ist der Umstand, daß viele Stellen durch reichliche Bildung von Drüsenbläschen oder Kolloid der gewöhnlichen oder auch der wuchernden Struma sehr ähnlich werden. Schon Kocher hebt dies hervor. In meinen beiden Fällen ist dies stärker ausgesprochen, besonders bei Maag in dessen kleinzelligen Feldern, die dadurch ein völlig gitterförmiges Aussehen erhalten haben. Sie finden sich hier in zwei Formen: kleine, runde Lumina mit dem drei- bis vierfachen Durchmesser der Kerne, leer oder mit homogener oder feinkörniger Masse gefüllt, die angrenzenden Zellen ohne besondere Anordnung, oder größere runde und ovale Lumina bis 100 μ Durchmesser und darüber, von einem Lager wohl geordneter

kubischer, selten abgeplatteter Zellen begrenzt, leer oder mit einem schmalen Saum Kolloid auf dem Epithel oder auch ganz mit vakuolärem Kolloid angefüllt. Ferner findet sich auch Kolloid in ganz unregelmäßig geformten, verästelten Lücken zwischen den Zellen mit sehr stark deformen, zackigen Kernen, als wenn es durch Schmelzung des Epithels entstanden wäre. Bei Guggisberg finden sich neben den mehr oder weniger kolloidhaltigen Bläschen noch zahlreiche kleine Kolloidkugeln, mitten zwischen den Zellen vielfach ohne besondere Anordnung der anstoßenden Zellen. Übrigens haben auch manche kleine Lumina Mucin. Die großen hellen Zellen mit den scharfen roten Grenzlinien, die uns von den mit den Kocherschen gleichzeitigen Untersuchungen Kürsteiners her bekannt waren, erweckten sofort den Verdacht, daß sie auf die Epithelkörperchen zurückzuführen wären. Für diese Idee läßt sich jetzt noch das Glykogen anführen, das seitdem durch Petersen und Getzowa in normalen Epithelkörpern, und zwar sowohl in den großen hellen Zellen, wie auch in den kleineren mit eosinrotem Protoplasma, wenn auch hier nur in geringer Menge nachgewiesen worden ist. Weniger bedeutungsvoll sind nach dieser Richtung hin die schmalen hohen zylindrischen Zellen, welche den Stromabalken aufsitzen, die man mit den ähnlichen, palissadenähnlich angeordneten Zellen der Epithelkörper (Kohn) zusammenstellen kann, oder die besonders großen chromatinreichen Kerne (Schreiber).

Es kommt nun noch eine weitere Eigentümlichkeit hinzu, die besonders in dem Fall Guggisberg auffallend entwickelt ist, die Anwesenheit von Drüsenkanälen, in deren großen, hellen, zylindrischen Zellen die Kerne in ausgesprochener Weise am freien Pole gelegen sind (Abb. 22, Tafel VI). Ich halte dieses Moment für ebenso schwerwiegend, wie die großen, hellen glykogenhaltigen Zellen. Mitten in den größeren Feldern mit den großen hellen Zellen finden sich hier und da solid erscheinende Bänder von je zwei Reihen hoher, zylindrischer, heller Zellen mit Kernen an dem zentralen Ende, und manchmal ist auch ein schmales Lumen angedeutet. An einigen Stellen kommen aber deutliche Kanäle vor mit den gleichen Zellen, die auch einige Kugeln Glykogen enthalten,

und mit leerem Lumen. Die zentrale Lagerung am freien Pol und gar manchmal dicht an der Zellmembran ist eine sehr in die Augen fallende, aber doch nicht durchgreifende Erscheinung, denn es liegen mitten zwischen solchen Zellen auch vereinzelte Zellen mit Kernen in der Mitte oder auch an ihrer Basis. Ja, sogar an der einen das Lumen begrenzenden Zellreihe liegt der Kern am freien Pol, in der gegenüberliegenden an der Basis. Diese Kanäle liegen zerstreut in den Partien der hellen Zellen oder in kleinen, rundlichen Feldern zusammen, die an den Randpartien des Tumors sich finden und durch ein breites, fibröses Septum von ihm getrennt sein können.

Um die Bedeutung dieser Bilder verständlich zu machen, muß ich die Beobachtungen von Kürsteiner heranziehen, welcher zuerst an einer größeren Zahl von menschlichen Embryonen und Neugeborenen die Epithelkörper samt weiterer Umgebung auf Schnittreihen verfolgt hat. Er fand besonders bei Embryonen von ungefähr 20 cm Länge neben dem unteren Epithelkörperchen Drüsenbläschen und Kanäle bis zur oberen Thymusspitze hin; sie haben die Dimensionen ungefähr der gewundenen Harnkanälchen und ein hohes, ganz helles Epithel mit schön eosinroten Grenzlinien und einem Kern, der an dem freien Pol der Zelle oft ganz dicht an deren Membran sich findet. Die Kanäle verlaufen gewunden und erweitern sich stellenweise zu Hohlräumen von 500 μ Weite, mit niedrigem, selbst abgeplattetem Epithel, sind verästelt und hier und da nach dem Typus einer azinösen Drüse angeordnet. Sie gehen vom kaudalen Ende des unteren Epithelkörperchens ab, meist nach unten, seltener nach oben. Die gleichen Kanäle mit dem gleichen Epithel finden sich sogar noch in der Thymus selbst in den Septen zwischen deren Lappen. Beim Neugeborenen sind sie nur selten vorhanden. Es sind dies also vorübergehende Bildungen, die noch in der fötalen Periode meist verschwinden. Aber auch in den Zellsträngen des Epithelkörperchens selbst findet sich hier und da diese eigentümliche Lagerung der Kerne.

Die Kanäle unserer Strumen sind meiner Ansicht nach auf diese fötalen Bildungen zurückzuführen, welche persistieren

und in früherer, vielleicht noch embryonaler oder späterer Zeit mit den Epithelkörpern zur Bildung von Geschwülsten führen. Es käme für die letzteren also das untere Epithelkörperchen in erster Linie in Betracht.

Die gleiche Lagerung der Kerne am freien Pol von Zylinderzellen von Drüsenbläschen findet sich auch im Fall Buri von der wuchernden Struma. Man wird daher auch hier an eine Mitbeteiligung eines Epithelkörperchens denken können.

Schließlich noch einige Worte über das Vorkommen von Papillen bei Guggisberg. Sie nehmen mehrere nebeneinander gelegene Felder von $\frac{1}{2}$ mm und mehr Durchmesser ein, in denen aber auch wieder einzelne Stellen mit den hellen Zellen eingeschaltet sind, ja, manchmal finden sich auf der einen Seite einer längeren Papille die großen, hellen Zellen, auf der andern das gleich zu schildernde besondere Epithel. Es sind darnach also auch diese Papillen auf die Epithelkörper zurückzuführen. Auch gehen diese Felder hier und da in die hellen Felder direkt über. Charakteristisch ist für sie das Epithel; dadurch unterscheiden sie sich sowohl von den papillösen Bildungen, die dann und wann in Kolloidstrumen vorkommen und schönes Zylinderepithel führen, wie auch von den eigentlichen Papillomen, die ich im folgenden als besondere Geschwulstform beschrieben habe.

Die Papillen haben nicht immer einen runden Querschnitt, sondern sind öfters abgeplattet, mehr blattförmig. Sie strahlen manchmal zu drei bis fünf von einem kurzen Grundstock aus. Ihr Stroma ist schmal, fibrös und führt schmale, spaltförmige Gefäße. Ihr Epithel ist ausgezeichnet durch sein dichtes, granuliertes, stark eosinrotes Protoplasma und durch die dichte Lagerung der Kerne, so daß in dem sonst hellen Gewebe diese Partien durch ihre stark blaue Farbe auffallen. Seine Dicke wechselt; sie kann bis auf 25 μ hinaufgehen, ist aber meist erheblich geringer. Zellgrenzen sind nicht sichtbar. Die runden Kerne liegen in der basalen Hälfte des Epithels oder nehmen auch seine ganze Dicke in Anspruch; hier und da bilden sie mehrere Lagen übereinander, die unteren meist kleiner wie die oberen. Überhaupt ist ihre Anordnung eine recht unregelmäßige, sowohl was ihre Lage in den verschiedenen Höhen des Epithels anlangt, wie auch ihre gegenseitigen Entfernungen.

Ich habe noch einen weiteren Punkt zu erwähnen, der diese papillösen Teile den von Zipkin beschriebenen Formen der Strumen anreicht. Neben den länglichen Querschnitten durch die Papillen mit ihren zentralen, spaltförmigen Gefäßen finden sich in einzelnen Feldern zahlreiche kleinere, runde Zellgruppen mit einem zentralen roten Fleck von rundlicher Form, 10–20 μ im Durchmesser und mehr, die dem Querschnitt einer Papillennachse entsprechen können, aber man sieht keine Gefäße ein ihnen. Die Zellen liegen in der Regel dem Fleck dicht an, sind

zum Teil klein, bestehen fast nur aus runden Kernen mit etwas Protoplasma oder sind größer und schön zylindrisch. Die große Zahl dieser Gebilde, ihre runde Form läßt sie als abgeschlossen erscheinen, sie hängen weder untereinander noch mit dem Stroma zusammen. Darnach müßte man den zentralen, homogenen, roten Fleck als Produkt der anliegenden Zellen ansehen. Zipkin hat ähnliche Bilder nur in größerem Maßstabe gesehen und konnte mit Sicherheit diese von Epithelzellen umschlossenen homogenen Kugeln als Umwandlung des Protoplasmas der sie bekleidenden zylindrischen Zellen nachweisen. Die homogenen Massen bieten die gleichen Färbungen dar wie das Stroma und treten auch später mit demselben in Verbindung. Mir scheint hier dieselbe Erscheinung vorzuliegen, doch gelang es mir nicht, gleich deutliche Bilder zu erhalten wie Zipkin.

Die Resultate der bisherigen Untersuchungen können wir im folgenden zusammenfassen.

Die glykogenhaltigen Strumen enthalten wie die Epithelkörperchen in den Maschen eines Netzes von schmalen Stromabalken teils kleinere epitheliale Zellen mit eosinrotem Protoplasma und feinen Glykogentröpfchen, teils große, wasserhelle, polyedrische Zellen, ohne merkliche Menge von Protoplasma, mit reichlichem Glykogen. Manche enthalten ferner Drüsenkanäle mit hohem zylindrischem, ebenfalls wasserhellem und glykogenhaltigem Epithel, dessen Kerne an dem freien Pol der Zellen gelegen sind, gerade wie drüsige Bildungen, die in der fötalen Zeit am unteren Epithelkörperchen sich finden. Diese Momente scheinen mir für die Entstehung unserer Strumen die maßgebendsten zu sein. Weniger wichtig ist die palissadenförmige Anordnung der dem Stroma aufsitzenden Zellen, da sie doch nur eine Folge der zylindrischen Gestalt der Zellen ist, und auch in der Thyreoidea Zylinderzellen vorkommen. Vielleicht sind die großen chromatinreichen Kerne und die kleinen Gruppen von Kernen, welche einen solchen vortäuschen, von größerer Bedeutung. Kohn fand sie ebenfalls in den Epithelkörperchen.

Die topographische Lage wird natürlich bei der Frage, ob ein Tumor von einem Epithelkörperchen ausgeht, auch zu berücksichtigen sein. Indes kann dieselbe mit Sicherheit wohl nur bei kleineren Tumoren bestimmt werden. Man wird übrigens dieselbe auch nicht ohne weiteres als entscheidend ansehen dürfen. Durch die Untersuchungen von Getzowa ist fest-

gestellt, daß in sonst normalen Schilddrüsen Gruppen von Zellinseln vorkommen, die als verirrte Teile von Epithelkörperchen anzusehen sind. Es wird daher die Entwicklung aus Epithelkörperchen auch bei solchen Tumoren zu erörtern sein, welche mitten in der Schilddrüse liegen; und ferner sind doch auch innere Epithelkörperchen bei dem Menschen beschrieben.

Wir können nach allem dem die glykogenhaltigen Strumen auf die Epithelkörperchen zurückführen, wenn auch eine Beteiligung von Teilen der Schilddrüse bei der manchmal vorkommenden Verbindung beider Organe (Kohn, Kürsteiner) nicht ausgeschlossen ist. Um eine kürzere Bezeichnung zu wählen, möchte ich daher den Namen „Parastruma“ vorschlagen, da Parathyreoidom sich kaum einbürgern wird.

Die von anderer Seite beschriebenen Fälle sind nur spärlich. Zuerst erklärte Benjamins eine kindskopfgroße Struma eines 57jährigen Mannes für einen Tumor der Parathyreoides. Leider ist seine Beschreibung nicht genau; er schreibt zwar demselben den gleichen Bau wie der Parathyreoides zu. Aber es ist schwer, in den gleichmäßig großen Zellen mit „dem sehr wenig tingierten Protoplasma“ die großen hellen Zellen ohne Protoplasma, mit den scharfen roten Grenzlinien zu erkennen. Nach seiner kurzen Schilderung war der Tumor viel einfacher gebaut, als die von Kocher und mir beschriebenen; doch dürfte er auch nicht so ausgedehnt untersucht worden sein. Hulst schildert in einem kleineren Tumor größere und mittelgroße polygonale Zellen mit ziemlich stark eosinrotem Protoplasma und kleinere mit einem wenig entwickelten Protoplasmaleib. Große, auffallend helle Zellen erwähnt er nicht. „Das Ganze stimmt auf ein Haar genau mit der Beschreibung Benjamins sowohl in Betracht der Neubildung, wie des normalen Epithelkörperchens.“ Wie Hulst seine Schilderung als übereinstimmend mit der von Benjamins ansehen kann, ist mir unverständlich.

Erdheim fand bei einem 18jährigen Mann am unteren Pol der rechten Schilddrüsenhälfte einen Knoten von $1\frac{1}{2}$ bis $2\frac{1}{2}$ cm Durchmesser, mit vorwiegend spindelförmigen Zellen, in 2—3 Streifen gestellt, mit undeutlichen Zellgrenzen, und in einigen beschränkten Partien große, helle Zellen, ferner noch Herde mit kleinen Zellen, mit stark rot gefärbtem Protoplasma

und kleinen Kolloidkugeln. In den meisten Zellen sind Fettkörnchen. Da kein anderes Epithelkörperchen vorhanden war, vermutet er eine kompensatorische Hypertrophie. Mac Callum beobachtete bei einem 26jährigen Mann am unteren rechten Pol der Schilddrüse einen Knoten von 2 cm Durchmesser: seine epithelähnlichen Zellen waren feinkörnig oder vollständig hell, hier und da fanden sich Höhlen mit feinkörnigem Gerinnsel.

Schließlich hat noch Verebely bei einem 42jährigen Mann am unteren Pol der rechten Schilddrüsenhälfte, wie Erdheim und Mac Callum, einen Knoten von ähnlicher Größe gefunden neben noch drei Epithelkörpern an normalen Stellen; in dem Knoten finden sich Balken und Stränge von schlecht abgegrenzten polyedrischen Zellen, ferner die großen, hellen und vakuolären Zellen und die oxyphilen Zellen, dabei hyaline Kugeln, Fettkörnchen in den kleineren Zellen und Glykogen in den großen, hellen Zellen, dieselben fast vollständig ausfüllend.

Über endemisches Vorkommen von Parastrumen können wir noch kein bestimmtes Urteil fällen. Die große Zahl von Fällen aus dem hiesigen Pathologischen Institut (die von Kocher, die meinen und der von Verebely) legt den Gedanken an ein ähnliches ätiologisches Verhalten wie bei Struma nahe.

Als malign können mit Sicherheit nur der erste Fall von Kocher mit Metastasen in Hals- und Bronchialdrüsen sowie Lungen, ferner die beiden letzten Fälle, der erste mit Einwuchern der Geschwulst in Gefäße, der andere mit einer Metastase in der Skapula angesehen werden. In dem letzteren war die Metastase frei von Glykogen, dagegen durch massenhafte Mucinproduktion bei sonst gleicher Beschaffenheit der großen hellen Zellen ausgezeichnet. Besonderes Interesse erregt namentlich jetzt angesichts der bekannten Beobachtung von Ehrlich, nach welcher Mäusekarzinome bei Transplantationen in Riesenzellensarkome sich umwandeln können, der erste Kochersche Fall, weil hier im primären Tumor an einer ganz kleinen Stelle sarkomatöses Gewebe eingesprengt war, ausgezeichnet durch sehr große Riesenzellen mit Riesenkernen. In den Metastasen war dies Gewebe viel stärker entwickelt und bildete hier und da die Hälfte der Knoten und mehr. Es

bestand aus mittelgroßen, runden oder spindeligen Zellen und dazwischengelegenen zahlreichen, unregelmäßig geformten Riesenzellen mit einem Durchmesser von 35—40 μ und mit 2—4 auffallend exzentrisch gelegenen Riesenkernen von 20 μ Durchmesser im Mittel, manchmal auch nur mit einem Riesenkern mit einer Masse von Chromatinkörnern, die sehr unregelmäßig verteilt sind. In vielen sind auch recht große eosinrote Kernkörperchen bis zu 12 μ Durchmesser. Das Protoplasma ist stark körnig, stark mit Eosin gefärbt, ohne Glykogen.

Guggisberg, Friedr., 58j., den 30. März 1900 eingesandt (Prof. Girard). Der Kropf ist erst seit 10 Jahren gewachsen. Keine Entzündung, keine Schmerzen. Bei der Operation narbige Verwachsungen nach vorn.

Ein vollständig abgekapselter Knoten von 13, 9 und 8 cm. Oberfläche leicht lappig. Auf der Schnittfläche Lappen von $\frac{1}{2}$ —4 cm Durchmesser, meist nicht scharf gegeneinander abgegrenzt; sie sind zum Teil grauweiß oder graurötlich, gut transparent, mit klarem Saft, zum Teil graurot, mit vielen weißlichen kleinen, wenig transparenten Streifen und Flecken und mit trübem Saft.

Maag, Babette, 60j., 17. November 1890 (Chir. Klinik). Struma mal. seit 6 Jahren. Rundlich abgekapselter Tumor, 8, 10 und 2 cm messend. Oberfläche knollig. Schnittfläche: grauweiße, weiche rundliche Knoten von 2—4 cm Durchmesser, durch bindegewebige Septa voneinander getrennt, trüber Saft abzustreifen; Peripherie etwas derber, braungelb. Stellenweise kleine Verkalkungen. Außerhalb der Kapsel noch ein grauweißer länglicher Knoten von 2 cm Länge, 4 und 1 cm Breite und Dicke.

Zwei glykogenhaltige Strumen unterscheiden sich in mancher Beziehung von den bisher beschriebenen Formen. Der erste dieser Fälle (55j. Mann) steht, wie aus der genaueren Beschreibung sich ergibt, in seinem Bau der wuchernden Struma sehr nahe. Der Knoten besteht wesentlich aus Zellmassen, in welchen viele Drüsenbläschen sich finden, aber neben denselben auch noch viel ungegliederte Partien sind. An beschränkter Stelle aber sind die Zellen groß, polyedrisch, hell, mit reichlichem Glykogen, und hier kommen auch die schlauchförmigen Lumina vor, mit den hohen, hellen, zylindrischen Zellen, welche durch die Lagerung des Kernes am freien Pol an die Kürsteinerschen Kanäle erinnert. So wahrscheinlich dadurch die Entstehung dieses Knotens aus dem unteren Epithelkörperchen wird, so ist auf der anderen Seite hervorzuheben, daß einige periphere

Partien ganz der gewöhnlichen Kolloidstruma gleichen. Möglich, daß es sich um einen Misch tumor handelt, an dem Epithelkörperchen und Schilddrüse sich in gleicher Weise beteiligen. Sind ja von Kohn wie von Kürsteiner Verbindungen zwischen beiden Organen gesehen worden, die mit der ersten Entwicklung nichts zu tun haben, sondern erst sekundär entstanden sein müssen. Im Falle Iseli wiegen im primären Tumor die großen hellen Zellen in hohem Maße vor, aber Glykogen enthalten sie nicht viel. Und in der Metastase der Scapula finden sich die gleichen Zellen, aber ohne Glykogen. Was nun ganz besonders auffällt, ist der Reichtum an Mucin, welches in normalen Epithelkörpern bis jetzt nur selten beobachtet ist. Es füllt gerade diese großen Zellen aus und drückt den Kern dicht an die Wand; manche runden mucinhaltigen Vakuolen erreichen im Durchmesser 100 μ und mehr, so daß man nicht mehr entscheiden kann, ob sie intrazellulär liegen.

55jähr. Mann, 19. März 1902 eingesandt (Prof. Tavel).

Sehr rasches Wachstum.

Großhöckeriger Knoten, 10 cm lang und breit, $5\frac{1}{2}$ cm dick, mit der Muskulatur verwachsen. Am oberen Pol ein von Geschwulstmasse ausgefülltes Stück einer Vene, von der Größe des Nagelgliedes eines Index. Ebenso am unteren Pol eine gabelförmig verzweigte Vene von 10–12 mm Durchmesser und 5 cm Länge mit Geschwulstmasse ausgefüllt. Ferner einige mit Geschwulstgewebe durchsetzte Lymphdrüsen, die durch Bindegewebe mit dem Knoten verbunden sind.

Schnittfläche lappig, die Lappen länglich, 1– $1\frac{1}{2}$ cm breit und 2 cm lang, nicht scharf begrenzt; Gewebe grau, transparent mit weißlichen trüben Flecken. Reichlicher, trüber Saft.

Die Lobuli sind nur sehr unvollständig gegeneinander abgegrenzt, in großen Bezirken sieht man nur wenige breite Septa, 1– $1\frac{1}{2}$ cm lang und in weiten gegenseitigen Entfernungen. Die Zellmassen werden mehr durch schmale Septa in kleinere und größere Felder eingeteilt, die in Form und Größe den soliden Feldern der wuchernden Struma an die Seite gestellt werden können. Auch die Zusammensetzung der Felder gestattet die Einreihung in die Gruppe der wuchernden Struma. Das erste Stadium der soliden Felder, sowie auch das letzte Stadium der durch gefäßhaltige Septa getrennten Drüsenbläschen sind nur sehr schwach vertreten. Aber neben noch ungegliederten Zellmassen sind zahlreiche runde Drüsenlumina von im Mittel 200 μ Durchmesser vorhanden, die zum Teil leer sind, zum Teil Kolloid, oder auch in einigen Gruppen reichliche Mucingerinnungen enthalten. Sie verleihen den Schnitten bei Lupenbetrachtung ein fein poröses Aussehen. Ihr Epithel ist selten abgeplattet, meist kubisch oder zylindrisch

(doppelt so hoch wie breit), die Kerne 8—12 μ im Durchmesser. Daneben findet sich aber noch viel ungegliederte Zellmasse vor, sie bildet in den größeren Feldern sehr oft die Hauptmasse. In kleineren Feldern ist manchmal nur ein Drüsenlumen, auf der Hälfte des Umfangs nur von einer Zellige, auf der andern von einer mehrfachen, an der dicksten Stelle 6—8fachen Zellige begrenzt. Sehr oft findet sich in der Mitte eines länglichen Feldes ein schlauchförmiges Lumen mit sehr dicht stehenden dunklen Kernen und verschiedenen Ausstülpungen, die so regelmäßig und dicht stehen können, wie Darmdrüsen, oder in der peripherischen Masse des Epithels sind zahlreiche runde, zum Teil kolloidhaltige Lumina mit größeren helleren Kernen.

Das Protoplasma ist etwas blaß, doch immer deutlich körnig und mit scharfen roten Grenzlinien umgeben. Es ist ein vielleicht wichtiger Unterschied gegenüber der wuchernden Struma, in welcher das Protoplasma stärker körnig und dunkler ist und Grenzlinien nur an einzelnen Stellen sichtbar sind, wo die Kerne weiter voneinander entfernt liegen.

Nur an wenigen, im ganzen beschränkten Stellen, die mitten zwischen den anderen Partien liegen, finden sich die großen, im Inneren vollständig hellen Zellen der andern glykogenhaltigen Strumen; die Kerne liegen um den 2—5fachen eigenen Durchmesser voneinander entfernt. Die Anordnung der Zellen ist die gleiche, wie die bisher beschriebene; auch hier ist die Neubildung von Drüsenbläschen noch nicht abgeschlossen; neben Drüsenbläschen, die zum Teil eosinrotes Kolloid enthalten, finden sich noch viel ungeordnete Zellmassen. Besonders wichtig sind dann hier die hohen zylindrischen Epithelien, welche längliche Lumina auskleiden und die Kerne dicht am freien Pol haben. Hier liegen, da die Zellen schmal sind, die Kerne in einer Reihe dicht nebeneinander. Übrigens liegen auch in den oben erwähnten schlauchförmigen Lumina die Kerne öfters am freien Pol der Zelle.

Was schließlich die Abgrenzung der Felder anlangt, so ist dieselbe hier und da durch wesentlich fibröse Septa bedingt, meist aber durch lange und ziemlich weite, spaltförmige Gefäße, welche dieselben auf der größeren Hälfte des Umfangs, oft auf drei Viertel und mehr umgeben. Auch dadurch wird das Bild dem der wuchernden Struma ähnlich. Hier und da ist in den peripherischen Partien das Bild der gewöhnlichen Struma sehr ähnlich, die runden Lumina liegen sehr dicht, haben ungefähr 100 μ Durchmesser mit mäßigen Schwankungen nach oben und unten; die Minderzahl enthält Kolloid. Doch zeigt eine genaue Betrachtung, daß auch hier benachbarte Bläschenlumina sehr oft nur durch die beiden Epithellager und nicht durch ein fibröses Septum voneinander getrennt werden.

Glykogen findet sich in den großen, hellen Zellen in Form von Kugeln, die zum Teil Kerngröße haben und darüber hinausgehen. Sie sind recht reichlich, oft mehrere in einer Zelle. Auch die zylindrischen hellen Zellen mit dem Kern am freien Pol enthalten Glykogen.

Im Zentrum des Knotens ist ein nur kleiner, ausschließlich fibröser, ausstrahlender Fleck von $\frac{1}{2}$ cm Durchmesser.

Die Malignität wird durch Geschwulstmasse bewiesen, welche in Venen der Kapsel eingegrungen ist und dieselben vollständig ausfüllt.

Iseli Caspar, 48 j., am 9. November 1898 eingesandt (Chirurgische Klinik); besteht seit 40 Jahren. Ob Malignität?

Rundlicher, abgekapselter Tumor, 8, 7 und 5 cm; Schnittfläche graugelb, stark transparent. An der Kapsel noch ein 3, 2 und 1 cm messender verkalkter Knoten.

Am 2. März 1902 wurde die operierte rechtsseitige Scapula eingesandt, an der seit fünf Monaten eine Metastase aufgetreten war. Die Scapula war in sagittaler Richtung halbiert. Der größte Teil der Fossa subscapul. und der Fossa infraspinata ist von einer 1–2 cm dicken Lage von Tumorgewebe bedeckt, das mit Knochen und Muskeln fest verwachsen ist; der Knochen ist stark verdünnt; das Tumorgewebe ist unregelmäßig kleinlappig, zum Teil graurötlich, zum Teil grauweißlich, weich mit trübem Saft, in dem transparenten Gewebe feine weißliche, wenig transparente Streifen und Fleckchen.

In dem primären Tumor wiegen die großen hellen Zellen weitaus vor; nur in beschränkten Partien mit dichter gelegenen Septen (spaltförmige Lumina und dicke Adventitia) liegen die Kerne nur um den halben bis einfachen Durchmesser voneinander entfernt und zwischen ihnen ist noch granuliertes eosinrotes Protoplasma; doch sind auch hier schon die roten Grenzlinien ganz deutlich.

Die große Masse der Zellen entspricht vollständig den großen hellen Zellen der beschriebenen glykogenhaltigen Strumen; sie sind polyedrisch, die den rundlichen Gefäßdurchschnitten aufsitzenden zylindrisch. Hier finden sich nunmehr sehr zahlreiche Drüsenlumina (bis 100 μ Durchmesser) mit blauem körnigem, seltener rotem homogenem Inhalt, und hier und da ist auch das rote Kolloid mit Vakuolen mitten zwischen die Zellen eingelagert. Glykogen findet sich nur in Form von kleinen Kugeln, von denen die größten kaum Kerngröße erreichen, nur in mäßiger Zahl.

Die Metastase enthält kein Glykogen, sondern nur Partien mit Mucin und Kolloid. Doch wiegen die mucinösen Einlagerungen vor. Sie finden sich nicht bloß in runden Drüsenlumina, die ganz unregelmäßig in die Zellmasse eingelagert sind, ohne jede besondere Anordnung der angrenzenden Epithelzellen, sondern auch in den Zellen selbst, und zwar sind die letzteren sehr groß, von dem gleichen Charakter wie die großen glykogenhaltigen Zellen des primären Tumors. Aber statt Glykogen finden sich in ihnen blaßblaue Flecke, meist rund, oft so groß, daß der Kern an die Wand angedrückt wird. Und von diesen finden sich alle Übergänge zu noch größeren hellblauen Vakuolen von 100 μ Durchmesser und mehr, an denen man natürlich nicht mehr erkennen kann, daß sie intrazellulär liegen; sie enthalten neben dem blaßblauen homogenen Inhalt

noch ziemlich grobe blaue Körner (bis $3\ \mu$). Zwischen diesen großen Vakuolen ziehen sich noch schmale rötliche Streifen mit Kernen hin offenbar komprimierte Zellen.

Erklärungen der Abbildungen.

- Fig. 21, Taf. IV. Guggenberg, Leitz I, 7. Typisches Bild der großen hellen Zellen. Hier und da zwischen den Zellen Kolloidklumpen.
- Fig. 22. Taf. VI. Desgleichen. Partie mit meist großen hellen Zellen, Kanäle mit hellen Zylinderzellen, deren Kerne meist am freien Pol liegen.
- Fig. 23. Taf. V. Desgleichen. Zeiss, Comp. Oc. IV. Öl-Immersion 2 mm. Glykogenfärbung nach Best.

V. Großzellige, kleinalveoläre Strumen. (Struma postbranchialis Getzowa.)

Diese Gruppe umfaßt fünf Strumen, die durch die Gleichmäßigkeit, ich möchte fast sagen, Einförmigkeit ihres Baues ausgezeichnet sind. Doch ist dies nur relativ im Gegensatz zu der Mehrzahl der andern Strumen, der gutartigen wie der bösartigen, zu verstehen. Denn wenn auch die oben gebrauchten Adjektiva das Charakteristische von weitaus den meisten in ihnen vorhandenen Bildern wiedergeben, so gibt es doch auch hier und da einige Abweichungen, allerdings nur in sehrmäßigem Grade. Die Größe der Alveolen kann nach oben hin etwas schwanken und geht nur selten über $100\ \mu$ hinaus, die Größe der Zellen ebenfalls in entgegengesetztem Sinne.

Die Zellen haben eine große Menge von dicht granuliertem, oft fast homogenem, stark lichtbrechendem Protoplasma, während der Kern von denen des normalen Schilddrüsenepithels sich nicht merklich entfernt. Dadurch erhalten die Zellen ein Aussehen der Art, daß sie als etwas durchaus Fremdartiges erscheinen, was gar nicht in die Schilddrüse gehört. Man kann sie am besten mit Leberzellen oder fettfreien Zellen der Nebennierenrinde vergleichen. Doch zeigt das Vorkommen von Lumina in diesen Nestern, daß sie genetisch mit Drüsen zusammenhängen, und das Vorkommen von Kolloid, daß sie in irgendeiner Weise aus Schilddrüsengewebe hervorgegangen sind.

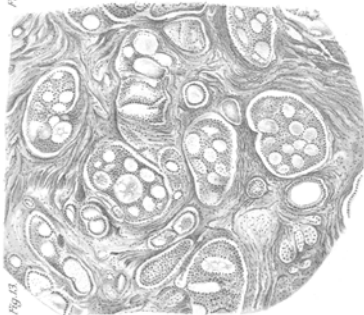


Fig. 53

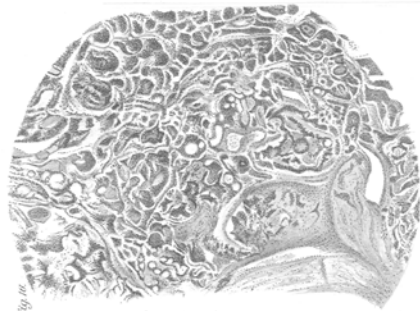


Fig. 56

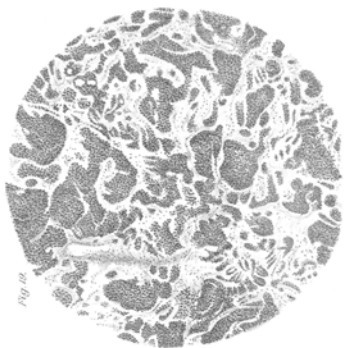


Fig. 58

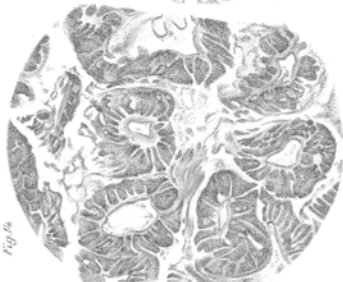


Fig. 59

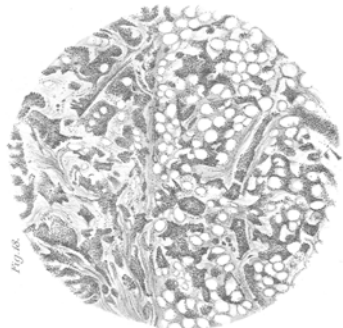


Fig. 60

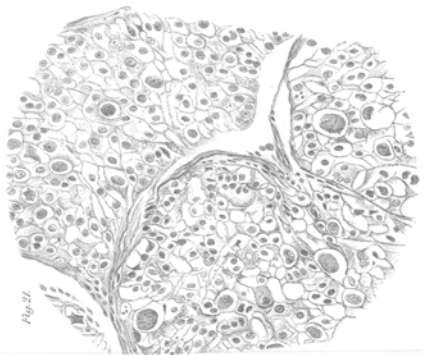

Fig. 61