

Masa paravertebral profunda como primera manifestación de linfoma difuso de células B grandes: reporte de casos y revisión diagnóstica

DOI:10.5281/zenodo.17259431

SANUM 2025, 9(4) 86-92

Cómo citar este artículo

Gómez-Mosquera DA, Gómez-Tejada I, Contreras-Bohórquez C, Dorado-Bastidas LE, Gallego-Monroy M. *Masa paravertebral profunda como primera manifestación de linfoma difuso de células B grandes: reporte de caso y revisión diagnóstica*. SANUM 2025, 9(4) 86-92
DOI: 10.5281/zenodo.17259431

© Los autores. Publicado por SANUM: Revista Científico-Sanitaria bajo una licencia Creative Commons Atribución-NoComercial-SinDerivadas 4.0 Internacional (CC BY-NC-ND 4.0).
<https://creativecommons.org/licenses/by-nc-nd/4.0/deed.es>



AUTORES

Daniel Alejandro Gómez Mosquera M.D. Universidad del Cauca, Popayán, Colombia.

Isabella Gómez Tejada M.D. Universidad Santiago de Cali, Cali, Colombia.

Cristian Camilo Contreras Bohórquez M.D. Universidad Santiago de Cali, Cali, Colombia.


Luis Eduardo Dorado Bastidas M.D. Universidad Santiago de Cali, Cali, Colombia.

Mateo Gallego Monroy M.D. Corporación Universitaria Alexander Von Humboldt, Armenia, Colombia.

Autor de

correspondencia:

Mateo Gallego Monroy

 mateogmonroy@gmail.com

Tipo de artículo:

Caso clínico

Sección:

Medicina Interna y Oncología

F. recepción: 10-09-2025

F. aceptación: 13-10-2025

F. publicación: 31-10-2025

Resumen

El linfoma difuso de células B grandes (LDCBG) es el subtipo más frecuente de linfoma no Hodgkin, representando entre el 25 y el 30% de los casos a nivel mundial. Aunque su presentación habitual es nodal, puede manifestarse en sitios extranodales como el tubo digestivo, el sistema nervioso central, los riñones, la piel y, de manera poco común, en forma de masas paravertebrales profundas. Estas localizaciones inusuales constituyen un reto diagnóstico, pues suelen simular sarcomas, metástasis o infecciones crónicas, lo que puede retrasar el inicio del tratamiento adecuado. El objetivo de este informe es describir dos casos clínicos de LDCBG con compromiso paravertebral profundo, resaltando la importancia del abordaje multidisciplinario precoz. Para la revisión, se realizó una búsqueda narrativa en PubMed y bases indexadas, enfocada en epidemiología, estrategias diagnósticas, hallazgos histopatológicos y esquemas terapéuticos en LDCBG extranodal. Los hallazgos evidencian que, aunque infrecuente, el LDCBG paravertebral se asocia a comportamiento agresivo, síntomas constitucionales, LDH elevada e índices proliferativos altos (Ki-67 >70%). La Resonancia Magnética y la Tomografía por Emisión de Positrones, junto con la inmunohistoquímica, son fundamentales para un diagnóstico certero. En conclusión, estos casos destacan la necesidad de considerar al LDCBG en el diagnóstico diferencial de masas paravertebrales y remarcan la importancia del tratamiento oportuno con inmunoterapia para mejorar el pronóstico.

Palabras clave:

Linfoma difuso de células B grandes;

Linfoma no Hodgkin;

Tejido Linfóide;

Resonancia Magnética;

Quimioterapia Combinada.

Deep paraspinal mass as the first manifestation of diffuse large B-cell lymphoma: case reports and diagnostic review

DOI:10.5281/zenodo.17259431

SANUM 2025, 9(4) 86-92

How to cite this article

Gómez-Mosquera DA, Gómez-Tejada I, Contreras-Bohórquez C, Dorado-Bastidas LE, Gallego-Monroy M. *Deep paraspinal mass as the first manifestation of diffuse large B-cell lymphoma: case reports and diagnostic review.*

SANUM 2025, 9(4) 86-92

DOI: 10.5281/zenodo.17259431

© The authors. Published by SANUM: Revista Científico-Sanitaria under a Creative Commons Attribution-NonCommercial-NoDerivatives 4.0 International License (CC BY-NC-ND 4.0).
<https://creativecommons.org/licenses/by-nc-nd/4.0/>



Abstract

Diffuse large B-cell lymphoma (DLBCL) is the most frequent subtype of non Hodgkin lymphoma, accounting for approximately 25–30% of cases worldwide. Although its typical presentation is nodal, it may also arise in extranodal sites such as the gastrointestinal tract, central nervous system, kidneys, skin, and, less commonly, as deep paraspinal masses. These unusual locations represent a diagnostic challenge, as they may mimic sarcomas, metastases, or chronic infections, potentially delaying appropriate therapy. The objective of this report is to describe two clinical cases of DLBCL with deep paraspinal involvement, emphasizing the importance of early multidisciplinary management. A narrative literature review was conducted in PubMed and indexed databases, focusing on epidemiology, diagnostic strategies, histopathological findings, and therapeutic approaches in extranodal DLBCL. Findings show that, although rare, paraspinal DLBCL is associated with aggressive behavior, constitutional symptoms, elevated LDH, and high proliferative indices (Ki-67 >70%). Magnetic resonance imaging and PET-CT, combined with immunohistochemistry, are essential for an accurate diagnosis. In conclusion, these cases highlight the need to consider DLBCL in the differential diagnosis of paraspinal masses and underscore the importance of timely initiation of immunochemotherapy to improve outcomes.

Key words:

Lymphoma, Large B-Cell,
Diffuse;

Lymphoma, Non-Hodgkin;

Lymphoid Tissue;

Magnetic Resonance Imaging;

Drug Therapy, Combination.

Introducción

El linfoma difuso de células B grandes (LDCBG) es la neoplasia linfoide más frecuente a nivel mundial y representa entre el 25 y el 30% de todos los linfomas no Hodgkin (1,2). Su característica principal es la presentación clínica agresiva, generalmente como masas de rápido crecimiento en localización nodal o extranodal, con síntomas constitucionales asociados en una proporción significativa de pacientes (1,3).

A pesar de su comportamiento biológico agresivo, la disponibilidad de esquemas inmunquimioterápicos como Rituximab, Ciclofosfamida, Hidroxicarbunato, Oncovin y Prednisona (R-CHOP) ha transformado su pronóstico, ofreciendo tasas de remisión completa y curación en una fracción importante de los casos. Sin embargo, la heterogeneidad molecular, los subtipos de origen celular, germinal versus activado y la presencia de alteraciones genéticas como los linfomas de doble o triple hit, confieren variabilidad en la respuesta terapéutica y en los desenlaces a largo plazo (1,4). El compromiso extranodal no es raro y puede involucrar sitios como el tubo digestivo, el sistema nervioso central, la piel, los riñones y, con menor frecuencia, las masas paravertebrales profundas (1,5). Estas últimas plantean un reto diagnóstico, pues deben diferenciarse de tumores sólidos primarios, sarcomas o metástasis.

En este contexto, la integración de la clínica, la imagenología avanzada, se imagen por Resonancia Magnética (IRM) y Tomografía por Emisión de Positrones - Tomografía Computarizada (PET-CT), la histología e inmunohistoquímica es crucial para establecer un diagnóstico certero (2,4,5). La identificación precoz y el inicio oportuno del tratamiento constituyen determinantes esenciales para mejorar el pronóstico y reducir la morbilidad asociada. Este informe de casos ejemplifica la importancia del abordaje multidisciplinario y la necesidad de considerar el LDCBG en el diagnóstico diferencial de masas paravertebrales en adultos mayores (1-5).

Presentación de los casos

CASO 1

Mujer de 63 años, con antecedente de diabetes mellitus tipo 2 en control parcial, consultó por dolor dorsal progresivo de cuatro meses de evolución, asociado a pérdida de peso de 5 kg y fatiga marcada. Negó fiebre o tos. En el examen físico se palpó una

masa paravertebral firme en la región torácica posterior, poco móvil y dolorosa a la compresión. Los estudios iniciales evidenciaron anemia leve (Hb 11,2 g/dL), LDH elevada (720 U/L) y glucemia en rango alto. La resonancia magnética mostró una masa paravertebral de 8 cm con necrosis central. La biopsia con aguja gruesa reveló proliferación de células linfoides grandes CD20+, BCL-6+, MUM-1+, con índice proliferativo Ki-67 >85%. La PET-CT demostró lesiones pulmonares bilaterales y adenopatías mediastínicas.

Con base en estos hallazgos, se estableció el diagnóstico de linfoma difuso de células B grandes (subtipo activado) con compromiso paravertebral torácico y diseminación mediastínico-pulmonar. La paciente inició quimioterapia inmunológica con esquema estándar R-CHOP, ajustado a su condición metabólica. Durante los primeros ciclos presentó náusea y neutropenia grado 2, manejadas con antieméticos y soporte hematológico, logrando una tolerancia aceptable que permitió completar seis ciclos de tratamiento.

La evaluación con PET-CT posterior mostró desaparición de la captación en pulmón y mediastino, junto con resolución de la masa paravertebral. El comité multidisciplinario confirmó respuesta metabólica completa y se estableció seguimiento estrecho. En los primeros 18 meses posteriores al tratamiento no se documentó recaída clínica ni radiológica.

La paciente manifestó mejoría progresiva del dolor, recuperación parcial del peso corporal y mayor tolerancia al esfuerzo físico, permaneciendo independiente en sus actividades. Continuó en control regular de su diabetes y seguimiento oncológico con buena adherencia. Este caso refleja un desenlace favorable gracias al diagnóstico temprano, el abordaje multidisciplinario oportuno y la adecuada respuesta al esquema R-CHOP, subrayando la necesidad de considerar el linfoma en masas paravertebrales profundas.

DIAGNÓSTICO

Linfoma difuso de células B grandes, subtipo activado, con compromiso paravertebral torácico y diseminación mediastínico-pulmonar.

CASO 2

Varón de 74 años, exfumador con antecedente de enfermedad pulmonar obstructiva crónica (EPOC), consultó por dolor lumbar intenso de dos meses de evolución, acompañado de sudoraciones nocturnas y anorexia. Al examen físico se evidenció una masa paravertebral derecha en región lumbar baja, de 7

cm, dura y fija a planos profundos. Los estudios iniciales mostraron anemia moderada (Hb 9,5 g/dL), LDH elevada (650 U/L) e hipoalbuminemia (3,0 g/dL). La resonancia magnética reveló una masa heterogénea con infiltración parcial del psoas. La biopsia con aguja gruesa reportó proliferación de células grandes CD20+, MUM-1+, con índice proliferativo Ki-67 del 75%, confirmando linfoma difuso de células B grandes (LDCBG) subtipo activado. La PET-CT evidenció captación en ganglios retroperitoneales y lesiones pulmonares pequeñas.

Tras el diagnóstico, inició tratamiento con esquema R-CHOP ajustado a edad y función respiratoria. Durante el primer ciclo presentó neutropenia febril, manejada con hospitalización breve, antibióticos de amplio espectro y factor estimulante de colonias. La tolerancia global fue limitada por el EPOC y el estado nutricional deteriorado, con fatiga marcada y nueva pérdida ponderal.

A pesar de estas complicaciones, completó cuatro ciclos de R-CHOP con mejoría parcial del dolor lumbar y reducción tumoral en TAC de control. Sin

embargo, la PET-CT posterior mostró persistencia de enfermedad retroperitoneal y nuevas lesiones pulmonares, lo que indicó respuesta parcial insuficiente.

Ante este escenario, el equipo multidisciplinario consideró intensificar la terapia hacia R-EPOCH, pero se descartó por alto riesgo debido a la edad y la reserva funcional comprometida. Se decidió continuar con rituximab en monoterapia y manejo sintomático.

A los 11 meses del diagnóstico, presentó progresión clínica con exacerbación del dolor lumbar, anemia severa y falla respiratoria asociada a diseminación pulmonar. Finalmente, recibió cuidados paliativos integrales, priorizando control del dolor y calidad de vida, falleciendo en su domicilio acompañado de su familia.

DIAGNÓSTICO

Linfoma difuso de células B grandes, subtipo activado, con compromiso paravertebral lumbar e infiltración retroperitoneal. **Ver Figura No.1.**

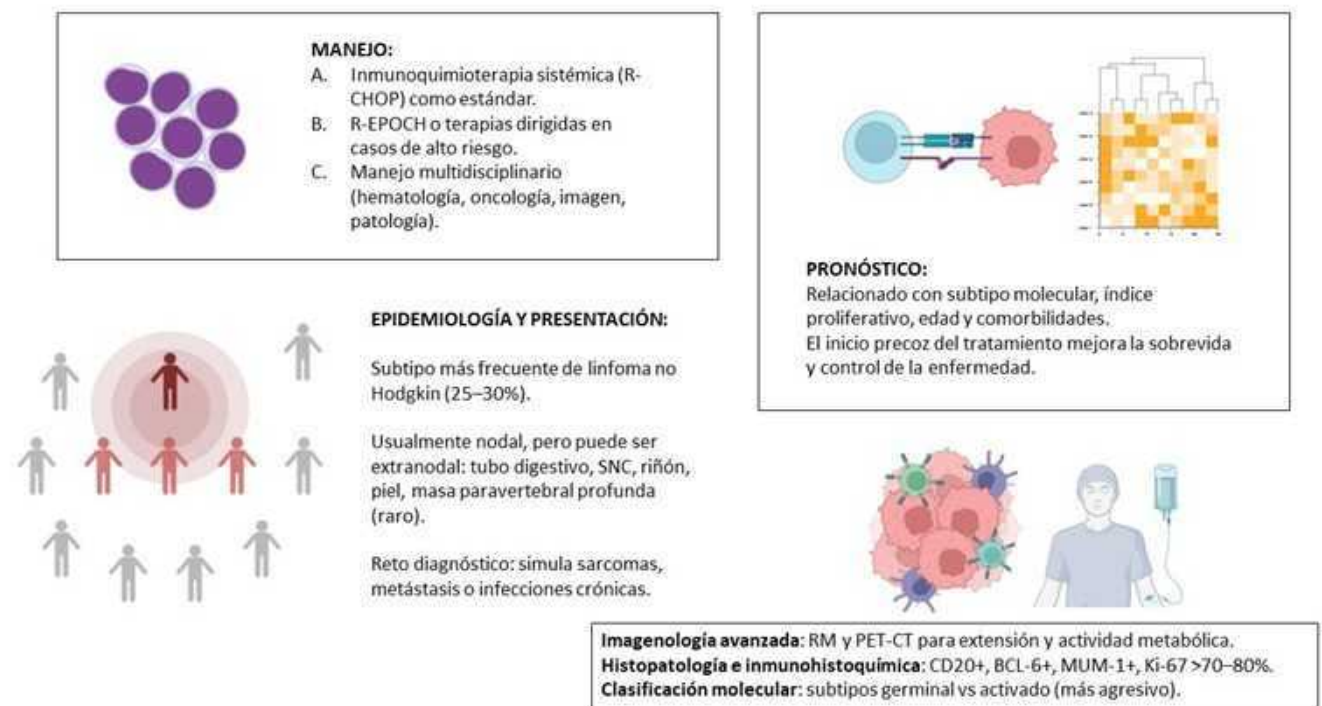


Figura No.1: Linfoma difuso de células B grandes: subtipo más frecuente de linfoma no Hodgkin. Diagnóstico basado en inmunohistoquímica (CD20+, BCL-6+, MUM-1+, Ki-67 elevado) y clasificación molecular. El manejo estándar es R-CHOP, con variaciones según riesgo y pronóstico ligado a subtipo, proliferación y comorbilidades. (Autoría: Elaboración propia de los autores).

DIAGNÓSTICO CONCRETO

Linfoma difuso de células B grandes, subtipo activado, con compromiso paravertebral profundo y diseminación pulmonar y ganglionar.

DIAGNÓSTICO CONCRETO

Linfoma difuso de células B grandes, subtipo activado, con compromiso paravertebral profundo y diseminación pulmonar y ganglionar.

Discusión

Los dos casos presentados destacan la importancia de considerar el LDCBG como diagnóstico diferencial en pacientes con masas paravertebrales profundas, dado que estas localizaciones inusuales suelen plantear inicialmente diagnósticos alternativos como sarcomas, metástasis o infecciones crónicas (1,2,3).

En ambos pacientes, el dolor persistente, la pérdida de peso y los síntomas constitucionales se constituyeron en signos de alarma que, junto con los hallazgos de laboratorio, anemia y elevación de LDH, orientaron hacia una neoplasia hematológica agresiva. La resonancia magnética y la PET-CT resultaron decisivas para caracterizar la extensión de la masa y documentar la diseminación sistémica, resaltando el valor de la imagenología avanzada en el abordaje inicial (2,3,5).

Histológicamente, los dos casos correspondieron al subtipo activado del LDCBG, caracterizado por alta proliferación (Ki-67 elevado) y expresión de MUM-1, hallazgos consistentes con un curso clínico más agresivo y pronóstico menos favorable que el subtipo germinal. Esta correlación entre el inmunofenotipo y la evolución clínica refuerza la necesidad de un diagnóstico preciso mediante inmunohistoquímica, ya que la clasificación molecular tiene implicaciones terapéuticas directas (1,2).

No obstante, las limitaciones en el abordaje incluyen la escasez de estudios prospectivos que analicen específicamente la presentación paravertebral del LDCBG, lo que reduce la capacidad de generar guías estandarizadas para estos escenarios. La mayoría de la evidencia proviene de reportes aislados y series pequeñas, lo que dificulta establecer la verdadera incidencia, el pronóstico diferencial y la mejor estrategia de seguimiento (1,2,5).

Los hallazgos plantean preguntas relevantes: ¿existen factores moleculares específicos que

predisponen a la localización paravertebral? ¿El inicio temprano de estrategias más intensivas como R-EPOCH o terapias dirigidas mejoraría los desenlaces frente a R-CHOP estándar en estas formas agresivas?

En términos prácticos, este reporte subraya que la identificación precoz, el muestreo adecuado y la integración de clínica, imagenología y patología son determinantes para un tratamiento oportuno. En lo teórico, reafirma la heterogeneidad del LDCBG y la necesidad de seguir refinando su estratificación biológica y clínica (1-5).

Discussion

The two cases presented highlight the importance of considering diffuse large B-cell lymphoma (DLBCL) in the differential diagnosis of deep paraspinal masses, since these uncommon localizations often initially raise alternative diagnoses such as sarcomas, metastases, or chronic infections (1–3).

In both patients, persistent pain, weight loss, and constitutional symptoms served as warning signs which, together with laboratory findings such as anemia and elevated LDH, pointed toward an aggressive hematologic malignancy. Magnetic resonance imaging and PET-CT were decisive in characterizing the extension of the mass and documenting systemic dissemination, underscoring the value of advanced imaging in the initial evaluation (2,3,5).

Histologically, both cases corresponded to the activated subtype of DLBCL, characterized by high proliferation (elevated Ki-67) and MUM-1 expression, findings consistent with a more aggressive clinical course and poorer prognosis compared to the germinal subtype. This correlation between immunophenotype and clinical evolution reinforces the necessity of accurate diagnosis through immunohistochemistry, as molecular classification has direct therapeutic implications (1,2).

Nevertheless, the current approach faces limitations due to the scarcity of prospective studies analyzing paraspinal DLBCL specifically, which restricts the development of standardized guidelines for these scenarios. Most available evidence arises from isolated case reports and small series, limiting robust conclusions on incidence, prognostic determinants, and optimal follow-up strategies (1,2,5).

These findings raise pertinent questions: Are there molecular factors that predispose to paraspinal localization? Would early initiation of more intensive regimens such as R-EPOCH or targeted therapies improve outcomes compared with standard R-CHOP in these aggressive forms?

From a practical perspective, this report emphasizes that early recognition, adequate sampling, and integration of clinical, radiological, and pathological findings are critical for timely treatment. Theoretically, it reaffirms the heterogeneity of DLBCL and the ongoing need to refine both biological and clinical stratification (1–5).

Conclusión

El linfoma difuso de células B grandes constituye la variante más frecuente de linfoma no Hodgkin y su presentación como masa paravertebral profunda es poco común, pero clínicamente relevante. Ambos casos descritos muestran que la combinación de síntomas constitucionales, hallazgos de laboratorio (LDH elevada, anemia), imágenes sugestivas y confirmación histopatológica mediante inmunofenotipificación son esenciales para llegar a un diagnóstico certero (1-3).

Los puntos clave de este informe son: la importancia de incluir al LDCBG en el diagnóstico diferencial de masas paravertebrales en adultos mayores; el valor de la imagen avanzada y de la biopsia con inmunohistoquímica para diferenciarlo de otros tumores sólidos; y la relevancia del inicio temprano de quimioterapia inmunológica sistémica para mejorar los desenlaces (1-5).

Las preguntas planteadas en la introducción encuentran respuesta en estos casos: el LDCBG puede presentarse en sitios poco habituales como el paravertebral, y su identificación depende de un abordaje multidisciplinario riguroso. Sin embargo, persisten vacíos en la literatura, especialmente en relación con la incidencia, los factores pronósticos específicos y la mejor estrategia terapéutica en esta localización (1-4).

Futuras investigaciones deberían enfocarse en series multicéntricas que caractericen estas presentaciones raras, incorporando análisis moleculares y de respuesta terapéutica. En la práctica clínica, se recomienda mantener un alto índice de sospecha y garantizar un abordaje integral que combine diagnóstico preciso y tratamiento oportuno, con el fin de optimizar la sobrevida y la calidad de vida de los pacientes afectados (1-5).

Conclusion

Diffuse large B-cell lymphoma represents the most common subtype of non-Hodgkin lymphoma, and its presentation as a deep paraspinal mass is rare but clinically significant. Both cases demonstrate that the combination of constitutional

symptoms, laboratory findings (elevated LDH, anemia), suggestive imaging, and histopathological confirmation through immunophenotyping is essential for establishing a definitive diagnosis (1–3).

The key messages of this report are: the importance of including DLBCL in the differential diagnosis of paraspinal masses in older adults; the diagnostic value of advanced imaging and immunohistochemical biopsy to differentiate it from other solid tumors; and the relevance of early initiation of systemic immunotherapy to improve clinical outcomes (1–5).

The questions posed in the introduction are addressed by these cases: DLBCL can indeed present in unusual sites such as the paraspinal region, and its identification requires a rigorous multidisciplinary approach. Nonetheless, gaps remain in the literature regarding incidence, specific prognostic factors, and the optimal therapeutic strategy in this location (1–4).

Future research should focus on multicenter series characterizing these rare presentations, integrating molecular analyses and treatment responses. Clinically, maintaining a high index of suspicion and ensuring an integrated diagnostic and therapeutic approach are recommended to optimize survival and quality of life for affected patients (1–5).

Perspectiva del paciente

Caso 1: La paciente manifestó alivio al conocer la causa de sus síntomas tras meses de dolor e incertidumbre.

Caso 2: El paciente expresó preocupación inicial al recibir el diagnóstico, pero también gratitud por haber identificado oportunamente la enfermedad.

Consentimiento informado

Se obtuvo el consentimiento informado por escrito de la persona para la publicación de cualquier imagen o dato potencialmente identificable incluido en este artículo. Se obtuvo el consentimiento informado por escrito del participante para la publicación de este informe de caso.

Declaración de transparencia

El autor principal (defensor del manuscrito) asegura que el manuscrito es un artículo honesto, adecuado y transparente; que ha sido enviado a la revista científica SANUM, que no ha excluido aspectos importantes del caso.

Financiación

El autor declara que no recibió apoyo financiero para la investigación y/o publicación de este artículo.

Conflictos de interés

El autor declara que la investigación se llevó a cabo en ausencia de cualquier relación comercial o financiera que pudiera interpretarse como un posible conflicto de intereses.

Uso de la IA generativa

Los autores declaran el no uso de inteligencia artificial generativa (IA) para la redacción, análisis ni elaboración del contenido de este artículo. Todo el trabajo fue realizado exclusivamente por los autores.

Contribución de los autores

D.A.G.M., I.G.T., C.C.C.B., L.E.D.B. y M.G.M. han contribuido de manera equitativa a la concepción del estudio, recolección y análisis de la información, redacción del manuscrito, revisión crítica del contenido y aprobación final de la versión a ser publicada. Todos los autores asumen plena responsabilidad por el contenido y las conclusiones del trabajo.

Notas del editor

Todas las afirmaciones expresadas en este artículo son exclusivamente del autor y no representan necesariamente las de su organización afiliada, ni las de la editorial, los editores ni los revisores. Ningún producto evaluado en este artículo, ni ninguna afirmación realizada por su fabricante, está garantizada ni respaldada por la editorial.

BIBLIOGRAFÍA

1. Padala SA, Kallam A. Diffuse Large B-Cell Lymphoma. [Updated 2023 Apr 24]. In: StatPearls [Internet]. Treasure Island (FL): StatPearls Publishing; 2025 Jan-. Available from: <https://www.ncbi.nlm.nih.gov/books/NBK557796/>
2. Berhan A, Almaw A, Damtie S, Solomon Y. Diffuse large B cell lymphoma (DLBCL): epidemiology, pathophysiology, risk stratification, advancement in diagnostic approaches and prospects: narrative review. *Discov Oncol*. 2025 Feb 15;16(1):184. doi: 10.1007/s12672-025-01958-w. PMID: 39954204; PMCID: PMC11829893.
3. Susanibar-Adaniya S, Barta SK. 2021 Update on Diffuse large B cell lymphoma: A review of current data and potential applications on risk stratification and management. *Am J Hematol*. 2021 May 1;96(5):617-629. doi: 10.1002/ajh.26151. Epub 2021 Mar 19. PMID: 33661537; PMCID: PMC8172085.
4. Wight J, Hamad N, Campbell BA, Ku M, Lee K, Rose H, Armytage T, Latimer M, Lee HP, Lee ST, Dickinson M, Khor R, Verner E. Diffuse large B-cell lymphoma: a consensus practice statement from the Australasian Lymphoma Alliance. *Intern Med J*. 2022 Sep;52(9):1609-1623. doi: 10.1111/imj.15533. Epub 2022 Jul 21. PMID: 34532916.
5. Ernst M, Dührsen U, Hellwig D, Lenz G, Skoetz N, Borchmann P. Diffuse Large B-Cell Lymphoma and Related Entities. *Dtsch Arztebl Int*. 2023 Apr 28;120(17):289-296. doi: 10.3238/arztebl.m2023.0035. PMID: 36942797; PMCID: PMC10391525.