

TAJIRIBAVIY QALQONSIMON BEZ KASALLIKLARIDA ME'DA OSTI BEZI MORFOLOGIYASI

Norbek Q. Niyozov

Katta o'qituvchi, Toshkent tibbiyot akademiyasi,

E-mail: norbekniyozov65@gmail.com, Toshkent, Uzbekistan.

<https://doi.org/10.5281/zenodo.16539077>

Annotatsiya. Tadqiqotimizda biz nazorat va tajribaviy gipotireoz holatidagi onalardan tug'ilgan oq laborator kalamushlarni o'rgandik. Postnatal ontogenezning turli davrlarida me'da osti bezining morfologik tahlillari natijasida, nazorat guruhi bilan taqqoslaganda, rivojlanish kechikishi va tomir devorining individual tarkibiy qismlarining shakllanishida sezilarli o'zgarishlar aniqlangan. Tajriba boshlangandan keyingi birinchi kunlardan boshlab barcha tajriba hayvonlarida arteriya devoridagi o'zgarishlar qayd etildi. Olingan natijalar shuni ko'rsatadiki, gipotireoz holatidagi onalardan tug'ilgan avlodlarda me'da osti bezi hujayralari va ularning qon tomirlarida morfologik o'zgarishlar yuzaga keladi.

Kalit so'zlar: me'da osti bezi, atsinus, merkazolil, bo'lakcha.

PANCREATIC MORPHOLOGY IN THYROID DISEASES IN WHITE MICE

Abstract. In our study, we examined white laboratory rats born to control and experimental mothers with hypothyroidism. Morphological analysis of the pancreas during various stages of postnatal ontogenesis revealed significant delays in the development and formation of individual components of the vascular wall compared to the control group. From the first days of the experiment, changes in the arterial wall were observed in all experimental animals. The results demonstrate that morphological changes in pancreatic cells and their blood vessels occur in offspring born to mothers with hypothyroidism.

Key words: pancreas, acinus, mercazolil, share.

Dolzarbliqi. Gipotireoz - qalqonsimon bez gormonlarining doimiy yetishmovchiligi yoki ularning biologik ta'sirining to'qimalar darajasida pasayishi natijasida yuzaga keladigan klinik sindrom. Jahon sog'liqni saqlash tashkiloti ma'lumotlariga ko'ra, aholi orasida birlamchi gipotireozning tarqalishi 0,2-1% ni tashkil qiladi, yashirin birlamchi gipotireoz esa ayollarning 7-10% va erkaklarning 2-3% ga ta'sir qiladi. Bir yil ichida yashirin gipotireoz holatlarining 5 foizi ochiq gipotireozga o'tadi [1, 4, 8, 11, 17]. Gipotireoz qalqonsimon bezning eng keng tarqalgan kasalliklaridan bo'lib, asta-sekin boshlanishi, birlamchi alomatlari va yengil va o'rtacha og'irlikdagi qoniqarli farovonlik bilan tavsiflanadi. Simptomlar homiladorlik paytida charchoq, depressiya yoki asoratlarni o'z ichiga olishi mumkin. Gipotireozning tarqalishi taxminan 1% ni tashkil qiladi, reproduktiv yoshdagi ayollarda 2% gacha va qariyalarda 10% gacha ko'tariladi.

Qalqonsimon bez gormonlar yetishmovchiligi tanadagi tizimli o'zgarishlarga olib keladi.

Bu gormonlar hujayralardagi energiya almashinuvini tartibga soladi va ularning yetishmasligi kislorod sarfini, energiya sarfini kamaytirishga va energiya qayta ishlashining buzilishiga olib keladi [2, 6, 9, 14, 18]. Gipotireoz energiyaga bog'liq bo'lgan hujayra fermentlarining sintezini buzadi, normal hujayra funksiyasini buzadi.

Murakkab holatlarda miksedema - shilliq pardalarning shishishi to'qimalarning gidrofilligi va suvni ushlab turishini oshiradigan glikozaminoglikanlarning ortiqcha to'planishi tufayli rivojlanadi [3, 7, 10, 15, 16].

Ayollarda gipotireoz qalqonsimon gormonlarining yetishmovchiligi natijasida reproduktiv tizimning buzilishlariga olib keladi. Bu buzilishlar orasida hayz davrining tartibsizligi (amenoreya, disfunktsional bachadon qon ketishi) va mastopatiya (sut bezlarining kasalligi) mavjud. Qalqonsimon bez gormonlar yetishmasligi bepushtlikka sabab bo'lishi mumkin. Yengil darajadagi gipotireoz homiladorlikni to'liq oldini olmasa-da, u avlodning o'z-o'zidan tushish xavfini oshiradi va homila rivojlanishida, xususan, nevrologik muammolar paydo bo'lishi ehtimolini keltirib chiqaradi.

Me'da osti bezi endogen va ekzogen stimullarning patologik ta'siriga juda sezgir bo'lib, uning faoliyatida funksional buzilishlar va tizimli patologik jarayonlar yuzaga keladi. Bu buzilishlar asosan bezning qon tomirlari va biriktiruvchi to'qima stromasi o'zgarishlari bilan boshlanadi. Me'da osti bezining shikastlanishi stromadagi tomirlar, Langergans orolchalarida va asinuslarda sifat va miqdor jihatidan o'zgarishlarni keltirib chiqaradi. Ushbu strukturaviy o'zgarishlar me'da osti bezi ferment ishlab chiqarishining buzilishiga, insulin ishlab chiqaruvchi hujayralarining zararlanishiga olib kelib, natijada klinik jihatdan funksional buzilishlar, jumladan, ovqat hazm qilishda qiyinchiliklar va glyukoza metabolizmi disfunktsiyasi (masalan, diabet) bilan namoyon bo'ladi.

Tadqiqot maqsadi. Tajribaviy qalqonsimon bez kasalliklarida me'da osti bezidagi morfologik o'zgarishlarini o'rganish.

Material va tadqiqot usullari. Tadqiqot maqsadiga erishish uchun 80 nafar jinsiy yetuk oq laboratoriya kalamushlarning me'da osti bezi o'rganildi. Oq laborator kalamushlarini 2 ta guruhga ajratildi. 1-guruh 30 ta sog'lom kalamushlar nazorat guruhini tashkil qildi. 2-guruh tajriba guruhida urg'ochi jinsga mansub 50 nafar oq laborator kalamushlarda tajribaviy gipotireoz chaqirish uchun 14 sutka davomida 100 gr tana og'irligiga nisbatan 0,5 mg miqdorda merkazolil berildi. Keyinchalik 1 oy davomida kalamushlarga 100 gr tana vazniga 0,25 mg dan merkazolil berildi. Kalamushlar homilador bo'lganidan so'ng va bolasi tug'ilganidan keyin ham emizikli davrida ona kalamushlarga 100 gr tana vazniga 0,25 mg dan merkazolil berishni davom ettirildi. Ona va bola kalamushlarning dum venasidan qon olindi, hamda qalqonsimon bez gormonlari miqdori o'rganildi. Bola kalamushlar tug'ilganidan so'ng 3-, 7-, 14-, 21- va 30-kunlarda dekapitatsiya usulida jonsizlantirildi. Gistologik tekshiruvlar uchun me'da osti bezining bosh, tana va dum qismidan to'qimalar olindi. Me'da osti bezi to'qimasi 10% li formalin eritmasida fiksatsiya qilinib, spirtida suvsizlantirildi va parafinli bloklar tayyorlandi.

Tayyorlangan parafinli bloklardan 8-12 mkmlik gistologik preparatlar tayyorlanib, gematoksilin-eozin usulida bo'yaldi. Tajribalar va hayvonlarni dekapitatsiya usulida jonsizlantirish "Eksperimentlar va boshqa ilmiy maqsadlarda ishlatiladigan umurtqali hayvonlarni himoya qilish bo'yicha Evropa konventsiyasi" ga muvofiq amalga oshirildi (Strasburg, 1985). Qalinligi 8-10 mikron bo'lgan rotorli mikrotomda tayyorlangan gistologik kesmalar gematoksilin-eozin bilan standart usulda bo'yalgan [Volkova O. V. V., Yeletskiy yu.K., 1982].

Tadqiqot natijalari. Nazorat guruhidagi kalamushlarning qalqonsimon bezi tashqi tomondan biriktiruvchi to'qima bilan qoplangan. Biriktiruvchi to'qimalardan tashkil topgankapsula ingichka qatlamlar hosil qilib bez ichiga chuqur kiradi. Trabekulalar bezni alohida bo'laklarga ajratadi.

Follikulalar bir nechta guruh follikulalardan tashkil topgan kichik bo'lakchali follikulyar komplekslardan tashkil topgan. Nazorat guruhidagi kalamushlarning qalqonsimon bezlari turli shakldagi follikulalardan iboratligini ko'rish mumkin ya'ni dumaloq, ovalsimon, ba'zi hollarda burchakli (1- rasm). Har bir follikula bo'shlig'i kolloid bilan to'lgan bo'lib, ularning bazal

membranasida tirotsitlar ko'rinadi. Kichik follikulalarda tirotsitlarning shakli prizmasimon, yetilgan follikulalarda esa kubsimon bo'ladi. Tirotsitlar yadrosi yumaloq shaklga ega, xromatin bir xil taqsimlangan, bazofil bo'yaladi, sitoplazma esa oksifil bo'yaladi.

Follikulalarning bo'shlig'ida aniqlangan kolloid ham oksifil rangga bo'yaladi. Har bir follikulaning atrofida biriktiruvchi to'qima va qon-tomir mavjud. Follikulalar qon-tomirlar bilan o'ralganligini ko'rish mumkin. Follikulalar orasida limfoid hujayralarning to'planganligi aniqlandi.

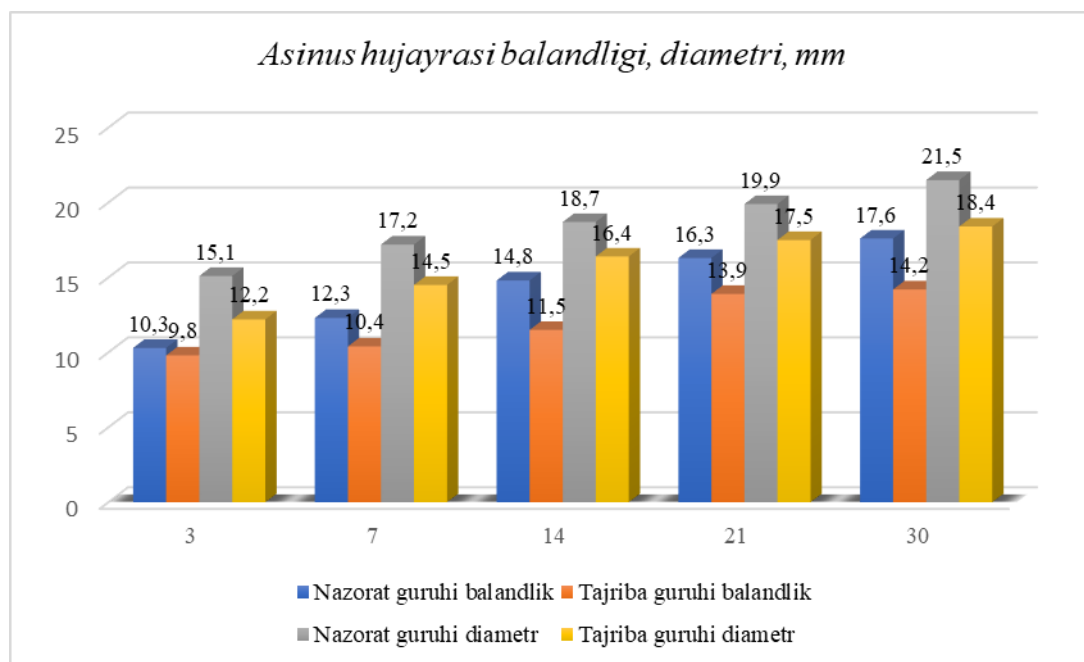
Nazorat guruhidagi kalamushlar qalqonsimon bezidagi tirotsitlar balandligi o'rtacha 3 kunlikda o'rtacha $7,5 \pm 0,4$ mkm 30 kunlikga kelib esa bu ko'rsatkich $7,8 \pm 0,6$ mkm ni tashkil qildi, yadrosining diametri esa $4,5 \pm 0,5$ mkm 3 kunlik kalamush bolalarida va 30 kunda $4,8 \pm 0,01$ mkmni tashkil etdi.

3 kunlik kalamush bolalarining me'da osti bezining gistologik tuzilishi nazorat guruhi bilan solishtirilganda farq aniqlanmadi. Biriktiruvchi to'qima kapsulasi o'zgarmagan.

Asinuslarda ham o'zgarish aniqlanmadi. Asinuslar piramidal yoki ovalsimon shaklda, Langergans orollari, qon tomirlar, α , β hujayralarida ham o'zgarish aniqlanmadi.

7 kunlik kalamush bolalarining gistologik tuzilishi nazorat guruhi bilan solishtirib ko'rilganda katta farq aniqlanmadi. Organning nozik stromasi biriktiruvchi to'qimali kapsula bilan qoplangan, ular bezni bo'laklarga ajratadi.

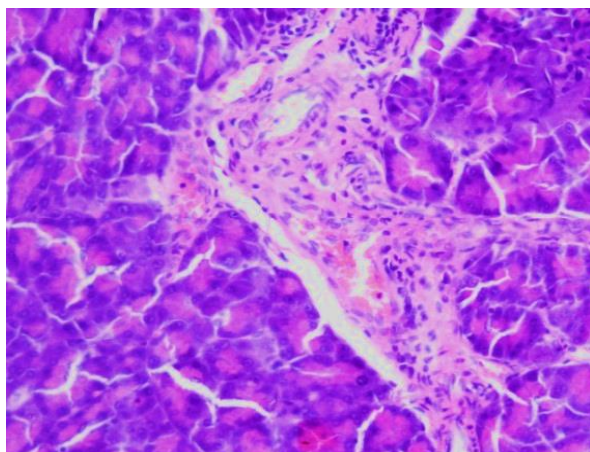
Bo'lakning tarkibiy birligi asinusdir. Asinuslar piramida yoki ovalsimon shaklga ega, ko'pincha ko'pburchakli, poydevori keng va toraygan uchi bo'ladi. Langergans orollari o'zgarishsiz, qon tomirlar devorlari o'zgarishsiz, kapillyarlarning diametri $3,3 \pm 0,2$ mkm. α tipidagi hujayralar biroz kattalashgan, ularning maydoni $96495,7 \pm 342,53$ nm²) va yadro sitoplazmatik indeksi ($0,52 \pm 0,06$) pasaygan. α tipidagi hujayralar zichroq sitoplazmatik membrana bilan himoyalanganligi sababli β -hujayralarga qaraganda kamroq shikastlangan. 7 kunlik kalamush bolalarining me'da osti bezini morfologik o'rganishda mikrotomirlar va venoz bo'g'in tomirlarining o'tkazuvchanligi oshishi qonning suyuq qismining tomir devori orqali atrofdagi biriktiruvchi to'qimalarga chiqishi aniqlandi.



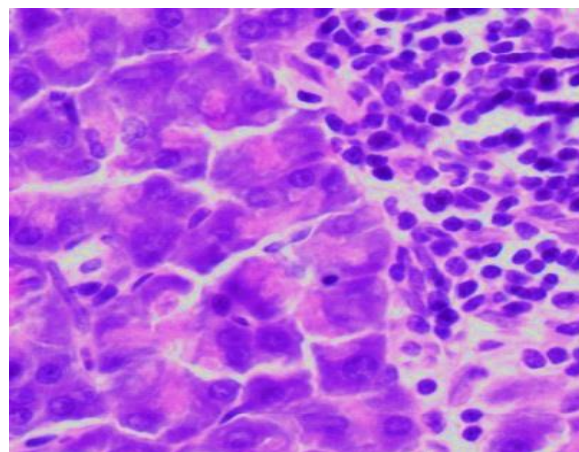
14 kundan keyin me'da osti bezi stromasida, asosan perivenulyar va perikapillyar bo'shliqlarda shishning ko'payishi qayd etildi. Kollagen tolalar shishgan, bo'shashgan, ba'zi joylarda kollagen tolalarining tabaqalanishi, biriktiruvchi to'qimalarning asosiy moddasining sirt dezorganizatsiyasining dastlabki belgilari bilan shishishi kuzatiladi (1-rasm). Ekzokrin parenxima kapillyarlarining o'rtacha diametri $4,6 \pm 0,1$ mkm ($p \leq 0,05$). Kapillyarlarning devorlari sezilarli darajada kengaydi, ularning stromasi eritrotsitlar massalarining to'planishi va to'qima shishi bilan to'lgan. Me'da osti bezi orollaridagi β - hujayra yadrolarining o'rtacha maydoni kamaydi (nazorat guruhi kalamushlarda $14755,4 \pm 92,1$ nm² va gipotireozda $12655,4 \pm 121,1$ nm²; $p < 0,05$). β -hujayralarning yadrolari kariopiknoz va karyolizga uchradi. Endokrin hujayralarda sezilarli strukturaviy o'zgarishlar yuzaga keldi. α - hujayrasining o'rtacha maydoni nazorat guruhiga nisbatan 7,9% ga kamaydi va $91560,6 \pm 132,1$ nm² ni tashkil etdi (nazorat guruhida $98897,3 \pm 286,2$ nm²), shu bilan birga yadroning o'rtacha maydoni ko'paydi va $34987,3 \pm 175,5$ nm² (nazorat guruhida $32325,2 \pm 98,6$ nm²) ni tashkil etdi. α -hujayralarning yadrolari kattalashgan yadro g'ovaklariga ega, yadro kamroq elektron zichlikka ega bo'ldi. α -hujayraning yadro sitoplazmatik indeksi $0,6 \pm 0,01$ gacha ko'tarildi (nazorat guruhidagi kalamushlarda $0,54 \pm 0,02$). Shuningdek, α -hujayralarida sekretor granular maydoni sezilarli darajada oshadi, ammo granularning diametri $21,3 \pm 0,5$ nm dan $17,2 \pm 0,3$ nm gacha kamaydi, bu esa granularning morfologik yetukligidan dalolat beradi.

21 kundan keyin me'da osti bezida qon tomir buzilishlar saqlanib qoladi: tomirlarning aniq ko'pligi, turg'unlik, diapedetik xarakterdagi ko'plab perivaskulyar qon ketishlar, shish intensivligining oshishi va bez parenximasida leykositlar to'planishi qayd etildi (2-rasm). Ekzokrin parenximaning kapillyar diametri $7,2 \pm 0,1$ mkm gacha oshadi (nazorat guruhida $6,35 \pm 0,2$ mkm). Endokrin hujayralarda sezilarli strukturaviy o'zgarishlar yuzaga keldi. α -hujayrasining o'rtacha maydoni nazorat guruhiga nisbatan 7,7% ga kamaydi va $91564,6 \pm 136,4$ nm² ni tashkil etdi (nazorat guruhida $99365,2 \pm 287,4$ nm²), shu bilan birga yadroning o'rtacha

maydoni ko'paydi va $34653,3 \pm 171,4 \text{ nm}^2$ (nazorat guruhida $32456,2 \pm 95,4 \text{ nm}^2$) ni tashkil etdi. α -hujayralarning yadrolari kattalashgan yadro g'ovaklariga ega, yadro kamroq elektron zichlikka ega bo'ldi. α - hujayraning yadro sitoplazmatik indeksi $0,58 \pm 0,02$ gacha ko'tarildi (nazorat guruhidagi kalamushlarda $0,52 \pm 0,02$). Shuningdek, α - hujayralarida sekretor granular maydoni sezilarli darajada oshadi, ammo granularning diametri $24,5 \pm 0,9 \text{ nm}$ dan $20,2 \pm 0,3 \text{ nm}$ gacha kamayadi, bu esa granularning morfologik yetukligidan dalolat beradi.



1-rasm. 14-kunlik tajriba guruhidagi bola kalamush me'da osti bezining gistologik ko'rinishi. Kollagen tolalari shishgan, bo'shashgan, shish intensivligi oshgan. Bo'yalishi: gematoksilin-eozin. X: 10x20.



2-rasm. 21-kunlik tajriba guruhidagi bola kalamush me'da osti bezining gistologik ko'rinishi. Bez parenximasida leykositlar to'planishi. Bo'yalishi: gematoksilin-eozin. X: 10x40.

30 kuni me'da osti bezida xarakterli tarkibiy o'zgarishlar aniqlandi, ya'ni bo'lakchalarning atrofiyasi va deformatsiyasi, bez stormasida shishning intensivligi oshib, butun bezga tarqaldi. Bo'laklarda atsinuslar epiteliysining pasayishi va atrofiyasi, endokrin hujayrasi α , β hujayralarda distrofik o'zgarishlar, sonini tartibsiz almashinuvi aniqlandi. Me'da osti beziniing periferiyasida joylashgan bo'laklarda atsinuslarning arxitektonikasi buzilishi ko'rindi. Qon quyilgan soxalar atrofidagi ba'zi atsinotsitlar bir-biridan uzoqlashgan va siqilgan ekanligini ko'rish mumkin. Atsinuslarda diskompleksatsiya kuzatilib, hujayralar vakuolizatsiyasi aniqlanadi. Hujayralar chegarasi noaniq. Bo'laklararo va bo'laklarichi yo'llari kengayganligi aniqlandi. α -tipidagi hujayralar biroz kattalashgan. α -hujayralar zichroq sitoplazmatik membrana bilan qoplanganligi uchun β -hujayralarga qaraganda kamroq shikastlangan. Langergans orolchalari shish (8-rasm), qon tomirlarda o'zgarishlar kuzatildi. Ko'rinadigan tomirlarning kengayishi ko'rinishidagi mikrotomirlar va venoz tomirlarning o'tkazuvchanligi oshishi qonning suyuq qismini tomir devori orqali atrofdagi biriktiruvchi to'qimalarga chiqishiga olib keldi.

Stromasida asosan perivenulyar va perikapillyar bo'shliqlarda shishning paydo bo'lishi qayd etildi. Kollagen tolalar shishgan, bo'shashgan, kapsulasi notekis joylashgan, biriktiruvchi to'qimalar shishi kuzatiladi. β -hujayra yadrolarining o'rtacha maydoni kamaydi va kariopiknozga uchradi. α -hujayrasining maydoni nazorat guruhiga nisbatan 8,5% ga kamaydi.

Atsinus diametri 3% gacha, balandligi esa 12% gacha o'sishdan orqada qoldi.

Xulosa. Tadqiqot natijalari shuni ko'rsatdiki, gipotireoz holatida ona kalamushdan tug'ilgan avlodlarining me'da osti bezida salbiy o'zgarishlar kuzatildi. Bu o'zgarishlar gemomikrotsitkul-yator ko'rinishda bo'lib, oraliq stromaning shishi, hujayraning destruktiv va distrofik o'zgarishi sifatida namoyon bo'ldi. O'zgarishlar tajribaning 14-kuni yaqqolroq aks etdi va ultrastrukturaviy o'zgarishlar atsinuslarda membrana tuzilmalarining destabilizatsiyasi sifatida ko'rindi. Me'da osti bezining periferiyasida joylashgan bo'laklarida atsinuslarning arxitektonikasi buzilishi kuzatildi. Ko'rinadigan tomirlarning kengayishi ko'rinishidagi mikrotomirlar va venoz tomirlarning o'tkazuvchanligi oshishi natijasida qonning suyuq qismini tomir devori orqali atrofdagi biriktiruvchi to'qimalarga chiqishiga olib keldi.

Foydalanilgan adabiyotlar

1. Akhmedova S. M. et al. Pancreatic morphology in hypothyroidism //International journal of artificial intelligence. – 2024. – T. 4. – №. 09. – C. 475-479.
2. Ergashev S., Usmanov R., Niyozov N. Morpho-functional changes in the endocrine pancreas of white rats under metabolic syndrome conditions //Central Asian Journal of Medicine. – 2025. – №. 4. – C. 75-80.
3. Kurbanovich N. N., Abdurasulovich G. D. Features of morphological changes in the pancreas //Texas Journal of Medical Science. – 2023. – T. 16. – C. 79-83.
4. Kurbanovich N. N. et al. Reactive changes in the pancreas in hypothyroidism //American Journal of Interdisciplinary Research and Development. – 2024. – T. 25. – C. 343-347.
5. Mukhamadovna A. S. et al. Indicators of Fetometry of the Fetus in Pregnant Women in a State of Hypothyroidism //Texas Journal of Medical Science. – 2023. – T. 16. – C. 75-78.
6. Mukhamadovna A. S. et al. Morphological Characteristics of Myocardial Changes When Exposed to Pesticides //Onomazein. – 2023. – №. 62. – C. 1226-1237.
7. Matkarimov O., Axmedova S., Niyozov N. Criteria for assessing structural changes in the myocardium in experimental hypodynamic and diabetes //Central Asian Journal of Medicine. – 2025. – №. 3. – C. 273-283.
8. Matkarimov O., Axmedova S., Niyozov N. Tajribaviy gipodinamiya holatida miokardning morfologiyasi //Modern Science and Research. – 2025. – T. 4. – №. 5. – C. 338-343.
9. Niyozov N. et al. Medical sciences //Art studies. – C. 36.
10. Niyozov N., Ergashev S. Pancreatic morphology in thyroid diseases in white mice //Modern Science and Research. – 2025. – T. 4. – №. 4.
11. Niyozov N. K. et al. Morphological Aspects of Pancreas Changes in Experimental Hypothyroidism //Journal of education and scientific medicine. – 2023. – T. 8. – №. 2. – C. 27-31.
12. Niyozov N. K. et al. Morphology of the Pancreas Against the Background of Hypothyroidism //Journal of education and scientific medicine. – 2024. – T. 18. – №. 5. – C. 47-52.
13. Niyozov N., Qo'qonboyev M. Me'da osti bezi morfologiyasi tajribaviy gipotireozda //Modern Science and Research. – 2025. – T. 4. – №. 3. – C. 798-806.
14. Niyozov N. K., Kukonboyev M. I. Pancreatic gland morphology in experimental hypothyroidism //Modern Science and Research. – 2025. – T. 4. – №. 4. – C. 1169-1176.

15. Niyozov N.Q. Kalamushlar me'da osti bezi morfologiyasi tajribaviy gipotireoz fonida //Modern Science and Research. – 2025. – Т. 4. – №. 6. – С. 955-961.
16. Umerov A. A., Niyozov N. Q. Pancreatic pathologies: understanding the interplay between chronic diseases and metabolic dysfunction //Conference on the role and importance of science in the modern world. – 2025. – Т. 2. – №. 1. – С. 104-107.
17. Umerov A. A., Niyozov N. Q. Pancreatic morphology in experimental stress //Multidisciplinary Journal of Science and Technology. – 2025. – Т. 5. – №. 1. – С. 223-227.
18. Umerov A., Niyozov N. Pancreatic morphometry under stress //International journal of medical sciences. – 2025. – Т. 1. – №. 1. – С. 362-368.
19. Маткаримов О., Ахмедова С., Ниёзов Н. Морфология миокарда у экспериментальных крыс в условиях гиподинамики //Modern Science and Research. – 2025. – Т. 4. – №. 5. – С. 507-511.
20. Муминов О. Б., Ниёзов Н. К., Нисанбаева А. У. Научный медицинский вестник югры //научный медицинский вестник югры Учредители: Ханты-Мансийская государственная медицинская академия. – 2021. – Т. 1. – С. 141-143.
21. Ниёзов Н. К., Ахмедова С. М., Нисанбаева А. У. Структурное изменение поджелудочной железы при гипотиреозе //Современные научные исследования: актуальные вопросы, достижения и инновации. – 2023. – С. 156-158.
22. Ниёзов Н. Характеристика морфологических изменений поджелудочной железы при экспериментальном сахарном диабете //Modern Science and Research. – 2025. – Т. 4. – №. 3. – С. 1083-1093.
23. Рахимова М. О. и др. Фетометрические показатели плодов у беременных в состоянии гипотиреоза //Оргкомитет конференции. – 2021. – С. 143.
24. Сагатов Т. А. и др. Морфологическое состояние микроциркуляторного русла и тканевых структур матки при хронической интоксикации пестицидом "Вигор" //Проблемы науки. – 2019. – №. 2 (38). – С. 56-60.
25. Садыкова З. Ш. и др. Состояние женских половых органов при постнатальном развитии потомства в условиях внутриутробного воздействия пестицидов //Морфология. – 2020. – Т. 157. – №. 2-3. – С. 183-183.