

SUYAKLAR. ULARNING O'SISHI VA RIVOJLANISHIGA TA'SIR ETUVCHI OMILLAR

Ergashova Mohichehra Bahodir qizi

Termiz iqtisodiyot va servis Universiteti tibbiyot fakulteti talabasi.

Bekmirzayev. E.R

Ilmiy rahbar.

<https://doi.org/10.5281/zenodo.15652680>

Annatsiya. Suyaklar — odam va umurtqali hayvonlar skeletining asosiy qismi. Suyak to'qimasi biriktiruvchi to'qimaning bir xili. Suyak bo'g'imlar, boylamlar, muskullar va o'ziga birikkan paylar bilan birga tayanchharakat apparatini hosil qiladi. Suyak hujayralar (osteotsitlar, osteoklastlar) va hujayralar oralig'i mineral moddalardan tarkib topgan. Suyak embrional rivojlanish davrida biriktiruvchi to'qima — mezenximadan hosil bo'ladi. Birlamchi suyak ichki tog'ay skeletning suyaklanishidan (yelka, son va boshqalar), ikkilamchi suyak teri osti tangachalaridan (peshona, tepa va boshqa suyaklar) vujudga keladi.

Kalit so'zlar: osteotsitlar, osteoklastlar, suyak, suyak to'qimasi, boylamlar, suyakdagi osteoblast, lakunadagi osteotsitlar, osteoblast hujayrasi

Аннотация. Кости являются основной частью скелета человека и позвоночных животных. Костная ткань — это разновидность соединительной ткани. Кость вместе с прикрепленными к ней суставами, связками, мышцами и сухожилиями образует опорно-двигательную систему. Костные клетки (остеоциты, остеокласты) и межклеточные пространства состоят из минеральных веществ. Кость образуется из соединительной ткани — мезенхимы — в процессе эмбрионального развития. Первичная кость возникает в результате окостенения внутреннего хрящевого скелета (плечо, бедро и т. д.), тогда как вторичная кость возникает из подкожных тканей (лоб, череп и другие кости).

Ключевые слова: остеоциты, остеокласты, кость, костная ткань, связки, остеобласт в кости, остеоциты в лакунах, клетка остеобласта

Abstract. Bones are the main part of the skeleton of humans and vertebrates. Bone tissue is a type of connective tissue. Bone, together with joints, ligaments, muscles and tendons attached to it, forms the musculoskeletal system. Bone cells (osteocytes, osteoclasts) and intercellular spaces are composed of mineral substances. Bone is formed during embryonic development from connective tissue - mesenchyme. Primary bone is formed from the ossification of the internal cartilage skeleton (shoulder, thigh, etc.), secondary bone from subcutaneous layers (forehead, skull and other bones).

Keywords: osteocytes, osteoclasts, bone, bone tissue, ligaments, osteoblast in bone, osteocytes in lacunae, osteoblast cell.

KIRISH

Muammoning dolzarbligi: Suyak to'qimalarining boshqa biriktiruvchi to'qimalardan asosiy xususiyati va farqi uning tarkibida mineral moddalarning ko'pligi, ya'ni 70% ni tashkil qiladi. Bu suyaklarning mustahkamligini tushuntiradi, chunki suyak biriktiruvchi to'qimasining hujayralararo moddasi qattiq holatda. Gistologiyada suyak to'qimalarining funktsiyalari barcha to'qimalarning funktsiyalari bilan mos kelishi bilan belgilanadi. Skelet biriktiruvchi to'qimalar,

lekin bu to'qima bir qator o'ziga xos xususiyatlarga ega. Suyak to'qimasi uning kimyoviy tarkibini o'rganishdan boshlanishi kerak. Bu sizga uning maxsus xususiyatlarini tushunish imkonini beradi. To'qimalarda organik moddalar miqdori 10 dan 20% gacha. Suvda 6% dan 20% gacha, minerallar, yuqorida aytib o'tilganidek, eng muhimi - 70% gacha. Suyakning mineral moddasining asosiy elementlari k altsiy fosfat va gidroksiapatitlardir. Mineral tuzlarda ham ko'p.

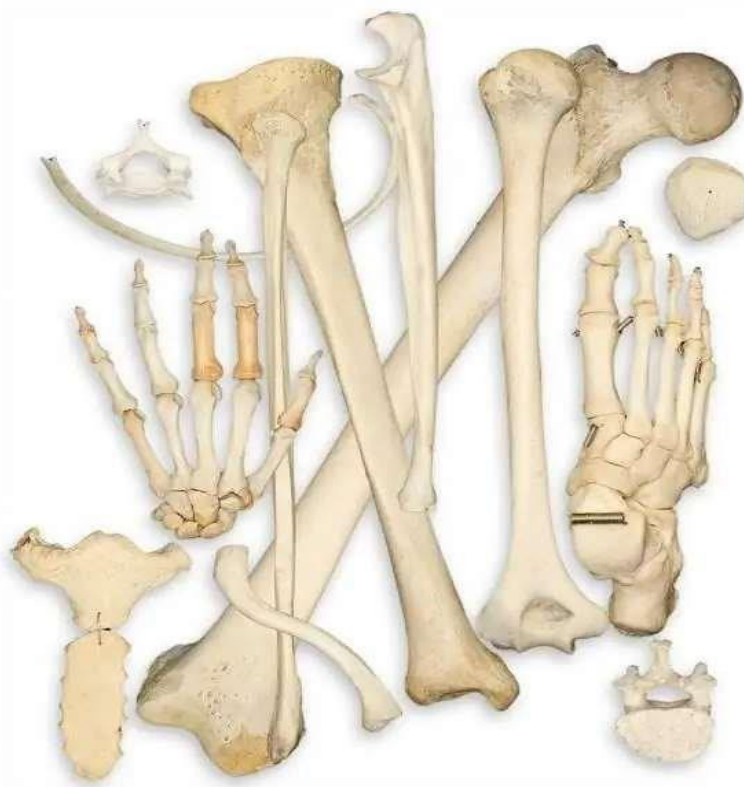Suyak to'qimalarining organik va noorganik moddalarining birikmasi suyaklarning mustahkamligini, elastikligini, og'ir yuklarga bardosh berish qobiliyatini tushuntiradi. Shu bilan birga, mineral tarkibining haddan tashqari ko'pligi suyaklarni sezilarli darajada mo'rt qiladi.

Hujayralararo modda 95% I turdagi kollagendan hosil bo'ladi. Organik moddalar oqsil tolalarida to'planadi. Fosfoproteinlar suyaklarda k altsiy ionlarining to'planishiga hissa qo'shadi.

Proteoglikanlar kollagenning mineral birikmalar bilan bog'lanishiga yordam beradi, ularning hosil bo'lishiga, o'z navbatida, ishqoriy fosfataza va osteonektin yordam beradi, bu esa noorganik kristallarning keyingi o'sishini rag'batlantiradi.

Suyak tuzilishi va shakliga ko'ra uzun, ya'ni naysimon (son, boldir va boshqalar), yassi, ya'ni serbar (to'sh va boshqalar) va kalta (umurtqalar va boshqalar) buladi. Naysimon suyaklarning urta qismi (diafiz) va ikki uchi (epifiz) bor. Diafiz zich moddadan, epifiz va yassi hamda kalta suyaklar tanasi g'ovak moddadan iborat. Diafiz bo'shlig'ida va epifiz g'ovak moddasi oralig'ida ilik buladi. Suyak sirti biriktiruvchi to'qimadan tashkil topgan suyak usti pardasi — periost, ichki ilik bo'shlig'i tomondan xuddi shunga o'xshash endost bilan qoplangan.

Diafiz 4—15 mkm kalinlikdagi plastinkalardan iborat bo'lib, ular orqali qon tomirlari va nervlar o'tadi.



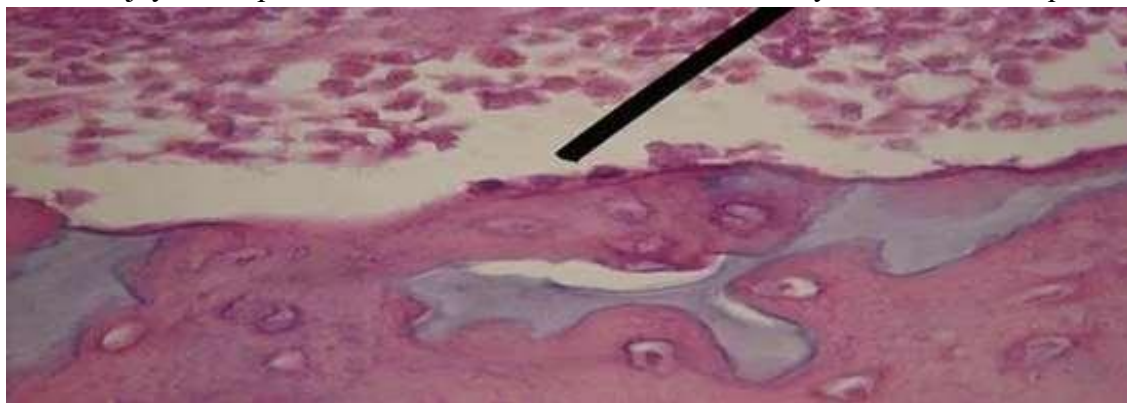
Inson suyakalari

Suyak — kalsiy va fosfor deposi hisoblanadi. Paratgormon va kalsitonin gormonlari kon plazmasida kalsiy miqdorini va osteoklastlarning soʻrilish faolligini boshkarib turadi. Suyak toʻqimasi juda faol regeneratsiya xususiyatiga ega boʻlib, organizmda toʻxtovsiz yangilanib turadi. Shu sababdan suyakning mexanik xossalari ham organizmga tushadigan yukka mos ravishda oʻzgarib boradi. Odam skeleti suyak tarkibi umr davomida yangilanib turadi. Odam skeleti 200 dan ortiq alohida-alohida suyaklardan iborat. Skelet quyidagi boʻlaklarga ajratilgan tana suyaklari (umurtqalar, qovurgʻalar va toʻsh suyagi), kalla suyagi (miya va yuz qismlaridan iborat), yelka kamari (kurak va kutubxonasi oʻmrov suyaklari), qoʻl suyaklari (yelka, bilak va qoʻl panja suyaklari), chanoq suyaklari (yonbosh, qov va oʻtiigʻich suyaklar) va son, boldir hamda oyoq panja suyaklaridan iborat. Bolalarda, oʻsmirlarda, katta yoshda ham qoʻshimcha suyaklanish nuqtalari hosil boʻlib, ulardan mushaklar, boylamlar birikadigan oʻsimtalar (apofizlar) taraqqiy etadi. Suyaklarning tashqi yuzasi suyak ust pardasi (periosteum) bilan qoplanib, bu parda orqali qon tomir va nervlar yoʻnaladi. Suyaklar ogʻirligining 50% ini suv hosil qiladi.

Qolgan qismi esa organik moddalar (12,4%), neorganik moddalar (21,85%), hamda yogʻ moddasidan (15,75%) tashkil topgan. Suyaklarning organik moddasini ossein hosil qilsa, neorganik moddalarni esa kalsiyning fosforli va karbon tuzlari hosil qiladi. Odam skeleti joylashishiga koʻra quyidagi guruh suyaklarga boʻlinadi: Tanadagi suyaklar: umurtqalar, qovurgʻalar, toʻsh suyagi. Kalla suyaklari: yuz qismi suyaklari, miya atrofidagi suyaklar. yelka kamari suyaklari: kurak suyagi, oʻmrov suyagi.

Qoʻl suyaklari: yelka, tirsak, bilak va qoʻl panjasidagi suyaklar. Chanoq suyaklari. Oyoq suyaklari: son, katta boldir, kichik boldir va oyoq panjasidagi suyaklar.

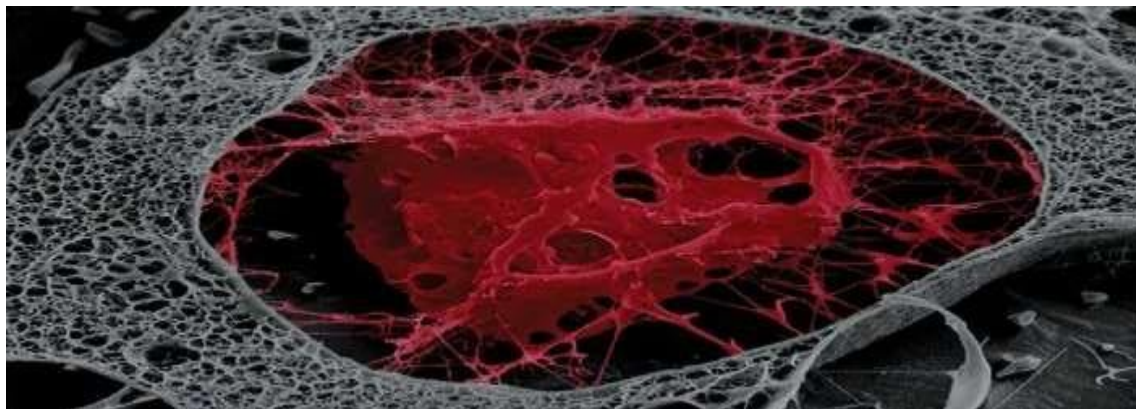
Suyak hujayralari ichida Gistologiya uch turga boʻlinadi: osteoblastlar, osteotsitlar va osteoklastlar. Hujayra komponentlari bir-biri bilan oʻzaro taʼsirlashib, yaxlit tizim hosil qiladi.



suyakdagi osteoblast

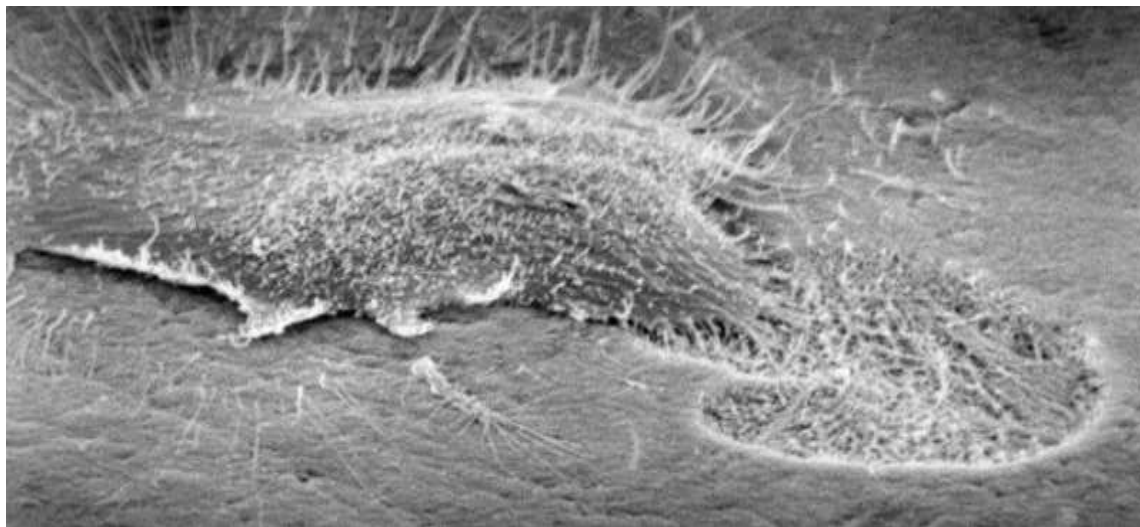
Osteoblastlar yadrosi ekssentrik tarzda joylashgan oval shaklidagi kubik hujayralardir.

Bunday hujayralarning oʻlchami taxminan 15-20 mikronni tashkil qiladi. Osteoblastlar paydo boʻlgan suyakdagi suyak nurlari yuzasida lokalize boʻlib, ular gubkasimon moddada etuk suyaklarda qoladi. Shakllangan suyaklarda osteoblastlar periosteumda, medullar kanalini qoplaydigan endosteumda, osteonlarning perivaskulyar boʻshligʻida boʻlishi mumkin.



lakunadagi osteotsitlar

Osteotsitlar suyak to'qimalarining etuk, yaxshi tabaqalangan hujayralari bo'lib, bir vaqtning o'zida bo'shliqlarda joylashgan, shuningdek, suyak bo'shliqlari deb ataladi. Ko'p jarayonlarga ega oval shaklidagi hujayralar. Osteotsitlarning o'lchami uzunligi taxminan 30 mikron va kengligi 12 ga etadi. Organellalar kam rivojlangan, bu osteotsitlarning past sintetik faolligini tushuntirishi mumkin. Hujayralar bir-biri bilan bog'langan hujayra aloqalari orqali sintsiyini hosil qiladi. Jarayonlar orqali suyak to'qimasi va qon tomirlari o'rtasida moddalar almashinuvi sodir bo'ladi.



osteoblast hujayrasi

Osteoklastlar, osteoblastlar va osteotsitlardan farqli o'laroq, qon hujayralaridan kelib chiqadi. Osteotsitlar bir nechta promonotsitlarning birlashishi natijasida hosil bo'ladi, shuning uchun ba'zi mualliflar ularni hujayra deb hisoblamaydilar va ularni simplastlar deb tasniflaydilar.

Tuzilishi bo'yicha osteoklastlar katta, biroz cho'zilgan hujayralardir. Hujayra hajmi 60 dan 100 mkm gacha o'zgarishi mumkin. Sitoplazma ham oksifil, ham bazofil bo'yalgan bo'lishi mumkin, barchasi hujayralar yoshiga bog'liq.

Xulosa

Suyaklar elastikligini organik moddalar bajaradigan bo'lsa, mineral tuzlar ularga qattqlik xossasini beradi. Organik va anorganik moddalarning suyaklar tarkibidagi nisbati kerakli bo'lgan mustahkamlikni vujudga keltiradi va bu xolat yoshga qarab o'zgarib turadi.

Yosh organizm suyaklari tarkibida organik moddalar ko'p bo'lganligidan egiluvchan va juda kam sinadigan bo'ladi. Yosh ulg'ayib borgan sayin suyaklarda mineral tuzlar miqdori ko'payadi. Shuning uchun keksa odamlar suyaklari elastiklik xususiyatini yo'qotib, mo'rt va tez sinadigan bo'lib qoladi. Organik modda bilan anorganik moddaning qo'shilishi natijasida normal suyak muhim fizik xossalarga ega bo'ladi, ya'ni elastik va qattiq bo'ladi. Suyaklarning sirtqi yuzasi suyak ust pardasi-periost bilan qoplangan bo'lib, u yupqa, pushti rang biriktiruvchi to'qimadan iborat. Periostning o'zi suyaklarning alohida teshiklaridan o'tib boradigan tolachalari vositasida suyakka mustaxkam yopishib turadi. kelet bir qancha alohida suyaklardan tashkil topgan bo'lib, biriktiruvchi to'qimalar, boylamlar va tog'aylar vositasida o'zaro birlashib turadi.

Skelet organizmda asosan, tayanch, harakat va himoya vazifasini bajaradi.

Quyida "Suyaklarning o'sishi va rivojlanishiga ta'sir etuvchi omillar" mavzusidagi maqolangiz uchun foydalanilgan adabiyotlar ro'yxatining namunaviy shaklini keltiraman. Agar sizda aniq foydalanilgan manbalar bo'lsa, ularni asos qilib, ro'yxatni yanada aniqroq tuzishim mumkin.

Foydalanilgan adabiyotlar ro'yxati

1. Karimov I.A., Toshmatov Sh. *Inson anatomiyasi*. – Toshkent: O'zbekiston Milliy Ensiklopediyasi, 2018. – 432 b.
2. Xudoyberganov S.H. *Fiziologiya asoslari*. – Toshkent: "O'qituvchi" nashriyoti, 2017. – 280 b.
3. Назаров Б.Қ., Зуфаров М.Б. *Илм ва ҳаётда остеологиянинг аҳамияти*. // Тиббиётда янги кун. – 2020. – №2(89). – Б. 45–48.
4. Tortora G.J., Derrickson B. *Principles of Anatomy and Physiology*. – Hoboken: Wiley, 2017. – 1232 p.
5. Saladin K.S. *Anatomy & Physiology: The Unity of Form and Function*. – New York: McGraw-Hill Education, 2020. – 1248 p.
6. World Health Organization (WHO). *Calcium and Bone Health: Nutritional and Lifestyle Factors*. – Geneva: WHO Publications, 2019.
7. Алиев А.Т., Сафаров Ш.Т. *Ўш физиологияси ва гигиенаси*. – Тошкент: Маърифат, 2015. – 256 б.
8. Маматқулов Ҳ.Х. *Соғлом ҳаёт ва скелет тизими ривожланиши*. // Педагогика фанлари журнали. – 2021. – №4. – Б. 61–64.
9. MedlinePlus. "Bone Growth and Development". U.S. National Library of Medicine. <https://medlineplus.gov>
10. Mayo Clinic. "Factors affecting bone growth". <https://www.mayoclinic.org>