

## АНАТОМИЧЕСКИЕ ВАРИАЦИИ ГАЙМОРОВОЙ ПАЗУХИ И ВЫЯВЛЕНИЕ СИНУСОВЫХ ПЕРЕГОРОДОК

Азимова Дилора Алижоновна

Бухарский государственный медицинский институт.

<https://doi.org/10.5281/zenodo.13924742>

**Аннотация.** Настоящая статья включает результаты научного исследования, цель которых с помощью конусно-лучевой компьютерной томографии выявить у жителей Бухарской области распространенность и морфологические характеристики синусовых перегородок в верхнечелюстных пазухах, и определить их связь с полом, возрастом и стоматологическим статусом. Основываясь на полученные данные, следует отметить, что конусно-лучевая компьютерная томография верхнечелюстной пазухи была мощным инструментом для выявления септ различной высоты, типа, локализации, не зависящие от пола или возраста пациента, но выявлены различия в зависимости от типа адентии.

**Ключевые слова:** верхнечелюстная пазуха, синусовые перегородки, синус-лифтинг, увеличение дна пазухи, конусно-лучевая компьютерная томография.

## ANATOMICAL VARIATIONS OF THE MAXILLARY SINUS AND IDENTIFICATION OF SINUS SEPTA

**Abstract.** This article includes the results of a scientific study aimed at identifying the prevalence and morphological characteristics of sinus septa in the maxillary sinuses of residents of the Bukhara region using cone-beam computed tomography, and determining their relationship with gender, age and dental status. Based on the data obtained, it should be noted that cone-beam computed tomography of the maxillary sinus was a powerful tool for identifying septa of varying height, type, localization, independent of the patient's gender or age, but differences were revealed depending on the type of adentia.

**Key words:** maxillary sinus, sinus septa, sinus lift, sinus floor augmentation, cone-beam computed tomography.

**Введение:** В последние годы оториноларингологи чаще сталкиваются с эндоскопической хирургией пазух, а стоматологи с хирургией синус-лифтинга, в задней области верхнечелюстной области, что требует детального знания анатомии верхнечелюстной пазухи и возможных анатомических вариаций. Подробное знание морфологической анатомии верхнечелюстной пазухи позволит тщательно планировать предоперационное лечение, что будет способствовать избежанию осложнений, которые приведут к увеличению хирургических проблем, времени и послеоперационных осложнений [2,3,9,12].

Верхнечелюстная пазуха представляет собой полость приблизительно пирамидальной формы в лицевом отделе черепа, основание которой примыкает к полости носа, а тупая вершина направлена к скуловой кости. Он имеет несколько синусовых углублений: альвеолярное углубление, направленное вниз, скуловое углубление, направленное латерально, переменное небное углубление (продолжение альвеолярного углубления) между дном носовой полости и крышей ротовой полости и подглазничное углубление, направленное вверх. ограничена глазничной поверхностью верхней челюсти.

Стенок верхнечелюстной пазухи шесть: верхняя, передняя, латеральная и медиальная стенки широкие, задняя и нижняя стенки узкие. [23] В полости пазухи нередко обнаруживаются перегородки, которые представляют собой стенки кортикальной кости делящие пазуху на более мелкие отсеки. Эти перегородки называются верхнечелюстными, синусными, антральными или перегородки Андервуда. Основная функция септ состоит в том, чтобы действовать как опора жевательной силы во время зубчатой фазы жизни. [21]

Впервые синусовые перегородки были описаны Андервудом [18] в 1910 году как стенки кортикальной кости внутри пазухи, и форма напоминала перевернутую готическую арку, возникающая из нижней или боковой стенок пазухи. Этиология антральных перегородок выдвинуто несколько гипотез [8, 19,] одни из них перегородки возникают в результате развития самой верхней челюсти называются первичные перегородки, перегородки возникающие из за неравномерной пневматизации дна пазухи после потери зубов- вторичные перегородки. [7]

Проведенные исследования в основном были направлены на выявление перегородок верхнечелюстных пазух в беззубых челюстях [8,14]. В целом распространенность перегородок в работах, посвященных верхнечелюстным пазухам, составляет от 16-48% [2,3,4, 13,20,22].

Например, распространенность составила 27% в исследовании из Кореи, 44% в исследовании в Бразилии и 69% в исследовании в Южной Африке, 46% в Саудовской Аравии, 30% в Тайване.

Перегородки пазух имеют различные анатомические вариации и классифицируются по таким параметрам, как расположение перегородок, морфология и ориентация [24]. Если оценивать их местоположение, перегородки, расположенные между областью первого и второго премоляров (передняя стенка пазухи) и мезиальной частью первого моляра.

Перегородки средней области существуют между мезиальной частью первого моляра и дистальной частью второго моляра. Перегородки, находящиеся между дистальной частью второго моляра и задней стенкой пазухи, являются задними. С морфологической точки зрения можно выделить завершённые (полные) или незавершённые (частичные) перегородки.

Так же классифицируют перегородки от ориентации септ, поперечные перегородки простираются в медиолатеральном направлении и сагиттальные перегородки - в переднезаднем направлении [4,5,6,10,12]. Оценка анатомических структур, характерных верхнечелюстной пазухе, играет важную роль в успехе хирургического вмешательства на пазухе. Поэтому необходима точная и окончательная радиологическая оценка. Чаще для выявления синусовых перегородок используют стоматологическую панорамную рентгенографию (ОПТГ), компьютерную томографию (КТ) или конусно-лучевую компьютерную томографию (КЛКТ) [12]. КЛКТ позволяет получать 3D-изображения с высоким разрешением при относительно низкой эффективной дозе и преодолевает ограничения традиционных 2D-методов, особенно в отношении наложения и увеличения.

Следовательно, тонкие структурные различия могут быть идентифицированы и оценены более точно. При сравнении распространенности перегородок при КЛКТ по сравнению с традиционными рентгенологическими методами в некоторых исследованиях

наблюдались неточные результаты на панорамных рентгенограммах, при этом было обнаружено до 50% ложноотрицательных результатов. Следовательно, при оценке верхнечелюстных пазух целесообразно использовать КЛКТ [1]. Надо отметить, что в нашем регионе таких работ особенно на стадии сменного прикуса, не проводилось.

Следовательно, **целью** нашего исследования было целесообразным проанализировать и сравнить частоту распространенности, высоту расположение и морфологию перегородок верхнечелюстных пазух у взрослых с зубчатыми, частичными и беззубыми зубами, а также у детей и подростков со сменным прикусом с помощью КЛКТ.

**Материалы и методы.** В данном исследовании ретроспективно оценивались изображения конусно-лучевой компьютерной томографии (КЛКТ) 485 человек (225 женщины, 180 мужчин, 80 детей), которые обратились в частный центр визуализации в течение 1,5 года. Отобранные снимки были получены у взрослых по причинам травмы, синусита, дооперационном снимке по поводу искривлении перегородки носа, а также для оценки места установки имплантата и операции на ретинированном третьем моляре. У детей КЛКТ проводилось при травмах, синуситах, и для оценки ретенированных зубов и различных кистозных образованиях, а также при предшествующей операции по удалении аденоидов.

Возрастной диапазон взрослого населения составлял от 17 до 74 лет, а детей — от 6 до 10 лет. Каждая правая и левая верхнечелюстные пазухи были определены как сегменты.

Все КЛКТ-сканы были получены с использованием конусно-лучевой компьютерной томографии нового поколения i-CAT (Imaging Sciences International, LLC, Хатфилд, Пенсильвания, США). Все КЛКТ-сканы были получены с использованием конусно-лучевой компьютерной томографии нового поколения i-CAT (Imaging Sciences International, LLC, Хатфилд, Пенсильвания, США). Оценку морфологии, локализации и распространенности перегородки верхнечелюстной пазухи проводили на аксиальных, сагиттальных, поперечных и реконструированных панорамных изображениях, при необходимости использовали трехмерные реконструкции (рис. 1). Во избежание ошибок в локализации перегородок применялась методика многоплоскостной реконструкции. Каждая верхнечелюстная пазуха, имеющая перегородку, была разделена на три части: передняя = мезиально-дистальная сторона второго премоляра; средняя = дистальная часть второго премоляра до дистальной части второго моляра, а задняя = дистальная часть второго моляра. Все осмотры и измерения проводились челюстно-лицевым рентгенологом (КО).

Для определения хода и измерения точной высоты перегородок в пазухах использовались реконструированные панорамные изображения размером 1 мм. Высоту перегородок измеряли в трех областях по ходу перегородок через дно пазухи: латеральную, среднюю и медиальную стороны на основании предыдущих исследований [12]. Среднее значение этих измерений было установлено как окончательное измерение. При этом угол между направлением перегородки и срединным небным швом также измеряли с помощью аксиальных изображений. Все измерения были выполнены с помощью программного обеспечения, запрограммированного для автоматизированного инструмента измерения изображений. Все измерения проводились 3 раза одним и тем же наблюдателем (КО). Один и тот же наблюдатель также выполнял исследование дважды с интервалом в 2 недели,

чтобы выявить внутринаблюдательную изменчивость. Статистический анализ проводили с использованием программного обеспечения SPSS версии 12.0.1 (SPSS, Чикаго, Иллинойс, США). Чтобы оценить надежность внутри наблюдателя, для повторных измерений наблюдателя использовался критерий знаковых рангов Уилкоксона для согласованных пар.

Независимые группы в исследовании сравнивали с помощью U-критерия Манна-Уитни; результаты выражали как среднее значение  $\pm$  стандартное отклонение. Непараметрические данные сравнивали с помощью теста Крускала-Уоллиса. Пирсон  $\chi^2$  тест был выполнен для статистического анализа среди пола, возраста, локализации и измерений ( $p < 0,05$ ).

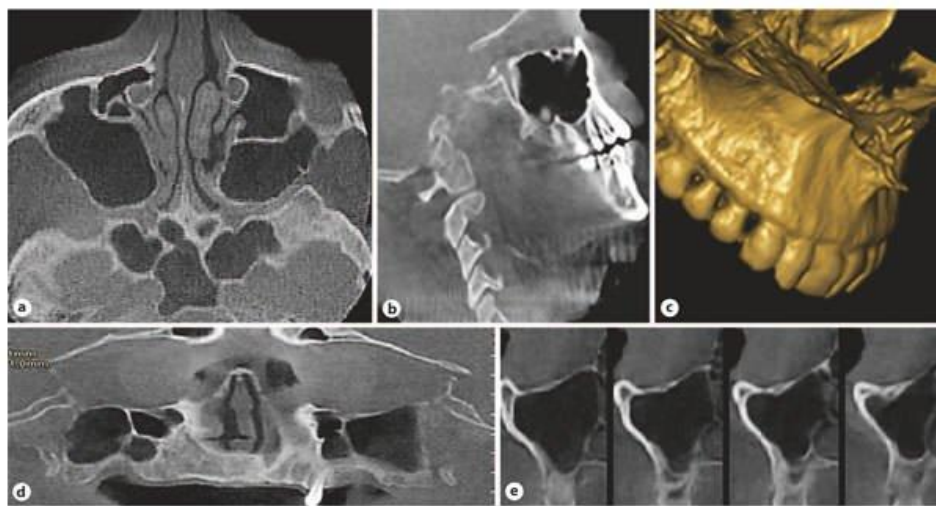


Рис.1. Реконструированные аксиальные (а), сагиттальные (b), трехмерное изображение (с), панорамные (d) и поперечные (е) изображения КЛКТ.

**Результаты и обсуждение:** Распространенность сегментов верхнечелюстной пазухи с перегородками составила 76% (369/485) у 248 взрослых пациентов (52% у мужчин и 48% у женщин) у детей (15%). Всего было обнаружено 369 перегородок у 228 пациентах. Сто шестьдесят шесть (44,9%) перегородок были идентифицированы с правой стороны, тогда как 203 (55%) были слева. Всего было 13 (3,2%) септ полностью беззубых (СЕ), 198 (53,9%) септ беззубых и 14 (3,8%) септ смешанного прикуса верхнечелюстных сегментов.

Первичные перегородки были обнаружены в 85 (23,3 %) сегментах с частичной адентией (РЕ), а также 59 (16,2 %) вторичных септ у пациентов с РЕ. Септы были обнаружены односторонне в 148 сегментах (40. Согласованность внутри наблюдателя была оценена в 96,9% между двумя измерениями; следовательно, не было статистически значимой разницы между двумя измерениями внутри наблюдателя ( $p > 0,05$ ).

Унилатерально перегородки встречались чаще всего (12 случаев; 3,25%) в случаях со сменным прикусом, у пациентов с билатеральным прикусом чаще всего выявлялись перегородки (85; 23%). Односторонне 2 перегородки выявлены в 4 (1,08%) случаях ХЭ, билатерально 1 перегородка в 4 (1,08%) случаях, билатерально 2 перегородки с одной стороны и 1 перегородка с другой стороны в 1 случае (0,2%), односторонне 3 перегородки в 2 человека (0,4%) и билатерально 3 перегородки в 2 случаях СЕ (0,4%).

В случаях ТЭЛА выявлены перегородки со следующим распределением: односторонне 1 перегородка выявлена у 54 из 187 (28,8 %), односторонне 2 перегородки у 5 (2,6 %), двусторонне 1 перегородка у 45 (24 %) лиц, билатерально 2 перегородки в 2 (1%) случаях, билатерально 2 перегородки с одной стороны и 1 перегородка с другой стороны у 26 человек (13,9%), односторонне 3 перегородки у 2 человек (2%), билатерально 3 перегородки с одной стороны и 1 перегородка с другой стороны у 5 человек (2,6%), билатерально 3 перегородки с одной стороны и 2 перегородки с другой стороны у 2 пациентов (1%) (табл. 1 ).

Анализ анатомического расположения перегородок внутри пазухи показал, что 45 (12,2%) перегородок располагались в переднем отделе, 254 (69,1%) в среднем отделе и 70 (18,6%) в заднем отделе. Расположение перегородок, наблюдаемое во всех исследуемых группах, продемонстрировало большую распространенность (69,1%) в среднем отделе, чем в переднем и заднем отделах (табл. 2).

Таблица1. Распределение перегородок в сегментах верхнечелюстной пазухи  
(Результаты выражаются в виде чисел с процентами в скобках)

Тип синусовой перегородки	Количество в септ	Пациенты с перегородками	Сегменты с перегородками	Беззубый с перегородками	РЕ-первичные септы	РЕ-прочие перегородки	СЕ- с перегородками	Сменный прикус с перегородками
1 перегородка с одной стороной	123 (33,3)	123	123	59	27	27	0	10
2 перегородки с одной стороны	22 (5,69)	11	11	11	3	2	4	2
Двустороннее 1 перегородка с каждой стороны	136 (36,9)	68	136	85	26	19	4	2
Двустороннее 2 перегородки с каждой стороны	12 (3,2)	3	6	10	1	1	0	0
2 перегородки с одной стороны и 1 перегородка с другой стороны	51 (14,1)	17	34	24	20	6	1	0
3 перегородки с одной стороны	3 (0,8)	1	1	1	1	1	0	0
3 перегородки с одной и 1 перегородка с другой	12 (3,8)	3	3	3	5	2	2	0
3 перегородки с одной стороны и 2 с другой стороны	10 (2,2)	2	2	6	1	1	2	0
ВСЕГО	369	228	316	198 (53,9)	85 (23,03)	59 (16,2)	13 (3,2)	14 (3,8)

Измерения высоты каждой отдельной перегородки различались в разных регионах.

Сравнение средних значений септальных измерений РЕ и СЕ областей продемонстрировало статистически значимо более высокие значения во всех точках измерения ( $p < 0,05$ ), чем в других областях. Разделение септ, обнаруженных в областях ПЭ, на расположенные апикально к оставшимся зубам (первичные септы) и расположенные



в непосредственной близости от участков без зубов (другие септы), показало отсутствие статистически значимой разницы между высотой септ в группах ( $p > 0,05$ ). С другой стороны, первичные перегородки в РЕ продемонстрировали статистически более высокие значения по сравнению с областями СЭ (таблица 2).

Таблица 2. Расположение перегородки, измерение высоты в зависимости от стоматологического статуса.

Стоматологический статус	Расположение перегородки, n				Средняя высота перегородки $\pm$ SD, мм		
	Перед.	Сред.	Задн.	Всего	Латер.	Средин.	Медиал.
Беззубый	19	152	27	198 (53,9)	4,15 $\pm$ 2,08	4,85 $\pm$ 2,38	5,99 $\pm$ 2,92
ЧП-первичные	10	49	26	85 (23,03)	3,18 $\pm$ 3,39	4,88 $\pm$ 3,18	6,54 $\pm$ 3,27
ЧП- вторичные	10	40	9	59 (16,2)	4,54 $\pm$ 3,87	6,22 $\pm$ 3,92	7,09 $\pm$ 4,11
СЭ	3	7	3	13 (3,2)	4,70 $\pm$ 1,82	5,33 $\pm$ 2,64	6,88 $\pm$ 3,42
Сменный прикус (дети)	3	6	5	14 (3,8)	4,12 $\pm$ 2,88	4,32 $\pm$ 2,90	4,55 $\pm$ 2,88
Всего	45 (12,2)	254 (69,1)	70 (18,6)	369 (100)	3,73 $\pm$ 0,76	5,12 $\pm$ 0,88	6,21 $\pm$ 1,01

Средняя высота перегородок у мужчин составила  $4,86 \pm 2,01$  мм, у женщин —  $5,02 \pm 2,14$  мм, а средняя высота у детей и взрослых пациентов —  $4,33 \pm 1,92$  и  $5,5 \pm 2,64$  мм соответственно. Диапазон перегородок в исследуемой группе составил 1–10,3 мм у мужчин и 2–15 мм у женщин. Не было статистически значимых различий между значениями высоты перегородок верхнечелюстных пазух в зависимости от пола или возраста ( $p > 0,05$ ). При этом угол перегородки в переднем отделе верхнечелюстной пазухи колебался от  $34,1$  до  $90,6^\circ$  при среднем значении  $62,2 \pm 15,05^\circ$ , угол перегородки в средней области колебался от  $44,8$  до  $118^\circ$  при среднем значении  $75,8^\circ \pm 18,6^\circ$ , а угол перегородки в задней области верхнечелюстной пазухи колебался от  $58,1$  до  $123,6^\circ$ , в среднем  $90,75 \pm 19,4^\circ$  (табл. 2 ).).

Достоверные различия в угле перегородки были отмечены между передней областью верхнечелюстной пазухи и задней областью ( $p < 0,05$ ). Все обнаруженные перегородки имели медиолатеральную ориентацию.

Распространенность перегородок 60% в этом исследовании была выше, чем 16–33%, о которых сообщалось в предыдущих исследованиях [1,9,10,12,15,16,17]. Это различие может быть связано с различием рентгенологических исследований. Более высокая распространенность в нашем исследовании была основана на интервале тонких срезов изображений КЛКТ (0,3 мм). Что касается расположения перегородок, то большая частота встречаемости была обнаружена в средних отделах, в то время как в нескольких исследованиях [7,12,15,17,20,]. Однако морфология септ продемонстрировала значительную изменчивость. Это видно из результатов, полученных при измерении каждой перегородки в 3 аспектах вдоль ее медиально-латерального измерения. Эти различия могут быть связаны со сравнением септ из областей полной адентии с септами из ПЭ [2,10,12,14,18]. Однако наши результаты противоречили этим данным, поскольку средняя

высота перегородок в случаях СЕ была выше, чем у обоих типов перегородок в случаях РЕ, но аналогична результатам, полученным Koymen et al. [25].

Предыдущие исследования сообщали о разной высоте перегородок от 5,6 до 20,6 мм [5,7, 9, 13, 24, 25,26] в других популяциях. Однако средняя высота перегородки у взрослых в нашем исследовании была ниже, чем у некоторых других популяций [4,6,7,13,24]. Вероятной причиной различий является то, что Neugebauer et al. [24] не делали различий между детьми и взрослыми в своем исследовании, в то время как Naitoh et al. [25] исследовали только сухие черепа детей.

Существует ограниченное количество исследований, посвященных изучению детских перегородок [24,25], которые были опубликованы. С появлением эндоскопической хирургии околоносовых пазух у взрослых были начаты исследования по оценке ее безопасности и эффективности у детей. Точное знание морфологии перегородки верхнечелюстной пазухи у детей важно и позволяет точно планировать эндоскопическую хирургию пазухи и помогает избежать осложнений. Следует отметить, что верхнечелюстные перегородки существуют и у детей. Высота этих верхнечелюстных перегородок была аналогична таковой у взрослых пациентов без существенной разницы в этом исследовании. Распространенность перегородок не зависит от пола или возраста пациента, но есть различия в зависимости от типа адентии. Различия между результатами, полученными в разных исследованиях, могут отражать различия между методами измерения, инструментами, используемыми для сбора данных, и различиями между изучаемыми популяциями.

**Выводы:** Приблизительно у 60% пациентов было обнаружено как минимум 1 перегородка, это не является противопоказанием к операции, а только утверждает о необходимости проведения КЛКТ верхнечелюстной пазухи для оценки морфологии пазухи и выявления синусовых перегородок для предотвращения осложнений. Синусные перегородки почти одинаково встречались как у мужского пола, так и у женского, одинаково часто обнаруживаются у пациентов с зубчатыми и беззубыми задними отделами верхней челюсти, так же выявили наличие перегородок у детей.

## REFERENCES

1. Al-Zahrani MS, Al-Ahmari MM, Al-Zahrani AA, Al-Mutairi KD, Zawawi KH. Prevalence and morphological variations of maxillary sinus septa in different age groups: a CBCT analysis. *Ann Saudi Med.* 2020 May-Jun;40(3):200-206.
2. Güncü GN, Yildirim YD, Wang HL, Tözüm TF. Location of posterior superior alveolar artery and evaluation of maxillary sinus anatomy with computerized tomography: A clinical study. *Clin Oral Implants Res* 2011; 22(10): 1164-7.
3. Hadchiti W, Nasseh I, Hayek E, Mora F, Bouchard P. Prevalence, location and orientation of maxillary sinus septa. *Ann Oral Maxillofac Surg.* 2014;2:9.
4. Irinakis T, Dabuleanu V, Aldahlawi S. Complications during maxillary sinus augmentation associated with interfering septa: a new classification of septa. *Open Dent J.* 2017;11:140–150.

5. Jang S Y, Chung K, Jung S, Park H J, Oh H K, Kook M S. Comparative study of the sinus septa between dentulous and edentulous patients by cone beam computed tomography. *Implant Dent.* 2014;23(04):477–481.
6. Kocak N, Alpoz E, Boyacıoglu H. Morphological Assessment of Maxillary Sinus Septa Variations with Cone-Beam Computed Tomography in a Turkish Population. *Eur J Dent.* 2019 Feb;13(1):42-46.
7. Neugebauer J, Ritter L, Mischkowski RA, Dreiseidler T, Scherer P, Ketterle M, Rothamel D, Zöller JE: Evaluation of maxillary sinus anatomy by cone-beam CT prior to sinus floor elevation. *Int J Oral Maxillofac Implants* 2010;25:258–265
8. Orhan K, Kusakci Seker B, Aksoy S, Bayindir H, Berberoğlu A, Seker E. Cone beam CT evaluation of maxillary sinus septa prevalence, height, location and morphology in children and an adult population. *Med Princ Pract.* 2013;22(01):47–53.
9. Rosano G, Taschieri S, Gaudy JF, Lesmes D, Del Fabbro M. Maxillary sinus septa: A cadaveric study. *J Oral Maxillofac Surg* 2010; 68(6): 1360-4.
10. Schriber M, von Arx T, Sendi P, Jacobs R, Suter VG, Bornstein MM. Evaluating Maxillary Sinus Septa Using Cone Beam Computed Tomography: Is There a Difference in Frequency and Type Between the Dentate and Edentulous Posterior Maxilla? *Int J Oral Maxillofac Implants.* 2017 Nov/Dec;32(6):1324-1332.
11. Shen EC, Fu E, Chiu TJ, Chang V, Chiang CY, Tu HP. Prevalence and location of maxillary sinus septa in the Taiwanese population and relationship to the absence of molars. *Clin Oral Implants Res.* 2012 Jun;23(6):741-745.
12. Toprak ME, Ataç MS. Maxillary sinus septa and anatomical correlation with the dentition type of sinus region: a cone beam computed tomographic study. *Br J Oral Maxillofac Surg.* 2021 May;59(4):419-424.
13. Wen SC, Chan HL, Wang HL. Classification and management of antral septa for maxillary sinus augmentation. *Int J Periodontics Restorative Dent* 2013; 33(4): 509-17.
14. Ополовникова К. С. Возрастное Развитие Верхнечелюстной Пазухи В Постнатальном Онтогенезе (Обзор Литературы) //CENTRAL ASIAN JOURNAL OF MEDICAL AND NATURAL SCIENCES. – 2022. – Т. 3. – №. 1. – С. 143-149.
15. Кристина Ополовникова, Елена Харибова Сравнительная возрастная характеристика околоносовых пазух в постнатальном онтогенезе (обзор литературы) // ОИИ. 2021. №6/С. URL: <https://cyberleninka.ru/article/n/sravnitelnaya-voznrastnaya-harakteristika-okolonosovyh-pazuh-v-postnatalnom-ontogeneze-obzor-literatury>(дата обращения: 15.04.2022).
16. Sharipova Gulnihol Idiyevna. DISCUSSION OF RESULTS OF PERSONAL STUDIES IN THE USE OF MIL THERAPY IN THE TREATMENT OF TRAUMA TO THE ORAL MUCOSA// European Journal of Molecular medicine Volume 2, No.2, March 2022 Published by ejournals PVT LTDDOI prefix: 10.52325 Issued Bimonthly Requirements for the authors.
17. Sharipova Gulnihol Idiyevna. THE USE OF FLAVONOID BASED MEDICATIONS IN THE TREATMENT OF INFLAMMATORY DISEASES IN ORAL MUCUS// Asian journal of Pharmaceutical and biological research 2231-2218 SJIF 2022:4.465 Volume 11 Issue 1 JAN-APR 2022. P-98-101



18. Sharipova Gulnihol Idievna. THE EFFECT OF DENTAL TREATMENT-PROFILACTICS ON THE CONDITION OF ORAL CAVITY ORGANS IN CHILDREN WITH TRAUMATIC STOMATITIS // «Tibbiyotdayangikun» scientific - abstract, cultural and educational journal. - Bukhara, 2022. - №5 (43). - C.103-106.
19. Sharipova Gulnihol Idievna; Nuraliev Nekkadam Abdullaevich. GENERAL DESCRIPTION AND RESEARCH METHODS USED IN CHILDREN WITH TRAUMATIC STOMATITIS//European Journal of Research: volume 7 pp. 51-56 (Issue 1 2022).
20. Sharipova Gulnihol Idievna. CHANGES IN THE CONTENT OF TRACE ELEMENTS IN THE SALIVA OF PATIENTS IN THE TREATMENT OF PATIENTS WITH TRAUMATIC STOMATITIS WITH FLAVONOID-BASED DRUGS//Journal of research in health science: Volume 6 pp. 23-26 (issue. 1-2 2022).